

Université de Montréal

**Apport de la morphologie tridimensionnelle de la colonne vertébrale et du bassin à la
scoliose idiopathique de l'adolescence**

par
Evelyne Dubé

Département de kinésiologie

Mémoire présenté à la Faculté des études supérieures
en vue de l'obtention du grade de Maître ès sciences (M.Sc)
en science de l'activité physique

Août 2016

© Evelyne Dubé

© Tous droits réservés

Cette licence signifie qu'il est interdit de reproduire, d'enregistrer ou de diffuser en tout ou en partie, le présent document. Le lecteur qui désire imprimer ou conserver sur un autre media une partie importante de ce document, doit obligatoirement en demander l'autorisation à l'auteur.

Résumé

La scoliose idiopathique de l'adolescence (SIA) est une déformation de la colonne vertébrale d'origine inconnue. Bien qu'elle soit encore aujourd'hui mesurée et classifiée en utilisant des radiographies bidimensionnelles (2D), il est largement rapporté dans la littérature qu'il s'agit d'une affection dans les trois plans de l'espace. Aussi, il semble que le bassin soit impliqué dans la déformation scoliothique, puisqu'il constitue l'assise de la colonne vertébrale et que son orientation influe sur l'équilibre postural. Ainsi, l'asymétrie du bassin et son attitude posturale pourraient être des mécanismes compensatoires de la scoliose idiopathique ou encore être les agents qui déclenchent la déformation du rachis. L'objectif de ce travail est de déterminer la relation entre la morphologie tridimensionnelle (3D) de la colonne vertébrale et du bassin et les déformations scoliothiques groupées selon la méthode de Lenke et de connaître les liens entre ces paramètres morphologiques et l'angle de Cobb.

Pour ce faire, 80 filles atteintes de la SIA ont participé à l'étude. Plus précisément, 32 sujets étaient atteintes d'une scoliose thoracique, 23 d'une scoliose thoraco-lombaire et 25 d'une scoliose lombaire. Des radiographies simultanées des plans postéro-anterieur et latéral en position debout ont été prises au moyen du système EOS®. Quinze repères anatomiques sur chacune des vertèbres entre T1 à L5 et vingt-et-un sur le bassin ont été identifiés sur les paires de radiographies. La reconstruction tridimensionnelle de la colonne vertébrale et du bassin a été faite à partir des repères anatomiques. Au total, cinq paramètres sur la colonne vertébrale et trois sur le bassin ont été calculés afin d'identifier la morphologie des déformations scoliothiques thoraciques, thoraco-lombaires et lombaires. L'algorithme de classification non-supervisée de la logique floue ou *fuzzy c-means* (FCM) a été utilisé pour classifier les sujets. Des classifications à deux et trois classes ont été faites avec les données normalisées et non-normalisées, c'est-à-dire en faisant ou en ne faisant pas abstraction au niveau de la courbure scoliothique. Des analyses de variances à un facteur (ANOVA) avec *post-hoc* ont été menées sur les classifications à deux groupes et deux classes, alors que des analyses multivariées (MANOVA) avec *post-hoc* ont été réalisées sur les classifications à trois groupes et trois classes non-normalisés et normalisés.

L'angle de Cobb du segment thoracique principal est significativement différent pour les trois types de scoliozes. Cependant, ces différences pourraient être associées aux segments analysés et à la sévérité de la courbure. Avec les données normalisées, les scoliozes thoraciques L1 se regroupent ensemble pour la classification à deux classes et se divisent en deux pour la classification à trois classes. Les paramètres de la cyphose ($p = 0,000$), de la lordose ($p = 0,000$) et de l'orientation du plan de courbure maximale (PCM) ($p = 0,000$) sont ceux qui divisent ces sujets. Quant aux L5 et L6, peu importe la classification, ils se rassemblent généralement dans une même classe. Aussi, des corrélations de Pearson ont été réalisées en fonction de l'angle de Cobb, afin de déceler des liens entre les types de déformation et les paramètres morphologiques. Le bassin ne semble pas avoir d'impact sur l'issue des classifications, mais il est corrélé avec les déviations scoliotique des sujets lombaires. En effet, la version pelvienne ($r = -0,433$; $p = 0,031$) est en relation inverse, tandis que la pente sacrée est en relation directe ($r = 0,419$; $p = 0,037$).

En résumé, les résultats de cette étude indiquent que l'apport de la morphologie 3D de la colonne vertébrale et du bassin aux déformations scoliotiques thoraciques (L1), thoraco-lombaires (L5) et lombaires (L6) apporte des informations cliniquement pertinentes. Nos résultats obtenus par logique floue concernant les sujets thoraciques appuient ceux de la littérature, à savoir que ces sujets ne sont pas tous hypocyphosés. De nouveaux paramètres, tels que la lordose et l'orientation du PCM, viennent renforcer l'idée qu'il existe des sous-groupes parmi les scoliotiques thoraciques. Finalement, bien que d'un point de vue visuel, les sujets thoraco-lombaires et lombaires soient différents, du côté de la morphologie tridimensionnelle, ces sujets sont inséparables.

Mots clés : Scoliose idiopathique de l'adolescence, classification de Lenke, logique floue, morphologie tridimensionnelle, colonne vertébrale, bassin.

Abstract

Adolescent idiopathic scoliosis (AIS) is a deviation of the spine of unknown origin. Although it is still classified and measured using two-dimensional X-ray, it is widely reported in the literature that scoliosis is a deviation in the three planes of space. Also, it seems that the pelvis is involved in the scoliosis deformity, as it is the foundation of the spine and its orientation influence on postural balance. Thus, the asymmetry of the pelvis and postural attitude could be compensatory mechanisms of idiopathic scoliosis or be agents that trigger this disease. The aim of this work is to determine the relationship between the three-dimensional morphology of the spine and pelvis of scoliosis grouped according to Lenke's classification and to know the links between morphological parameters and the Cobb angle.

Eighty girls with the SIA participated in this study. Specifically, 32 subjects were suffering from thoracic scoliosis, 23 thoracolumbar scoliosis and 25 lumbar scoliosis. Simultaneous radiographs of posterior-anterior and lateral planes in standing position were taken with the EOS® system. Fifteen anatomical landmarks on each of the vertebrae between T1 and L5 on the spine and twenty-one on the pelvis, have been identified on the pairs of radiographs. The three-dimensional reconstruction of the spine and pelvis was made from the two radiographs and the anatomic landmarks. A total of five parameters on the spine and three on the pelvis were calculated to identify the morphology of thoracic, thoracolumbar and lumbar deformations. The unsupervised classification algorithm of fuzzy c-means (FCM) was used to classify subjects. Classifications with two and three classes were made with non-standardized and normalized data, i.e. by omitting the level of the scoliosis curve. Analysis of variance (ANOVA) with post-hoc was conducted on classifications with two groups and classes and multivariate analysis (MANOVA) with post-hoc were made on classifications with three groups and classes.

The Cobb angle of the main thoracic segment was significantly different for the three types of scoliosis. However, these differences might be attributed to the analyzed segment and severity of the curve. With the normalized data, the thoracic scoliosis L1 subjects regroup in classification with two classes and divides into two classes in the classification with three classes. These classes are divided according to the kyphosis ($p = 0.000$), lordosis ($p = 0.000$)

and the orientation of plane of maximum curvature (PMC) ($p = 0.000$) parameters. Regardless of classification, L5 and L6 usually gather in the same class. Also, Pearson correlations were made according to the Cobb angle, in order to detect the relationship between the types of deformation and morphological parameters. Finally, the pelvis had no impact on classifications, but it is correlated with the scoliotic deviation of the lumbar scoliosis. The pelvic tilt ($r = -0.433$; $p = 0.031$) is inversely correlated, while the sacral slope has a direct relationship ($r = 0.419$; $p = 0.037$).

In conclusion, the results of this study indicate that the contribution of the 3D morphology of the spine and pelvis to the thoracic (L1), thoracolumbar (L5) and lumbar (L6) scoliosis provides clinically relevant information. Our results gained by fuzzy-c-means support those in the literature, according to which these subjects are not all hypokyphotic. New parameters such as lordosis and orientation of the PMC, reinforce the idea that there are subgroups within the thoracic scoliosis. Finally, although the thoracolumbar and lumbar subjects appear to differ from a visual standpoint, these subjects are inseparable according to the three-dimensional morphology parameters.

Key words: Adolescent idiopathic scoliosis, Lenke classification, fuzzy c-means, three-dimensional morphology, spine, pelvis.

Table des matières

| | |
|---|------|
| RESUME | III |
| ABSTRACT..... | V |
| TABLE DES MATIERES..... | VII |
| LISTE DES TABLEAUX..... | IX |
| LISTE DES FIGURES | X |
| LISTES DES ANNEXES..... | XIV |
| LISTE DES SIGLES ET ABREVIATIONS | XV |
| REMERCIEMENTS | XVII |
| CHAPITRE 1 : INTRODUCTION..... | 1 |
| 1.1 RAPPELS ANATOMIQUES..... | 1 |
| 1.2 LA SCOLIOSE..... | 3 |
| 1.3 LA CLASSIFICATION..... | 8 |
| CHAPITRE 2 : REVUE DE LA LITTÉRATURE..... | 10 |
| 2.1 TYPES DE SCOLIOSES | 10 |
| 2.2 CHOIX DE LA POPULATION..... | 19 |
| 2.3 RELATION ENTRE LE BASSIN ET LA SCOLIOSE | 23 |
| 2.4 MESURES RADIOGRAPHIQUES | 29 |
| <u>2.4.1 Mesures des paramètres à l'aide de techniques radiographiques classiques</u> | 29 |
| <u>2.4.2 Mesures radiographiques et reconstruction tridimensionnelle</u> | 36 |
| 2.5 PARAMETRES MORPHOLOGIQUES TRIDIMENSIONNELS | 40 |
| 2.6 METHODES MATHÉMATIQUES DE CLASSIFICATION | 45 |
| <u>2.6.1 Buts des classifications</u> | 45 |
| <u>2.6.2 Méthodes de classification</u> | 48 |
| 2.7 OBJECTIFS SPECIFIQUES..... | 52 |
| CHAPITRE 3 : MÉTHODE | 54 |
| 3.1 SELECTION DES SUJETS | 54 |

| | |
|--|-----------|
| 3.2 ACQUISITION DES DONNEES RADIOGRAPHIQUES ET RECONSTRUCTIONS 3D DES REPERES VERTEBRAUX ET DU BASSIN | 55 |
| 3.3 SELECTION DES PARAMETRES ET NORMALISATION | 57 |
| <u>3.3.1 Normalisation</u> | 58 |
| 3.4 METHODE DE CLASSIFICATION AU MOYEN DE LA LOGIQUE FLOUE | 59 |
| 3.5 ANALYSES STATISTIQUES | 60 |
| CHAPITRE 4 : RÉSULTATS | 62 |
| 4.1 GROUPES DE LENKE : L1, L5 ET L6 | 62 |
| <u>4.1.1 Non-normalisés</u> | 62 |
| 4.2 CLASSES PARMI LES LENKE L1, L5 ET L6 | 67 |
| <u>4.2.1 Classification en deux classes à partir des paramètres non-normalisés</u> | 67 |
| <u>4.2.2 Classification à partir de paramètres normalisés</u> | 71 |
| <i>4.2.2.1 Classification à deux classes</i> | 71 |
| <i>4.2.2.2 Classification à trois classes</i> | 74 |
| 4.3 RELATIONS AVEC L'ANGLE DE COBB | 77 |
| CHAPITRE 5 : DISCUSSION | 81 |
| 5.1 GROUPES DE LENKE ET LA CLASSIFICATION DES SUJETS SCOLIOTIQUES | 81 |
| 5.2 REGROUPEMENT DE DIFFERENTS LENKE | 84 |
| 5.3 SOUS-GROUPES DE LENKE | 87 |
| 5.4 LIMITES DE L'ETUDE | 90 |
| 5.5 PERTINENCES CLINIQUES | 91 |
| 5.6 RECHERCHES FUTURES | 95 |
| CHAPITRE 6 : CONCLUSION | 96 |
| RÉFÉRENCES | 98 |
| ANNEXE A | I |

Liste des tableaux

| | |
|---|----|
| Tableau I. Courbes non-structurelle, structurelle ou structurelle majeure selon les groupes de Lenke ainsi que leur description | 17 |
| Tableau II. Paramètres sagittaux pelviens bidimensionnels les plus couramment employés dans la littérature | 28 |
| Tableau III. Valeur moyenne et écart-type pour l'âge, la taille et le poids des groupes de Lenke 1, 5 et 6 ainsi que l'angle de Cobb moyen pour chacun de ces groupes avec son étendue | 55 |
| Tableau IV. Récapitulation de l'ensemble des 16 paramètres géométriques de la colonne vertébrale et du bassin | 58 |
| Tableau V. Récapitulation de l'ensemble des 10 paramètres de la colonne vertébrale et du bassin avec les données normalisées | 59 |
| Tableau VI. Répartition des Lenke dans une classification à 2 classes à partir de paramètres non-normalisés | 67 |
| Tableau VII. Répartition des Lenke dans une classification à 3 classes à partir de paramètres normalisés | 75 |

Liste des figures

| | |
|---|----|
| Figure 1. À gauche, en vue sagittale les courbures lordotiques et cyphotiques de la colonne vertébrale. À droite, en vue frontale, la colonne vertébrale et ses différentes parties..... | 2 |
| Figure 2. Vue coronale des os du bassin..... | 3 |
| Figure 3. À gauche, posture d'une personne scoliothique : 1-4 Asymétries des épaules, des scapulas, de la circonférence de la taille et du bassin ; 5 Bras pas à égale distance du bassin. À droite, flexion du tronc d'une personne scoliothique : 6 Gibbosités en position fléchie. | 4 |
| Figure 4. Schéma représentant la mesure de l'angle de Cobb. | 5 |
| Figure 5. Divers types de courbures scoliothiques résultant de la classification de King. King 1= double courbure à lombaire prédominante ; King 2= double courbure ; King 3 = courbure unique thoracique droite ; King 4 = courbure unique thoraco-lombaire ; King 5= double courbure thoracique..... | 11 |
| Figure 6. Illustration des trois types de modificateurs lombaires. | 13 |
| Figure 7. Exemple de calculs de la cyphose pour déterminer le modificateur de l'alignement sagittal thoracique..... | 14 |
| Figure 8. Schémas des types de courbes, des modificateurs lombaires potentiels et de l'alignement sagittal possible qui déterminent les types de courbes. | 15 |
| Figure 9. À gauche, en vue frontale les segments proximal thoracique, thoracique principal et thoraco-lombaire/lombaire de la colonne vertébrale, utilisés pour l'étude sont indiqués. À droite, en vue sagittale, les colonnes vertébrales cervicale, thoracique et lombaire sont indiquées..... | 16 |
| Figure 10. Déviation scoliothique Lenke 1 | 20 |
| Figure 11. Déviation scoliothique Lenke 6..... | 21 |
| Figure 12. Déviation scoliothique Lenke 5..... | 22 |

- Figure 13.** A. Pente sacrée formée à partir de la ligne parallèle au plateau de la vertèbre S1 et l'horizontal ; Version pelvienne formée à partir de la droite reliant le centre de S1 à l'axe-bicoxo-fémoral et la verticale ; Porte-à-faux formé de la distance horizontale entre la projection verticale du point central de la première vertèbre sacrée et l'axe bicoxo-fémoral ; Centre de S1 étant le point au centre du plateau de la première vertèbre sacrée ; Axe bicoxo-fémoral reliant le centre des deux têtes fémorales. B. Incidence pelvienne étant l'addition de la pente sacrée et de la version pelvienne ou formée à partir de la droite reliant le centre de S1 à l'axe-bicoxo-fémoral et la ligne perpendiculaire au plateau de S1 ; Épaisseur étant la distance horizontale entre la projection verticale du point central de S1 et l'axe bicoxo-fémoral. 27
- Figure 14.** Représentations d'angles de Cobb et de son calcul pour les trois différentes sections de la colonne vertébrale. La vertèbre nommée « Apex » fait référence au sommet de la courbure scoliotique. Les vertèbres limites supérieure et inférieure sont celles qui présentent le maximum d'inclinaison par rapport à l'horizontale..... 31
- Figure 15.** A. Déséquilibre du rachis dans le plan frontal, adaptée de (Delorme et al., 2003) ; B. Déséquilibre vers la gauche du rachis se calculant par l'écart entre la médiane sacrée (point vert) et la ligne rouge, illustré par une radiographie en vue postéro-antérieure. . 32
- Figure 16.** A. Cyphose thoracique. B. Cyphose de 45° mesurée entre les vertèbres thoraciques T4 et T12 à partir d'une radiographie en vue sagittale..... 33
- Figure 17.** A Lordose lombaire. B. Hyperlordose de plus de 50° et une hypolordose de moins de 40° à partir de radiographies en vue sagittale..... 34
- Figure 18.** A. Déséquilibre du rachis dans le plan sagittal ; B. Déséquilibre postérieur du rachis illustré par une radiographie en vue sagittale 35
- Figure 19** À gauche, le système EOS® avec une patiente en position debout à l'intérieur et à droite, le principe d'acquisition par balayage..... 38
- Figure 20.** Représentation graphique tridimensionnelle des *best-fit-plane* (BFP) lombaire B. Représentation de l'orientation du plan de courbure maximale (PCM)..... 41
- Figure 21.** A. Représentation d'une déformation scoliotique ; B. Représentation mathématique d'une courbure torsionnée 43
- Figure 22.** A. Rotation d'une vertèbre, vue du dessus, par rapport au plan transversal, ainsi que la position des pédicules dans le plan coronal. B. Schéma de la rotation apicale 44

| | |
|---|----|
| Figure 23. A. Représentation des repères anatomiques sur les vertèbres : 1-2 points correspondant au centre des plateaux vertébraux ; 3-6 pédicules ; 7-10 coins des corps vertébraux en vue latérale ; 11-14 coins des corps vertébraux en vue frontale. B. Représentation des repères anatomiques sur le bassin : 1-5 points sur le plateau de S1 ; 6-7 processus articulaires de S1 ; 8-9 extrémités de l'os sacrum ; 10-13 centres des plateaux de S2 à S5 ; 14-19 extrémités supérieure, antérieure et postérieure de la crête iliaque ; 20-21 acétabulum. | 56 |
| Figure 24. A. Modèle géométrique filaire 3D du rachis, de la cage thoracique et du bassin d'un patient scoliotique ; B. Sa représentation volumique | 57 |
| Figure 25. Angles de Cobb moyens des groupes L1, L5 et L6 de Lenke non-normalisés en fonction des segments proximal thoracique, thoracique principal et thoraco-lombaire/lombaire de la colonne vertébrale. | 63 |
| Figure 26. Orientation du plan de courbure maximal et rotation apicale moyenne des groupes L1, L5 et L6 de Lenke non-normalisés en fonction des segments proximal thoracique, thoracique principal et thoraco-lombaire/lombaire de la colonne vertébrale | 64 |
| Figure 27. Cyphose, lordose, équilibre coronal et équilibre sagittal des groupes L1, L5 et L6 de Lenke non-normalisés. | 65 |
| Figure 28. Version pelvienne, pente sacrée et incidence pelvienne moyennes des groupes L1, L5 et L6 de Lenke non-normalisés. | 65 |
| Figure 29. Angle de Cobb, orientation du plan de courbure maximal et rotation apicale moyens des groupes L1, L5 et L6 de Lenke normalisés. | 66 |
| Figure 30. Angles de Cobb moyens de la classification des Lenke L1, L5 et L6 non-normalisés en deux classes en fonction des segments proximal thoracique, thoracique principal et thoraco-lombaire/lombaire de la colonne vertébrale. | 68 |
| Figure 31. Orientation du plan de courbure maximale et rotation apicale moyennes de la classification des Lenke L1, L5 et L6 non-normalisés en deux classes en fonction des segments proximal thoracique, thoracique principal et thoraco-lombaire/lombaire de la colonne vertébrale. | 69 |
| Figure 32. Cyphose, lordose, équilibre coronal et équilibre sagittal moyennes de la classification des Lenke L1, L5 et L6 non-normalisés en deux classes. | 70 |
| Figure 33. Version pelvienne, pente sacrée et incidence pelvienne moyenne de la classification des Lenke L1, L5 et L6 non-normalisés en deux classes. | 70 |

| | |
|---|----|
| Figure 34. Angle de Cobb, orientation du plan de courbure maximal et rotation apicale moyens de la classification des Lenke L1, L5 et L6 normalisés en deux classes. | 72 |
| Figure 35. Cyphose, lordose, équilibre coronal et équilibre sagittal de la classification des Lenke L1, L5 et L6 normalisés en deux classes. | 73 |
| Figure 36. Version pelvienne, pente sacrée et incidence pelvienne moyennes de la classification des Lenke L1, L5 et L6 normalisés en deux classes. | 74 |
| Figure 37. Angle de Cobb, orientation du plan de courbure maximal et rotation apicale moyens de la classification des Lenke L1, L5 et L6 normalisés en trois classes. | 75 |
| Figure 38. Cyphose, lordose, équilibre coronal et équilibre sagittal de la classification des Lenke L1, L5 et L6 normalisés en trois classes. | 76 |
| Figure 39. Version pelvienne, pente sacrée et incidence pelvienne moyennes de la classification des Lenke L1, L5 et L6 normalisés en trois classes. | 77 |
| Figure 40. Coefficient de corrélation de l'ensemble des paramètres de la colonne vertébrale et du bassin se rapportant à l'angle de Cobb pour les groupes de Lenke L1, L5 et L6 non-normalisés. | 78 |
| Figure 41. Coefficient de corrélation de l'ensemble des paramètres de la colonne vertébrale et du bassin se rapportant à l'angle de Cobb de la classification des Lenke L1, L5 et L6 normalisés en deux classes. | 79 |
| Figure 42. Coefficient de corrélation de l'ensemble des paramètres de la colonne vertébrale et du bassin se rapportant à l'angle de Cobb de la classification des Lenke L1, L5 et L6 normalisés en trois classes. | 80 |

Listes des annexes

Annexe A - Classification des Lenkes L1, L5 et L6 non-normalisés en 3 classes ... i

Figure A1. Angles de Cobb moyens de la classification des Lenke L1, L5 et L6 non-normalisés en trois classes en fonction des segments proximal thoracique, thoracique principal et thoraco-lombaire/lombaire de la colonne vertébrale i

Figure A2. Orientation du plan de courbure maximal et rotation apicale moyennes de la classification des Lenke L1, L5 et L6 non-normalisés en trois classes en fonction des segments proximal thoracique, thoracique principal et thoraco-lombaire/lombaire de la colonne vertébrale ii

Figure A3. Cyphose, lordose, équilibre coronal et équilibre sagittal moyens de la classification des Lenke L1, L5 et L6 non-normalisés en trois classes iii

Figure A4. Version pelvienne, pente sacrée et incidence pelvienne moyenne de la classification des Lenke L1, L5 et L6 non-normalisés en trois classes iii

Liste des sigles et abréviations

| | |
|--------|--|
| 2D | Bidimensionnel(le) |
| 3D | Tridimensionnel(le) |
| ACP | Analyse par composantes principales |
| AF | Analyse factorielle |
| AIS | Adolescent idiopathic scoliosis |
| ANOVA | Analyse de variances |
| BFP | <i>Best-fit plane</i> |
| C7 | Septième vertèbre cervicale |
| C1-C7 | Première vertèbre cervicale jusqu'à la septième |
| CHU | Centre hospitalier universitaire |
| EC | Équilibre coronal |
| EP | Épaisseur pelvienne |
| ES | Équilibre sagittal |
| FCM | Algorithme de la classification floue <i>fuzzy c-means</i> |
| IP | Incidence pelvienne |
| IRM | Imagerie par résonance magnétique |
| L1-L5 | Première vertèbre lombaire jusqu'à la cinquième |
| L1 | Type de scoliose Lenke 1 |
| L2 | Type de scoliose Lenke 2 |
| L3 | Type de scoliose Lenke 3 |
| L4 | Type de scoliose Lenke 4 |
| L5 | Type de scoliose Lenke 5 |
| L6 | Type de scoliose Lenke 6 |
| LVCS | Ligne verticale partant du centre du plateau de S1 |
| MANOVA | Analyses multivariées |
| PAF | Porte-à-faux |
| PCM | Plan de courbure maximale |
| PS | Pente sacrée |
| PT | Segment proximal thoracique de la colonne vertébrale |

| | |
|--------|---|
| RA | Rotation apicale |
| S1 | Première vertèbre sacrée |
| SIA | Scoliose idiopathique de l'adolescence |
| SPSS | <i>Statistical Package for the Social Sciences</i> |
| T4 | Quatrième vertèbre thoracique |
| T5 | Cinquième vertèbre thoracique |
| T8 | Huitième vertèbre thoracique |
| T12 | Douzième vertèbre thoracique |
| T1-T3 | Première vertèbre thoracique jusqu'à troisième |
| T1-T12 | Première vertèbre thoracique jusqu'à la douzième |
| T4-T8 | Quatrième vertèbre thoracique jusqu'à la huitième |
| T8-L3 | Huitième vertèbre thoracique jusqu'à la troisième lombaire |
| TLD | Transformation linéaire directe |
| TLL | Segment thoraco-lombaire ou lombaire de la colonne vertébrale |
| TG | Torsion géométrique |
| TP | Segment thoracique principal de la colonne vertébrale |
| VP | Version pelvienne |

Remerciements

D'abord, j'aimerais remercier mon directeur de recherche, Paul. Merci de m'avoir permis de découvrir le domaine de la recherche scientifique. Merci pour ton écoute, ta patience et ta disponibilité incroyable. Si je termine ce mémoire, c'est entre autres grâce à toi, à ta rigueur et à ta façon de me pousser à toujours avancer.

Je remercie également mon codirecteur de recherche, Mickaël. Merci de m'avoir guidé tout au long de ce projet. Merci de m'avoir accueilli dans ton laboratoire et de m'avoir offert une salle remplie de soleil pour travailler !

D'ailleurs, je tiens à remercier toute l'équipe du Laboratoire d'Ingénierie du Mouvement, que votre présence ait été brève ou qu'elle ait été quotidienne tout au long de cette année, une chose est sûre, elle a fait une grande différence sur ma motivation !

Je voudrais aussi souligner le travail des membres du jury qui réviseront ce mémoire.

Finalement, à ma famille, maman, papa, le grand frère et le jumeau ! Merci pour votre intérêt et vos encouragements tout au long de ce processus, mais surtout lors de mes moments de découragement. Aussi, à mes ami(e)s ! Merci d'avoir entretenu ma vie sociale.

Sans oublier un merci tout spécial à une personne très spéciale, mon amour, Nicolas. Sans toi, la réalisation de ce mémoire n'aurait pas été pareil. Ton soutien et ton réconfort à travers toute la gamme d'émotions que j'ai vécues durant le cheminement de cette maîtrise m'ont été très précieux. Merci d'être fier de moi et d'avoir confiance en moi dans tout ce que j'entreprends.

Chapitre 1 : INTRODUCTION

Ce chapitre sera composé de trois sections. Tout d'abord, il y aura un bref rappel anatomique des structures de la colonne vertébrale et du bassin. Ensuite, une définition de la scoliose et plus particulièrement celle idiopathique de l'adolescence. Son étiologie et sa prévalence seront aussi abordées. Pour poursuivre, le rappel anatomique des structures du tronc touchant la scoliose mettra en évidence une déformation complexe qui implique plusieurs vertèbres et qui se manifeste par une distorsion géométrique spatiale de la colonne vertébrale et du bassin. Finalement, la dernière section portera sur les méthodes de classification de cette affection, pour ainsi mener à l'objectif général de l'étude.

1.1 Rappels anatomiques

La colonne vertébrale est composée de l'empilement de 26 vertèbres articulées l'une avec l'autre (Gray, 1918; Moore et al., 2001) comme présenté à la Figure 1. Elle consiste en sept vertèbres cervicales (C1-C7), 12 vertèbres thoraciques (T1-T12), cinq vertèbres lombaires (L1-L5), du sacrum et du coccyx. Le sacrum se rattache aux os coxaux pour former le bassin. Le rôle de la colonne vertébrale est de protéger la moelle épinière qui se trouve à l'intérieur, et de soutenir la tête ainsi que le tronc. Elle est résistante et mobile ; elle facilite donc les mouvements du dos et permet à l'humain de se tenir debout.

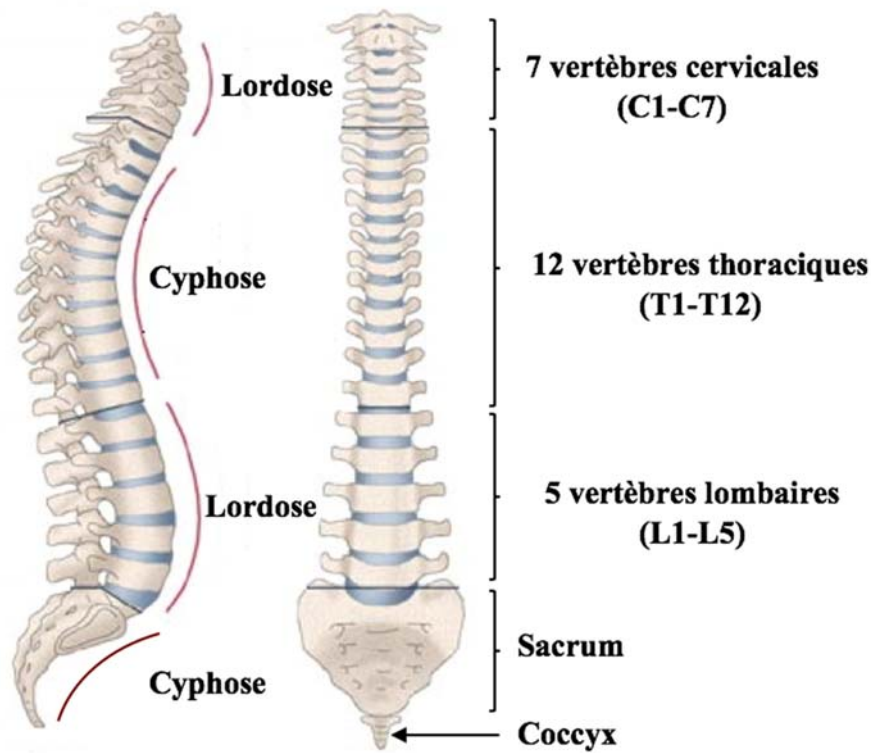


Figure 1. À gauche, en vue sagittale les courbures lordotiques et cyphotiques de la colonne vertébrale. À droite, en vue frontale, la colonne vertébrale et ses différentes parties. Adaptée de Bonnet-Regnier.

Dans le plan frontal, une colonne vertébrale saine et parfaitement verticale (Figure 1, droite). En revanche, dans le plan sagittal, chez une personne asymptomatique, il existe deux types de courbes physiologiques, la lordose ou concavité postérieure et la cyphose ou concavité antérieure (Figure 1, gauche). La lordose se situe aux niveaux cervical et lombaire, tandis que la cyphose porte sur l'ensemble les vertèbres thoraciques ainsi que sur le sacrum et le coccyx. Il existe une importante variabilité interpersonnelle, une personne peut avoir une hyperlordose, alors que l'autre peut avoir une hypocyphose naturellement. Toutes déformations qui se présenteraient dans le plan frontal seraient quant à elles des scolioses.

Le bassin, illustré à la Figure 2, est une partie du squelette constitué de deux os coxaux, du sacrum et du coccyx. Il constitue le lien entre la colonne vertébrale et les membres inférieurs. Son rôle est de supporter le poids du haut du corps en position assise et debout, tout en permettant les mouvements du corps. Le bassin étant directement lié à la colonne vertébrale par

l'intermédiaire de l'articulation, il aura très certainement une influence sur la déformation scoliootique.

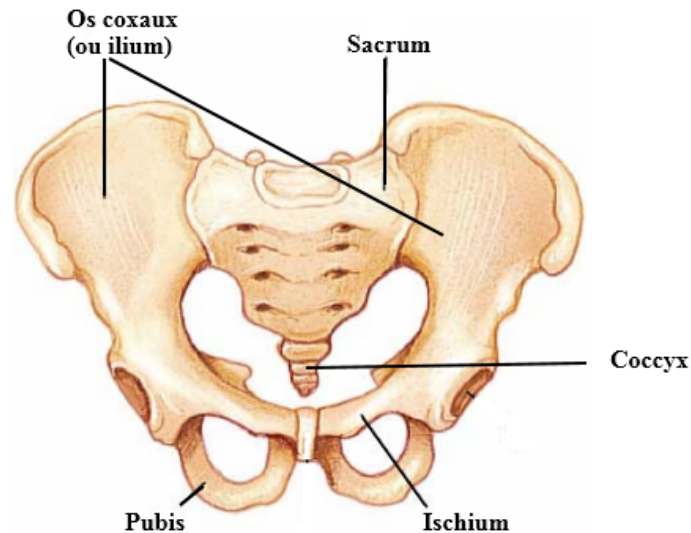


Figure 2. Vue coronale des os du bassin. Adaptée de Howard (2011)

1.2 La scoliose

Une scoliose est déterminée à partir de radiographies du dos et du profil du patient. Elle se caractérise par une accentuation des courbures physiologiques de cyphose thoracique et de lordose lombaire. Une colonne vertébrale scoliootique peut avoir une courbe simple, double ou triple. Les courbures peuvent être structurelles, c'est-à-dire que la déformation dépasse 25° dans le plan frontal ou que l'hypocyphose est plus petite que 10° dans le plan sagittal (Lenke et al., 2001). Ces courbes sont souvent rigides et peu déformables. Elles peuvent aussi être compensatrices ou flexibles lorsqu'elles réduisent le déséquilibre postural de la courbure structurelle. La dénomination des courbures dépend du segment auquel elles appartiennent. Elles peuvent être appelées, « thoraciques » ou « lombaires ». Une courbure peut aussi se trouver à la jonction entre les vertèbres thoraciques et les vertèbres lombaires, elle est alors appelée « thoraco-lombaire ». Finalement, les courbures peuvent aussi être « droite » ou « gauche » tout dépendant de la latéralité de leur convexité.

Les déformations scoliotiques peuvent aussi s'accompagner d'une dysmorphose de plusieurs structures du tronc. En effet, la scoliose a été présentée dans la plupart des études comme étant une déformation structurale majeure du système musculo-squelettique (Allard et al., 2001; LeBlanc et al., 1997). Des changements géométriques de la cage thoracique ont aussi été observés (Stokes et al., 1989; Zhu et al., 2011). Effectivement, la scoliose s'accompagne souvent d'une courbure proéminente au niveau du thorax, qu'on peut nommer gibbosité, telle qu'illustrée à la Figure 3. Elle est principalement due à une anomalie de la courbure de la colonne vertébrale. Celle-ci est une réponse de réaction à la rotation transversale vertébrale de cette maladie (Zhu et al., 2011).

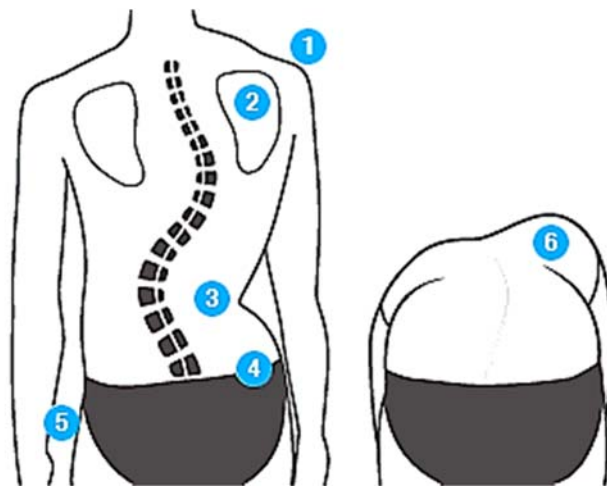


Figure 3. À gauche, posture d'une personne scoliotique : 1-4 Asymétries des épaules, des scapulas, de la circonférence de la taille et du bassin ; 5 Bras pas à égale distance du bassin. À droite, flexion du tronc d'une personne scoliotique : 6 Gibbosités en position fléchie. Adapté de : <http://www.posturetek.com/fr/depister-la-scoliose.html>

Il existe trois types de scoliose, la congénitale qui est secondaire à une malformation vertébrale, la syndromique qui résulte d'une maladie neuromusculaire, et l'idiopathique qui n'a aucune cause connue (Altaf et al., 2013; Scoliosis Research Society Terminology Committee, 1976). Cette dernière peut se subdiviser en fonction de l'âge d'apparition de l'affection. On dénote la scoliose idiopathique infantile qui inclut les patients âgés de 0 à 3 ans, la scoliose idiopathique juvénile qui comprend les personnes âgées de 4 à 10 ans, et la scoliose idiopathique de l'adolescence qui affecte les personnes âgées de plus de 10 ans (Altaf et al.,

2013). Dans 75% des cas de scolioses, il s'agit de celle idiopathique de l'adolescence (SIA) (Diard et al., 2002). Dans ce travail, seules les scolioses idiopathiques de l'adolescence seront étudiées. Elle est une affection impliquant plusieurs facteurs, tels que la génétique héréditaire (Edery et al., 2011; Gorman et al., 2012), les hormones (Dubousset et al., 1983; Machida et al., 1994), un déficit neurologique (Sahlstrand et al., 1979) et la biomécanique (Burwell et al., 1991). La SIA touche environ 1 à 4% des enfants âgés entre 10 et 16 ans avec une prévalence 4 fois plus élevée chez les jeunes filles que chez le garçon (Parent et al., 2004; Weinstein et al., 2008). Environ 10% des jeunes diagnostiqués auront besoin d'avoir recours à un traitement orthopédique, que ce soit par corset ou par chirurgie (Charbonnier, 2009; Lonstein et al., 1984).

Le degré de sévérité de la scoliose est évalué à partir d'une prise radiographique postéro-antérieure de la colonne vertébrale. L'inclinaison latérale maximale de la colonne vertébrale dans le plan frontal est mesurée au moyen d'un angle de Cobb (Cobb, 1948), présenté à la Figure 4. La mesure de cet angle correspond au croisement de la ligne perpendiculaire à la droite partant du plateau supérieur de la vertèbre limite supérieure et celle perpendiculaire à la droite partant du plateau inférieur de la vertèbre limite inférieure, et ce, du côté concave de la déformation scoliootique. Plus cet angle est important, plus la sévérité de la SIA l'est également. La vertèbre nommée « Apex » fait référence au sommet de la courbure scoliootique.

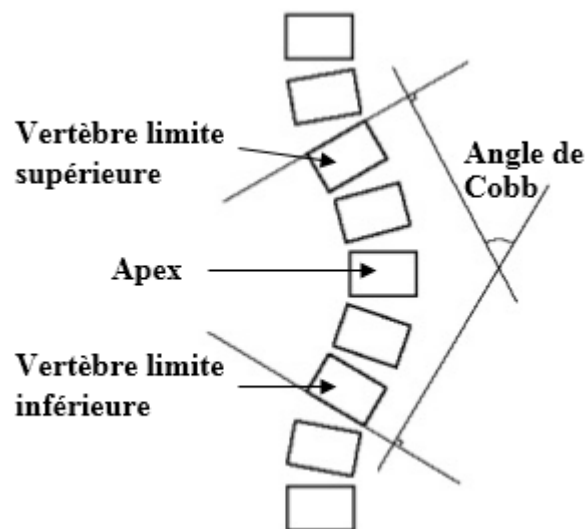


Figure 4. Schéma représentant la mesure de l'angle de Cobb. Adaptée de Cobb (1948).

Il semble que la déformation de la colonne vertébrale modifie la relation entre les structures anatomiques. En effet, il semblerait que des anomalies au niveau de la morphologie du bassin aient été constatées chez des sujets atteints de la SIA (Dalleau et al., 2012; Legaye et al., 1998). Effectivement, une rotation transversale du bassin ou une inclinaison latérale dans le sens de la courbure scoliothique seraient à l'origine de ces constatations (Qiu et al., 2012; Stylianides et al., 2012). Les paramètres anatomiques du bassin et sa variabilité morphologique individuelle jouent un rôle important dans la régulation des courbures sagittales (cyphose et lordose) de la colonne vertébrale (Legaye et al., 2005).

Aussi, plusieurs études ont montré que l'apparence physique est responsable de la détresse psychologique chez les jeunes atteints d'une scoliose (Bengtsson et al., 1974; Cochran et al., 1983; Shindle et al., 2005). De plus, il semblerait que le degré de déformation soit corrélé avec la sévérité des troubles psychologiques. La correction de la distorsion du tronc est d'une grande importance pour l'image de soi du patient. Par conséquent, l'évaluation et la correction de la déformation scoliothique doivent être appropriées pour le traitement chirurgical de la SIA (Qiu et al., 2010).

La scoliose est dite évolutive lorsque l'angle de Cobb structurel atteint 30° dans le plan coronal ou qu'il augmente de 5° en l'espace de six mois (Bernard et al., 2005). Il est donc important d'avoir une stratégie de traitement, puisque la scoliose peut s'aggraver et occasionner des problèmes respiratoires. Le choix du traitement dépend habituellement de deux facteurs, la maturité de l'enfant et la gravité de la courbure scoliothique. Il est important d'évaluer la maturité parce que plus l'enfant est jeune plus la probabilité de progression de la courbure est grande. Aussi, plus l'amplitude est grande plus le risque de progression est grand (Weinstein et al., 2008).

Le traitement orthopédique par corset est prescrit lorsqu'une aggravation significative est détectée et que la maturation osseuse est incomplète. Son objectif est d'arrêter l'aggravation pubertaire ou au moins d'éviter le traitement chirurgical de la scoliose à la fin de la maturation osseuse (Charbonnier, 2009). Le port du corset est normalement recommandé lorsque l'angle de Cobb de la courbure structurale est compris entre 25° et 45°. Le principe d'un corset est d'appliquer une combinaison de force au niveau du tronc, ce qui permet une réduction maximale

des déformations scoliotiques. Les corsets sont préfabriqués et sa structure peut être modifiée et adaptée à chaque patient en tenant compte du type de courbure scoliotique à corriger. Comme ce travail se concentre uniquement sur les scolioses sévères, seulement les techniques de traitement chirurgicales seront élaborées.

Le but du traitement chirurgical est de corriger la déformation rachidienne et d'obtenir une fusion solide, bien équilibrée et centrée sur le bassin, tout en tentant d'inclure le moins de vertèbres possible afin de conserver la plus grande mobilité post-opératoire (Altaf et al., 2013). L'indication d'une correction chirurgicale est généralement discutée lorsque l'angle de Cobb de la déformation principale dépasse 45°. Pour les besoins de ce travail, uniquement des courbures scoliotiques sévères ont été retenues, c'est-à-dire celles ayant un angle de Cobb supérieur à 40°.

Les premiers résultats de la chirurgie instrumentée ont été rapportés au début des années 1960 avec l'instrumentation de Harrington (1962), et de nombreuses techniques ont depuis été développées. La technique de Harrington consiste en un système de tiges en métal et de crochets implantés sur la colonne vertébrale. Une force de traction sur la concavité de la courbure et une force de compression sur la convexité sont appliquées au moyen de tiges métalliques situées de part et d'autre des vertèbres à redresser. Afin de stabiliser les vertèbres, une fusion au moyen d'os spongieux est pratiquée dans la zone instrumentée (Harrington, 1962). Une immobilisation de la colonne pendant un an au moyen d'un plâtre ou d'un corset était aussi nécessaire.

L'instrumentation chirurgicale a évolué au cours des années, passant des tiges rigides d'Harrington (1962) à l'instrumentation segmentaire de Cotrel-Dubousset (1983). Cette technique est la plus utilisée aujourd'hui. Elle corrige la déformation de face et de profil, mais aussi la rotation vertébrale grâce à des crochets et à une tige métallique préalablement cintrée sans avoir la nécessité d'une immobilisation postopératoire (Cotrel et al., 1983; Dubousset et al., 1991; Khouri et al., 2004). De même, cette méthode de correction de la déformation scoliotique par voie postérieure semble être plus efficace que la technique de Harrington, car elle rétablit mieux les courbures de profil. Pour effectuer une procédure chirurgicale de correction de la scoliose, le chirurgien se base principalement sur les informations concernant les déformations scoliotiques venant des classifications répertoriant les différents types de scolioses.

1.3 La classification

La classification a été principalement axée sur le guidage du traitement chirurgical (Duong et al., 2006). King et al. (1983) ont introduit la première classification basée sur un système de déformations rachidiennes visant à sélectionner les niveaux de fusion et d'instrumentation pour les courbures thoraciques (King et al., 1983). Lenke et al. (2001) ont proposé une nouvelle classification couvrant un éventail plus grand de courbures scoliotiques et considérant le plan sagittal. Cette dernière classification est encore à ce jour utilisée pour la classification des scolioses. Bien qu'elle soit plus globale que la classification de King et al. (1983), elle ne tient toutefois pas compte de la morphologie tridimensionnelle (3D) de la déformation scoliotique.

Considérant la scoliose comme une déformation en trois dimensions de la colonne vertébrale, des efforts ont été effectués dans le but d'introduire des paramètres morphologiques. La très grande majorité des études ont regardé la colonne vertébrale en 3D en utilisant des paramètres de classification basés sur les plans, les angles et les rotations (Duong et al., 2006; Duong et al., 2009; Kadoury et al., 2012; Poncet et al., 2001; Sangole et al., 2009; Stokes et al., 2009). Les études portant sur la troisième dimension de la colonne vertébrale des personnes ayant une SIA sont en expansion en raison de leur importance dans l'évaluation de la gravité et de la progression des déformations. Deux études ont porté sur la vue transversale de la colonne vertébrale, principalement définie comme étant la description la plus significative et compréhensible de la déformation en trois dimensions (Kohashi et al., 1996; Negrini et al., 2008). Le but général étant de déterminer des stratégies et des traitements chirurgicaux optimaux. Néanmoins, l'application des paramètres géométriques complexes à la classification est difficilement applicable cliniquement, en plus de ne pas tenir compte du bassin scoliotique.

Un certain nombre d'études tridimensionnelles du bassin ont été faites à travers le temps afin d'étudier ses déformations (Gauvin et al., 1997; Mitton et al., 2006). Les principales conclusions qui en ressortent sont la présence d'une asymétrie de la géométrie pelvienne et sa possible corrélation avec le degré de courbures vertébrales sur le plan sagittal. Toutefois, la plupart de ces études sont limitées à la reconstruction du bassin sur des sujets cadavériques. Des études bidimensionnelles (2D) portant sur la morphologie du bassin chez les sujets avec et sans

scoliose ont également été réalisées. Mac-Thiong et al. (2006) ont observé une différence dans la géométrie du bassin scoliotique mesurée sur le plan frontal. Cependant, ils n'ont pas trouvé d'asymétrie morphologique au niveau du bassin dans le plan sagittal. Quelques-unes portent sur les paramètres 3D du bassin de scolioses idiopathiques de l'adolescence (Delorme et al., 2003; Mac-Thiong et al., 2003). Mac-Thiong et al. (2003) ont trouvé que l'alignement sagittal entre la ceinture pelvienne et la colonne vertébrale semble être perturbé chez les patients atteints de la SIA. Ainsi, le bassin semble être une partie importante influençant les déformations scoliotiques.

Bien que l'approche chirurgicale prenne en considération l'aspect tridimensionnel de la déformation scoliotique, la méthode de classification actuellement utilisée n'en tient pas tout à fait compte. L'évaluation de ces projections exige un sens d'abstraction et de visualisation pour générer un point de vue 3D, non seulement de la courbure de la colonne vertébrale qui va être traitée, mais également de la courbure qui pourrait résulter d'une stratégie d'instrumentation chirurgicale particulière. L'impact du bassin sur l'alignement sagittal existe et les connaissances des conséquences sur les déformations scoliotiques sont limitées.

Même si la scoliose est encore aujourd'hui mesurée et classifiée en utilisant des radiographies bidimensionnelles, il est largement rapporté dans la littérature qu'il s'agit d'une affection dans les trois dimensions (Koreska et al., 1978; Labelle et al., 2011; Perdriolle et al., 2001; Stokes, 1994; Stokes et al., 1987). Toutefois, des changements structuraux sur la morphologie 3D de la colonne vertébrale et du bassin restent encore peu étudiés.

La présente étude s'intéressera aux indices morphologiques de la scoliose idiopathique de l'adolescence pour aider à mieux caractériser les déformations de la colonne vertébrale et du bassin. Plus particulièrement, l'objectif général est de déterminer la relation de la morphologie 3D de la colonne vertébrale et du bassin avec les groupes scoliotiques de la classification de Lenke.

Chapitre 2 : REVUE DE LA LITTÉRATURE

Ce chapitre se divise en sept sections. Les deux premières aborderont les différents types de scolioses afin de justifier le choix des groupes de Lenke utilisés pour le projet. Ensuite, la relation entre le bassin et la scoliose sera établie. Les différentes techniques de radiographies suivront pour aboutir à la stéréographie bi-planaire simultanée. Par la suite, les paramètres morphologiques tridimensionnels de la colonne vertébrale seront présentés puis les types et méthodes de classification seront détaillés. Ce chapitre se terminera avec les objectifs spécifiques du travail de recherche.

2.1 Types de scolioses

Une classification est primordiale pour l'évaluation et le traitement des différentes déformations scoliotiques idiopathiques. Les premiers systèmes de classification étaient strictement descriptifs et uniquement basés sur l'identification de repères visuels des vertèbres thoraciques et lombaires (Ponseti et al., 1950; Schulthess, 1906). Ensuite, d'autres systèmes de classification ont basé leurs analyses de la déformation scoliotique uniquement dans le plan frontal (King et al., 1983). De ce point de vue, on observe une courbure ou une succession de plusieurs courbures inversées. Finalement, le plan sagittal a été inclus dans la classification la plus récente (Lenke et al., 2001), mais en aucun cas les rotations des vertèbres dans le plan horizontal n'ont été considérées.

La première classification des scolioses était basée sur la localisation de la courbe en fonction de l'apex et elle a été développée par Schulthess (1906). Le but était de classer les déformations pour pouvoir ensuite les reconnaître en fonction de l'évaluation de la déformation ou des stratégies de traitement. Ensuite, Ponseti et Friedman (1950) ont révisé cette classification pour différencier les courbes simples, doubles et triples. Ceux-ci ont été parmi les premiers à relever que les scolioses, en général, mais surtout celles idiopathiques variaient beaucoup d'une personne à l'autre. Ils mentionnent aussi que les chirurgiens orthopédistes sont portés à surestimer l'étendue de la déformation liée à la scoliose. Ils ont ainsi, tendance à procéder à la fusion chirurgicale d'une trop longue portion de la colonne vertébrale, une technique qui réduit la mobilité en impliquant des vertèbres saines. Ils ont ensuite déterminé que

les types de scoliose se modifiaient rarement au fil de la croissance (Ponseti et al., 1950). Par contre, bien que fondamentaux à la classification, la différenciation des types de courbe, leur emplacement et l'âge d'apparition ne suffisent pas pour saisir la progression des scoliose, nécessaire pour la formulation de stratégies de soins.

À des fins d'amélioration des techniques chirurgicales, deux autres classifications ont été développées par King et al. (1983) et Lenke et al. (2001). La classification de King permet de décrire les courbes, principalement situées au niveau thoracique. Ce système de classification les subdivise en cinq types, en fonction de la déviation, de son amplitude et de la flexibilité des courbures scoliotiques du patient (King et al., 1983). La Figure 5 schématise les cinq types de courbes que l'on peut retrouver avec la classification de King.

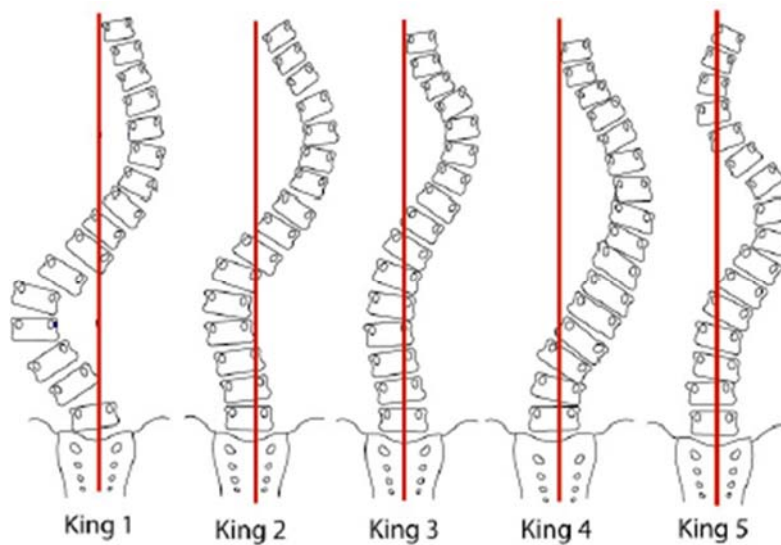


Figure 5. Divers types de courbures scoliotiques résultant de la classification de King (1983) King 1= double courbure à lombaire prédominante; King 2= double courbure; King 3= courbure unique thoracique droite; King 4 = courbure unique thoracolombaire; King 5= double courbure thoracique. Adaptée de Dias da Rocha (2016)

Cependant, cette classification ne s'adresse qu'aux courbes thoraciques et elle ne considère que le plan frontal de la déformation. De plus, elle est basée sur le traitement chirurgical par la technique Harrington, qui n'est plus utilisée aujourd'hui. Finalement, cette classification a été démontrée comme ayant une faible reproductibilité intra- et inter-

observateurs (Lenke et al., 1998; Lenke et al., 2001). C'est pourquoi cette classification a été remplacée en clinique par celle de Lenke.

Plus tard est venue la classification de Lenke et al. (2001), qui inclue des courbes au niveau lombaire et qui prend en compte le plan sagittal. À ce jour, c'est la classification clinique la plus utilisée (Lenke et al., 2001). Il y a 42 possibilités de déformations scoliotiques à partir des combinaisons de trois variables, soient, la région de la déformation, les modificateurs lombaires, et les modificateurs sagittaux thoraciques.

Six régions de la déformation sont identifiées selon le type de courbes (simple, double ou triple) et le niveau vertébral. On retrouve :

- **Lenke 1 (L1)** : courbe simple entre les vertèbres thoraciques T4 à T8.
- **Lenke 2 (L2)** : courbe double entre les vertèbres T1 à T3 et T4 à T8.
- **Lenke 3 (L3)** : courbe double entre les vertèbres T4 à T8 et T8 à L3
- **Lenke 4 (L4)** : courbe triple touchant l'ensemble de la colonne vertébrale
- **Lenke 5 (L5)** : courbe simple entre les vertèbres T8 et L3
- **Lenke 6 (L6)** : courbe double entre les vertèbres T4 à T8 et T8 à L3

Pour ces six types de courbes, un modificateur de la colonne vertébrale lombaire est ajouté. Ce modificateur est défini par l'emplacement de la ligne verticale partant du centre du plateau du sacrum (LVCS) à la vertèbre apicale de la courbe lombaire. Lenke définit trois modificateurs lombaires. La Figure 6 illustre ces trois modificateurs.

- **Modificateur lombaire A** : La droite verticale partant du centre de la vertèbre S1 passe au centre des pédicules vertébraux de l'apex de la courbure lombaire.
- **Modificateur lombaire B** : La droite verticale partant du centre de la vertèbre S1 passe par la bordure médiale de l'apex de la courbure lombaire.
- **Modificateur lombaire C** : La droite verticale partant du centre de la vertèbre S1 passe latéralement à l'apex de la courbure lombaire.

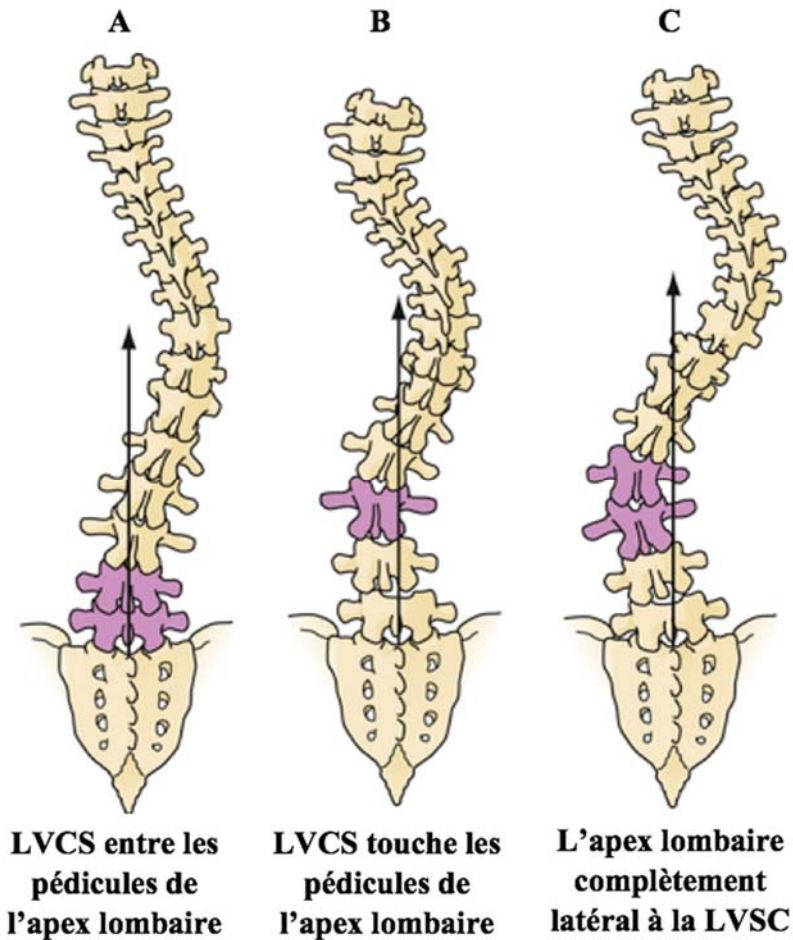


Figure 6. Illustration des trois types de modificateurs lombaires. Adaptée de Sangole et al. (2010)

Comme mentionné précédemment, un modificateur de l'alignement sagittal thoracique, présenté à la Figure 7, est également inclus dans la classification de Lenke. Ce modificateur dépend de la mesure de la cyphose, qui elle, est mesurée entre les vertèbres T5 et T12. Elle est définie comme suit :

- - : l'angle de la cyphose est inférieur à 10°
- N (neutre) : l'angle de la cyphose se situe entre 10° et 40°
- + : l'angle de la cyphose est supérieur à 40°

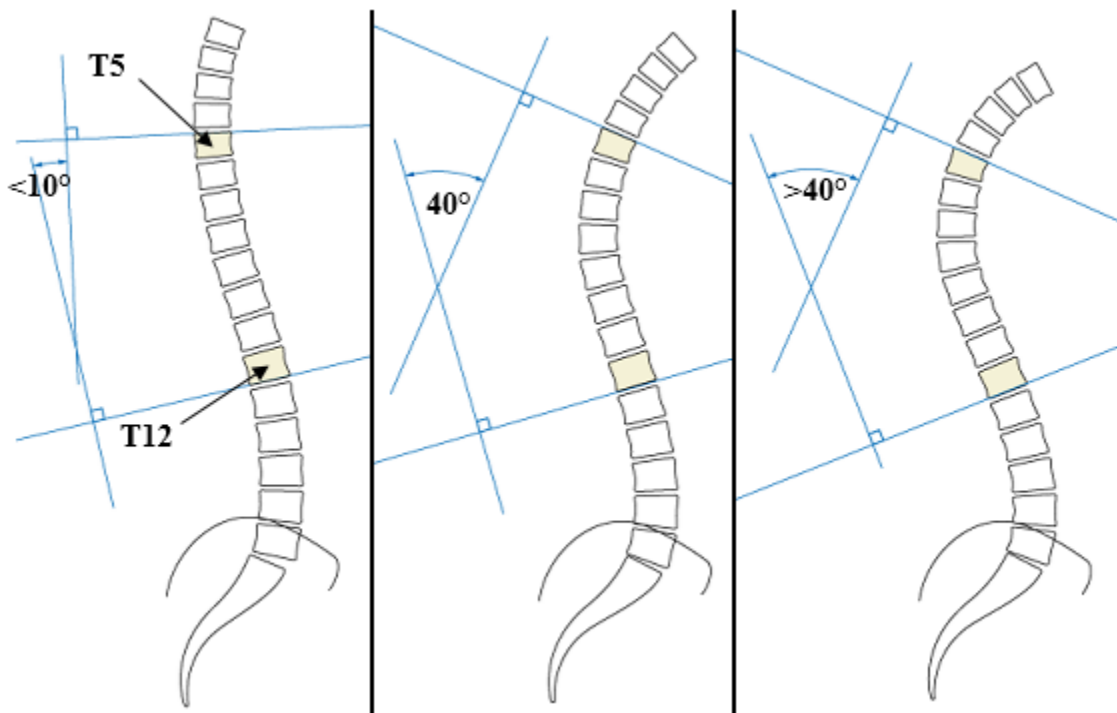
















Figure 7. Exemple de calculs de la cyphose pour déterminer le modificateur de l'alignement sagittal thoracique. Adaptée de AO Surgery Reference

Ainsi, la classification de Lenke divise les types de scolioses selon six courbes allant de simple à triple en y ajoutant des modificateurs lombaires et d'alignement sagittal thoracique tel qu'illustré à la Figure 8.

Type de courbes (1 à 6)

| Modificateur lombaire | Lenke 1 | Lenke 2 | Lenke 3 | Lenke 4 | Lenke 5 | Lenke 6 |
|-----------------------|--|--|--|---|--|--|
| A |  1A* |  2A* |  3A* |  4A* | | |
| B |  1B* |  2B* |  3B* |  4B* | | |
| C |  1C* |  2C* |  3C* |  4C* |  5C* |  6C* |

- : < 10°
N : 10-40°
+ : > 40°

* Modificateur de l'alignement sagittal : -, N ou +

Modificateur lombaire A = La droite verticale partant du centre de la vertèbre S1 passe au centre des pédicules vertébraux de l'apex lombaire.

Modificateur lombaire B = La droite verticale partant du centre de la vertèbre S1 passe par la bordure médiale de l'apex de la courbure lombaire.

Modificateur lombaire C = La droite verticale partant du centre de la vertèbre S1 passe latéralement à l'apex de la courbure lombaire.

Figure 8. Schémas des types de courbes, des modificateurs lombaires potentiels et de l'alignement sagittal possible qui déterminent les types de courbes. Adaptée de Lenke et al. (2001)

Pour établir un diagnostic, le spécialiste doit regarder la localisation de la courbure principale de la colonne vertébrale à partir de radiographies planaires postéro-antérieures et latérales. La radiographie du plan frontal se fait en postéro-antérieur plutôt qu'en antéro-postérieur, afin de réduire l'intensité des rayons X sur les tissus mous et certains organes, notamment les poumons. La colonne vertébrale est divisée en trois sections, proximal thoracique (PT), thoracique principal (TP) et thoraco-lombaire/lombaire (TLL) (Lenke et al., 2002) tel qu'illustré à la Figure 9. Diviser la colonne vertébrale en trois sections permet aux chirurgiens d'identifier la région affectée et ainsi de savoir quelle section instrumenter lors de la chirurgie (Lenke et al., 2001). La première section réfère généralement au segment de la colonne vertébrale entre T1 et T4. La deuxième partie est habituellement comprise entre T4-T8. Puis finalement, le troisième segment se trouve principalement entre T8-L3 (Courvoisier, 2012).

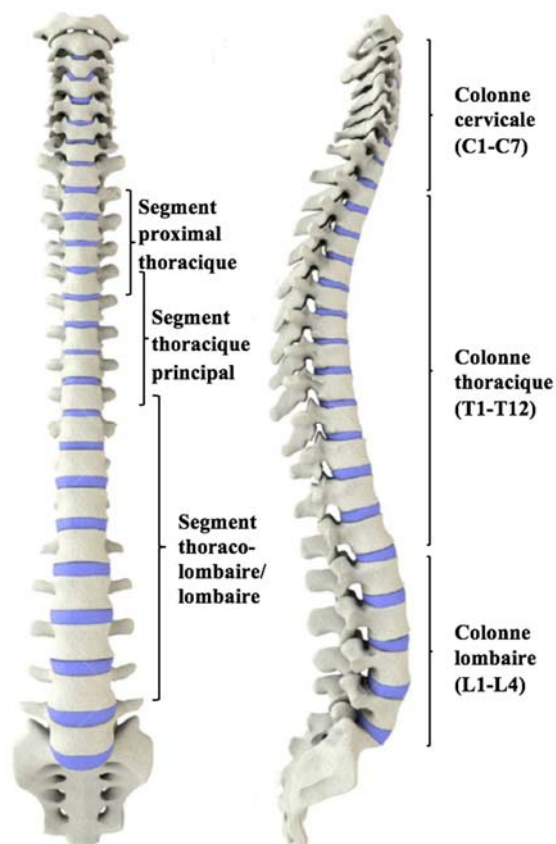


Figure 9. À gauche, en vue frontale les segments proximal thoracique, thoracique principal et thoraco-lombaire/lombaire de la colonne vertébrale, utilisés pour l'étude sont indiqués. À droite, en vue sagittale, les colonnes vertébrales cervicale, thoracique et lombaire sont indiquées. Adaptée de (123RF).

Pour déterminer quel type de scoliose à attribuer à la déviation, les courbes des trois sections observées sur la radiographie postéro-antérieure de la colonne vertébrale sont classées en courbes majeures ou mineures. La courbe qui est qualifiée de « majeure » est celle qui possède la plus grande déformation parmi toutes les courbes de la colonne vertébrale. Ainsi, les courbes des deux autres sections sont catégorisées comme « mineures ». Ensuite, la courbe majeure et les courbes mineures sont catégorisées soit, comme structurelles ou non-structurelles en fonction de l'angle de Cobb. Ce dernier est dit structurel, si l'angle résultant, lorsque le patient se penche latéralement de manière à réduire l'angle de Cobb au maximum, est supérieur ou égal à 25°. Cette technique sert à mesurer le plus petit angle de Cobb restant à partir d'une radiographie. Si une courbe scoliotique disparaît avec l'inclinaison latérale, celle-ci est réductible. Sinon, elle est non-réductible et structurelle. De ce fait, il peut y avoir plus d'une courbe structurelle par déformations scoliotiques, mais une seule section peut être majeure. Le Tableau I détaille les six types de courbes possibles en fonction des particularités des courbes des différentes sections de la colonne vertébrale.

Tableau I. Courbes non-structurelle, structurelle ou structurelle majeure selon les groupes de Lenke ainsi que leur description.

| Groupe | Proximal thoracique (PT) | Thoracique principal (TP) | Thoraco-lombaire/ lombaire (TLL) | Description |
|----------------|---------------------------------|----------------------------------|---|---|
| Lenke 1 | Non-structurelle | Structurelle (majeure) | Non-structurelle | Thoracique principal (PT) |
| Lenke 2 | Structurelle | Structurelle (majeure) | Non-structurelle | Double thoracique |
| Lenke 3 | Non-structurelle | Structurelle (majeure) | Structurelle | Double majeure |
| Lenke 4 | Structurelle | Structurelle (majeure) | Structurelle (majeure) | Triple majeure |
| Lenke 5 | Non-structurelle | Non-structurelle | Structurelle (majeure) | Thoraco-lombaire/ lombaire (TLL) |
| Lenke 6 | Non-structurelle | Structurelle | Structurelle (majeure) | Thoracique principal/thoraco-lombaire (TLL) |

Ces désignations de type de courbe permettent de renseigner le chirurgien sur le traitement orthopédique de base qui sera requis pour les différentes scolioses. Ainsi, les sections

désignées comme structurelles devraient être instrumentées, alors que les non-structurelles devraient être laissées intactes. Cette classification sert donc surtout à décrire des scolioses sévères et, par le fait même, à la planification chirurgicale de la colonne vertébrale. Elle permet aussi d'aider le chirurgien à déterminer la ou les courbes à inclure dans la fusion et quelle vertèbre distale pourrait être choisie comme dernier segment instrumenté. Ce travail repose uniquement sur des sujets ayant des scolioses sévères, avec recommandation chirurgicale corrective de leur déformation. Uniquement ce type de sujets a été retenu, puisque l'impact escompté du travail est d'apporter des informations cliniquement pertinentes sur la morphologie 3D de la colonne vertébrale et du bassin dans le but d'une éventuelle chirurgie de la colonne vertébrale. La classification de Lenke et al. (2001) est donc la plus appropriée.

Le fait que la classification de Lenke repose sur des radiographies planaires représente une limite, si l'on considère les avancées technologiques. En effet, ces nouvelles technologies disponibles dans certains centres de recherches permettent aux cliniciens de recueillir et mesurer automatiquement des données relatives à la troisième dimension de la colonne vertébrale. En conséquence, la vue transversale, la rotation intervertébrale de chaque segment, la cuneiformisation (ou *wedging*) des vertèbres, entre autres, sont tous des paramètres qu'on ne peut voir à partir de radiographies en deux dimensions (Donzelli et al., 2015). De plus, l'analyse de la cuneiformisation des vertèbres qui est définie comme une déformation en forme de coincement des corps vertébraux ou des disques lors de déviations scoliotiques, s'apprécie mieux dans une représentation spatiale que par une ou des projections sur un plan (Masharawi et al., 2008). De plus, la cuneiformisation des vertèbres serait liée à la progression des scolioses (Scherrer et al., 2013). Considérant que la scoliose est une déformation en trois dimensions, une approche clinique de diagnostic tridimensionnel est préférable (Donzelli et al., 2015; Labelle et al., 2011).

Récemment, des efforts pour reproduire la troisième dimension ont été effectués dans le but d'introduire de nouveaux systèmes de classification, principalement à des fins chirurgicales. En outre, le *Scoliosis Research Society 3D Scoliosis Committee* a reconnu la nécessité de développer une classification 3D valide et cliniquement utile de la SIA. Un système simple et rapide de la classification des courbures scoliotiques de la colonne vertébrale permettrait une

meilleure évaluation de la déformation et de ses risques (Donzelli et al., 2015). Il est connu qu'une hypocyphose ainsi que de la rotation de vertèbre peuvent être associées à un risque de progression et à une moins bonne réponse au traitement (Donzelli et al., 2015; Nault et al., 2014). Une étude clinique a indiqué que les caractéristiques morphologiques 3D de la colonne vertébrale permettrait de prédire de la progression de la déformation (Nault et al., 2014).

À travers les différents systèmes de classification, on remarque que ces derniers s'ajustent et se complexifient, mais demeurent tout de même avec des lacunes. En effet, la classification de Lenke est une représentation visuelle d'une déformation de la colonne vertébrale, mais elle ne dévoile pas comment les caractéristiques morphologiques de la colonne vertébrale et du bassin interviennent dans ces déformations. La multiplicité des facteurs de risque et la complexité du développement de la scoliose soulignent l'importance d'un traitement adapté et personnalisé en fonction des caractéristiques morphologiques de chaque patient. Des informations provenant d'analyses tridimensionnelles et de la morphologie de la colonne vertébrale sont de mises. Ce travail se veut donc être une application de la morphologie 3D de la colonne vertébrale et du bassin à la classification visuelle de sujets de Lenke.

2.2 Choix de la population

La classification de Lenke offre une possibilité de six types de scolioses tout dépendant de la section de la colonne vertébrale et de la sévérité de la déformation. Dans ces six types, trois ont plusieurs courbes structurelles sur des sections différentes de la colonne vertébrale, elles sont donc des scolioses doubles ou même triples. Alors que trois autres ne possèdent qu'une seule courbe structurelle ou alors leurs courbes sont assez distancées pour que ces scolioses soient jugées simples. Ce sont les courbes L1, L5 et L6 qui s'apparentent à des déformations structurelles associées aux segments thoracique, thoraco-lombaire et lombaire. Elles font partie de l'étude, car elles sont éloignées entre elles sur la colonne vertébrale.

La courbure scoliothique des sujets Lenke 1, illustrée à la Figure 10, se caractérise par une déviation structurelle et majeure au niveau de la section thoracique principal de la colonne vertébrale (Lenke et al., 2001). Les vertèbres situées au-dessus et en dessous de la déviation majeure peuvent contenir de la rotation axiale, mais ces courbes sont mineures et non-

structurelles. Elles sont donc flexibles et compensent souvent la courbure au niveau thoracique principal. Ce type de scoliose touche approximativement les vertèbres thoraciques comprises entre T4 et T8, il ne devrait donc pas y avoir de vertèbres lombaires ou de vertèbres thoraciques distales impliquées dans ce type de déformation. De plus, afin d'éviter toute interaction avec les courbes lombaires, nos sujets ont le modificateur lombaire A. Cela signifie que les vertèbres lombaires sont centrées avec la ligne verticale partant du centre du plateau du sacrum, confirmant ainsi qu'aucune vertèbre lombaire n'est touchée par une déformation scoliootique.

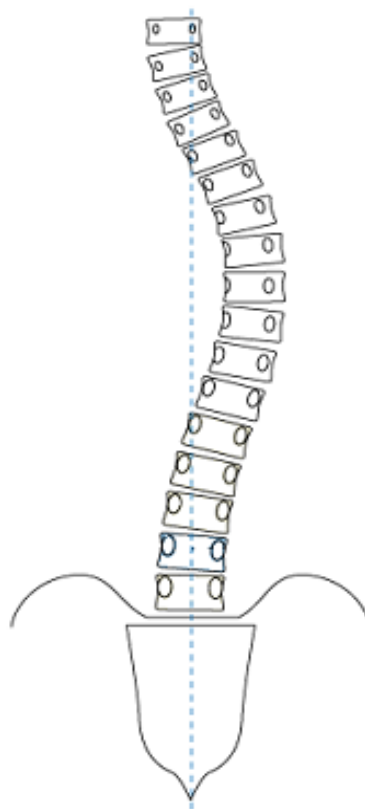


Figure 10. Déviation scoliootique Lenke 1. Adaptée de AO Surgery Reference

À l'opposé, la courbure scoliootique des sujets Lenke 6 (L6) présentée à la Figure 11, se caractérise par une déviation majeure et structurelle au niveau de la section lombaire de la colonne vertébrale. Ce type de scoliose touche approximativement les vertèbres lombaires L3 à L5. Par contre, il y a aussi une courbe structurelle qui se situe au niveau de la section thoracique principal. Cette courbure est structurelle parce qu'elle a un angle de Cobb supérieur à 25° , mais

elle n'est pas majeure, puisque sa déviation mesure au minimum 5° de moins que celle de la section lombaire. De plus, tous les sujets ont le modificateur lombaire C qui indique le degré de déviation de l'apex de la courbure lombaire. Comme les sujets L6 se caractérisent par une déviation structurelle, entre autres au niveau lombaire, seul le modificateur lombaire C peut s'appliquer à ce type de déformation (Lenke et al., 2002).

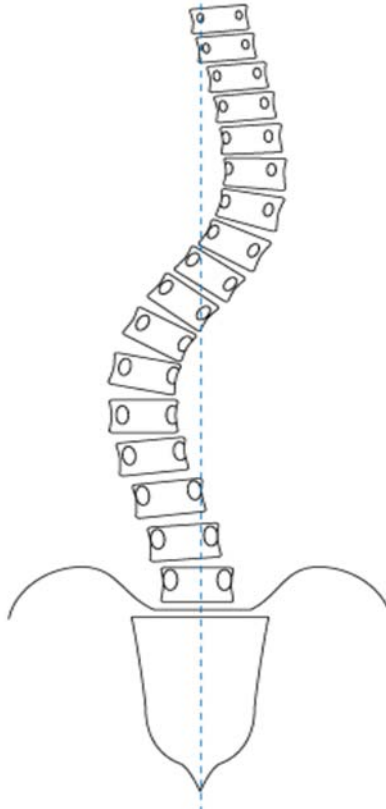


Figure 11. Déviation scoliothique Lenke 6. Adaptée de AO Surgery Reference

Entre les deux courbures préalablement décrites se trouve, la courbure scoliothique de types Lenke 5 (L5) illustrée à la Figure 12. Elle se caractérise par une déviation structurelle et majeure au niveau de la section thoraco-lombaire de la colonne vertébrale. Les vertèbres situées au-dessus et en dessous de la déviation majeure peuvent contenir de la rotation intervertébrale, mais ces courbes sont mineures et non-structurelles. Ce type de scoliose touche approximativement les vertèbres thoraciques comprises entre T8 et L3. De plus, tous les sujets ont le modificateur lombaire C. En effet, comme le modificateur lombaire indique le degré de déviation de l'apex de la courbe lombaire et que les sujets L5 se caractérisent par une déviation

structurelle au niveau thoraco-lombaire, seul le modificateur lombaire C peut s'appliquer à ce type de déformation (Lenke et al., 2002).

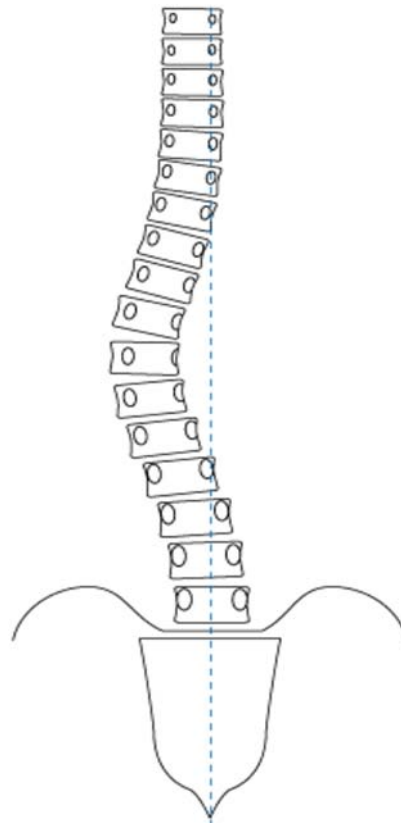


Figure 12. Déviation scoliose Lenke 5. Adaptée de AO Surgery Reference

Ces trois types de déformations scoliose ont principalement été choisis pour faire partie de l'étude parce qu'ils touchent l'ensemble du rachis. En effet, autant les vertèbres thoraciques sont touchées chez les sujets L1 que les vertèbres lombaires chez les L6. Même que les sujets L5 touchent à la fois aux vertèbres thoraciques et aux vertèbres lombaires. Permettant donc ainsi d'avoir un type de scoliose combinant les deux autres types de déviations choisis. De plus, ce sont des scoliose simples. Effectivement, les sujets L1 et L5 n'ont qu'une seule courbe structurelle, il est donc plus simple pour une première analyse de les utiliser parce que les courbes des autres sections n'interfèrent pas avec le segment désiré. En ce qui a trait aux sujets L6, il est vrai qu'ils possèdent deux courbes structurelles. Cependant la courbure qui nous intéresse est la majeure et elle se situe au niveau des vertèbres lombaires. La courbe du segment thoracique principal ne sera donc pas tenue en compte dans les analyses. De plus, ces trois types de courbures sont les plus courantes. La SIA L1 est celle que l'on retrouve le plus souvent chez

les personnes atteintes avec une prévalence de 51% (Lenke et al., 2002), en plus d'être la plus fréquemment étudiée (Atmaca et al., 2014). Pour ce qui est des sujets L5 et L6 ils ont une prévalence de 12% et 17% respectivement (Lenke et al., 2002). De plus, la classification de Lenke permet de savoir que ces trois types de scolioses sont visuellement séparables, mais aucune information n'est disponible à savoir si ces trois types de scolioses sont différents à partir de paramètres morphologiques de la colonne vertébrale et du bassin.

Au final, trois types de scolioses décrites par Lenke ont été retenues pour faire cette étude. Ils ont été choisis en fonction de leur emplacement sur la colonne vertébrale, leur simplicité et leur prévalence. Ce travail cherche donc à connaître la relation entre la morphologie 3D de la colonne vertébrale et du bassin et les trois types de scoliose les plus fréquentes, simples et affectant l'ensemble du rachis.

2.3 Relation entre le bassin et la scoliose

La classification de Lenke n'inclut pas l'orientation et la morphologie du bassin. Pourtant, la relation entre le bassin et les vertèbres lombaires est établie depuis plusieurs années (Duval-Beaupere et al., 1992). Le bassin est considéré comme la dernière vertèbre de la colonne vertébrale, jouant ainsi un rôle important dans les déviations scoliotiques (Dubousset, 1998). Cette relation, entre le bassin et la scoliose, est interprétée de deux façons dans la littérature : soit la scoliose entraîne des modifications compensatoires dans la morphologie du bassin (Burwell et al., 1991; Cole et al., 1990; Le Blanc et al., 1996; Winter et al., 1986), soit des changements structuraux du bassin sont des facteurs prédisposant à la scoliose (Duval-Beaupere et al., 1992; Legaye et al., 1998; Mac-Thiong et al., 2003; Upasani et al., 2007).

D'un côté, le concept de Nottingham décrit par Burwell et al. (1991) met en relation le bassin et la déviation scoliotique. Ceux-ci stipulent qu'une anomalie du bassin causée par un développement anormal du système nerveux central pourrait entraîner des mécanismes neuromusculaires qui perturberaient l'alignement de la colonne vertébrale. En fait, il existerait un dysfonctionnement d'origine centrale des muscles rotateurs du tronc. Or, durant la marche d'une personne saine, la rotation du bassin induit une contre-rotation de la partie supérieure du tronc. Par contre, chez l'adolescent scoliotique, cette stabilité de rotation est absente pour des

raisons neurologiques initiant ainsi une torsion de la colonne vertébrale. Aussi, Mahaudens et al. (2005) n'ont constaté aucune différence significative de l'orientation du bassin pendant la marche entre les sujets scoliotiques et le groupe contrôle. Selon ces auteurs, cette observation pourrait être expliquée par une augmentation de l'activité musculaire afin d'éviter un déséquilibre postural durant la marche causée par la scoliose lombaire.

De l'autre côté, selon deux études de Mac-Thiong et al. (2003; 2005), une dysmorphie de la ceinture pelvienne, tant dans son orientation que dans sa géométrie, pourrait être un facteur prédisposant à la SIA. En effet, le bassin a comme rôles principaux de supporter le poids du haut du corps par la colonne vertébrale, de transmettre ce poids aux membres inférieurs en position orthostatique ou à la marche et de permettre l'attache des muscles posturaux et locomoteurs (Moore et al., 2001). Ainsi, une modification de son orientation ou de sa géométrie entraînerait des conséquences biomécaniques sur le reste du corps, et particulièrement au niveau de la colonne vertébrale.

L'alignement sagittal entre le bassin et la colonne vertébrale a été investigué dans plusieurs études (Boulay et al., 2006; Legaye et al., 1998; Mac-Thiong et al., 2003). Des paramètres sagittaux pelviens bidimensionnels ont été établis afin de déterminer la position et l'orientation du bassin dans l'espace. Les paramètres sagittaux du bassin sont classés en deux groupes, à savoir : les paramètres anatomiques représentant la morphologie pelvienne et les paramètres de position qui décrivent l'orientation du bassin dans l'espace. La pente sacrée, la version pelvienne et le porte-à-faux sont les trois paramètres positionnels du bassin, alors que l'épaisseur pelvienne et l'incidence en sont des anatomiques. Dans la plupart des études, les paramètres géométriques et d'orientation du bassin ont été mesurés sur une seule radiographie. Ces paramètres ont été calculés le plus souvent à partir du plan sagittal afin d'observer la relation du bassin avec la colonne vertébrale.

La **pente sacrée (PS)**, illustrée à la Figure 13, est l'angle formé à partir de la tangente mesurée à la surface supérieure de la première vertèbre sacrée et l'horizontale. La valeur moyenne de ce paramètre chez un sujet sain est 37° . Une valeur élevée de pente sacrée décrit un sacrum plus à l'horizontale tandis qu'une faible valeur représente un sacrum à la verticale. Ce

paramètre d'orientation du bassin est important puisqu'il est lié à la lordose lombaire, donc plus il est élevé, plus la lordose est forte.

La **version pelvienne** (VP), indiquée à la Figure 13, est un angle formé par la droite qui relie le centre du plateau de la vertèbre S1 au point milieu de l'axe bicoxo-fémoral et la verticale. L'axe bicoxo-fémoral est la ligne qui rejoint les centres des têtes fémorales du bassin. La valeur moyenne de ce paramètre chez un sujet sain est de 16° (De Mauroy, 1997). Un angle élevé de version pelvienne se traduit par un bassin basculant vers l'arrière, donc en rétroversion. À l'inverse, lorsqu'il est petit, le bassin bascule vers l'avant produisant ainsi une antéversion pelvienne. Par ailleurs, c'est un autre paramètre sagittal du bassin à noter, car une augmentation ou une diminution de cet angle entraîne des conséquences directes sur le sacrum et sur les vertèbres de la colonne lombaire (Morvan et al., 2008). Effectivement, une augmentation de la version pelvienne fait en sorte que le centre de masse du corps se déplace en arrière des têtes fémorales produisant une rétroversion du bassin. À l'opposé, une diminution entraînerait une antéversion du bassin et donc un sacrum plus horizontal. Ainsi, l'orientation du bassin est un facteur relatif à l'alignement de la colonne vertébrale.

Le porte-à-faux (PAF), présenté à la Figure 13 est la distance horizontale entre la projection verticale du point central de la première vertèbre sacrée et l'axe bicoxo-fémoral. La normale de ce paramètre chez un sujet sain est d'environ 2,5 cm (De Mauroy, 1997). La valeur de ce paramètre est positive dans le cas d'une rétroversion du bassin tandis qu'une valeur négative représente un cas d'antéversion pelvienne (Legaye et al., 1998). De trop grands écarts de valeurs entre ce paramètre et la normale conduits à des modifications du bassin se répercutant sur l'orientation de la colonne vertébrale.

L'épaisseur pelvienne (EP), illustrée à la Figure 13, est la distance entre le milieu de la surface supérieure du corps de la première vertèbre sacrée (S1) et l'axe bicoxo-fémoral. Cet axe est représenté à la fois par une ligne qui rejoint le centre des têtes fémorales du bassin. La valeur normale chez un sujet sain est de 3,3 cm. Ce paramètre est utile pour décrire la capacité d'un sujet à compenser un déséquilibre dans le plan sagittal (Legaye, 2013).

L'**incidence pelvienne** (IP), présentée à la Figure 13, est l'angle entre la ligne reliant

l'axe bicoxo-fémoral et le centre du plateau de la vertèbre S1 et la ligne perpendiculaire au centre du plateau de la vertèbre S1. Elle est relativement constante chez l'individu dès l'acquisition de la marche et sa valeur moyenne est de 53° (De Mauroy, 1997). Elle est ainsi considérée, puisqu'elle représente la somme de la pente sacrée et de la version pelvienne ($IP = PS + VP$). Ce paramètre, proposé par Duval-Beaupère et al. (1992) et Legaye et al. (1998) est le paramètre pelvien sagittal le plus étudié. Selon Boulay et al. (2006) un angle d'incidence pelvienne de 44° pourrait entraîner une diminution de la pente sacrée et, par conséquent, résulter en une lordose lombaire aplatie. À l'opposé, une incidence pelvienne élevée, c'est-à-dire au-dessus de 62°, entraînerait une augmentation de la pente sacrée et une lordose plus prononcée. Ainsi, des changements morphologiques tels que l'asymétrie du bassin pourraient bouleverser toute la structure de la colonne vertébrale. Ce phénomène pourrait d'autant plus s'observer chez les sujets de notre étude puisqu'ils sont âgés en moyenne de 15 ans et que d'après Descamps et al. (1999), l'incidence pelvienne est relativement stable avant l'âge de 10 ans, puis elle a tendance à augmenter de manière significative pendant l'adolescence jusqu'à atteindre sa valeur maximale à l'âge adulte.

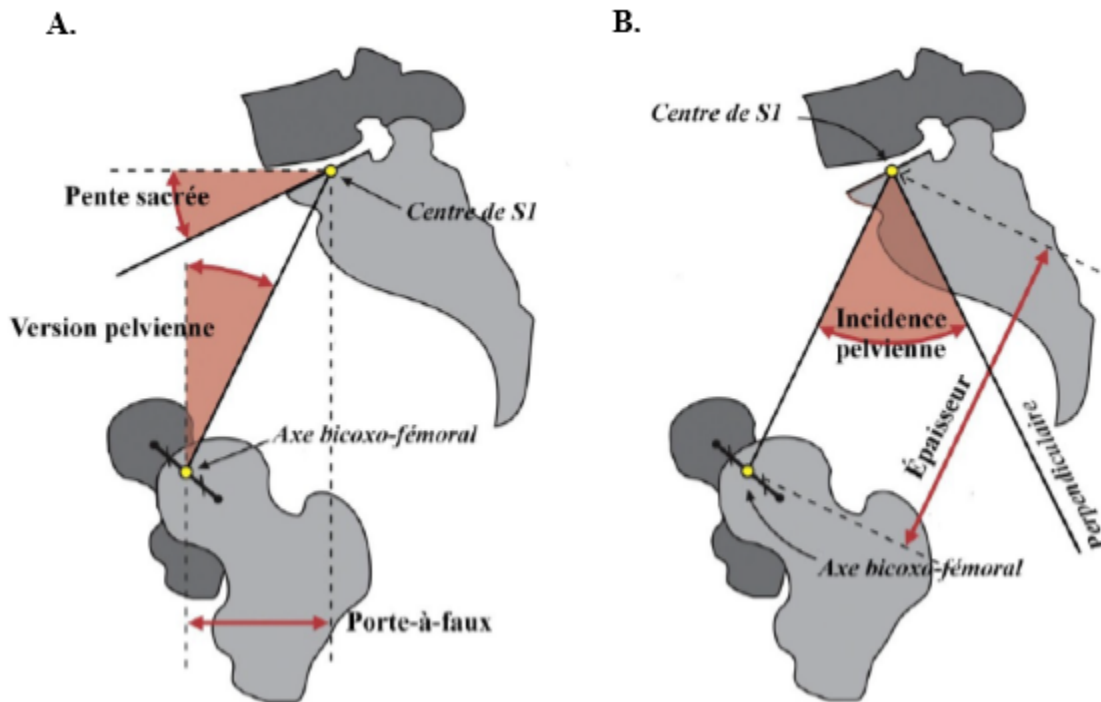


Figure 13. A. Pente sacrée formée à partir de la ligne parallèle au plateau de la vertèbre S1 et l'horizontal ; Version pelvienne formée à partir de la droite reliant le centre de S1 à l'axe-bicoxo-fémoral et la verticale ; Porte-à-faux formé de la distance horizontale entre la projection verticale du point central de la première vertèbre sacrée et l'axe bicoxo-fémoral ; Centre de S1 étant le point au centre du plateau de la première vertèbre sacrée ; Axe bicoxo-fémoral reliant le centre des deux têtes fémorales. B. Incidence pelvienne étant l'addition de la pente sacrée et de la version pelvienne ou formée à partir de la droite reliant le centre de S1 à l'axe-bicoxo-fémoral et la ligne perpendiculaire au plateau de S1 ; Épaisseur étant la distance horizontale entre la projection verticale du point central de S1 et l'axe bicoxo-fémoral. Adaptée de Vrtovec et al. (2012).

Le Tableau II présente les paramètres sagittaux pelviens qui sont les plus employés tels que la pente sacrée, la version pelvienne et l'incidence pelvienne. Ceux-ci seront utilisés dans le présent travail afin de documenter les déformations pelviennes associées à la scoliose pour établir leur pertinence à la pratique clinique.

Tableau II. Paramètres sagittaux pelviens bidimensionnels les plus couramment employés dans la littérature.

| Paramètres anatomiques et positionnels | Outils de mesure | Références |
|--|--|--|
| EP, IP, PS, VP, PAF | Radiographies du plan sagittal | Duval-Beaupère et al. (1992) et Rajnics et al. (2001) |
| PS, VP, IP, PAF | Reconstruction en 3D | Legaye et al. (1998) |
| PS, VP, IP | Radiographies du plan sagittal assis et debout | Eddine et al. (2001) |
| PS, VP, IP | Radiographies du plan sagittal | Vaz et al. (2002), Mac-Thiong et al (2004), Berthonnaud et al. (2005), Roussouly et al. (2005), Vialle et al. (2005), Boulay et al. (2006), Upasani et al. (2007), Yong et al. (2012) et Yang et al. (2015). |
| PS, VP, IP | Reconstruction en 3D | Janssen et al. (2009), Pasha et al. (2010) et Pasha et al. (2014) |
| IP | Reconstruction en 3D | Thong et al. (2016) |

Notes :

Paramètres anatomiques :

Épaisseur pelvienne (EP)

Incidence pelvienne (IP)

Paramètres positionnels :

Pente sacrée (PS)

Version pelvienne (VP)

Porte-à-faux (PAF)

On remarque dans le Tableau II que la relation du bassin avec la scoliose est importante. La majorité des études ont porté sur les deux paramètres positionnels que sont la pente sacrée et la version pelvienne ainsi que sur le paramètre anatomique de l'incidence pelvienne. Cependant, seulement certaines de ces études les ont étudiés en utilisant des coordonnées en trois dimensions. C'est pourquoi les paramètres utilisés pour ce travail seront la pente sacrée, la version pelvienne ainsi que l'incidence pelvienne. Ces paramètres ont été retenus, puisqu'ils apportent des informations cliniquement pertinentes aux déformations scoliotiques. Bien que ces trois paramètres soient bidimensionnels, le logiciel utilisé permet d'obtenir simultanément une paire de coordonnées du plan sagittal et du plan coronal permettant donc la reconstruction 3D de la morphologie du bassin.

En résumé, le bassin est un élément essentiel de l'étude de la scoliose puisqu'il constitue l'assise de la colonne vertébrale et que son orientation influence l'équilibre postural (Legaye et

al., 1993; Stagnara, 1985). L'asymétrie du bassin et son attitude posturale pourraient être des mécanismes compensatoires de la scoliose idiopathique ou encore être les agents qui déclenchent cette maladie. C'est pourquoi la morphologie 3D de la colonne vertébrale ainsi que celle du bassin seront étudiées afin d'établir leur relation entre les SIA thoraciques, thoracolumbaires et lombaires de Lenke.

2.4 Mesures radiographiques

L'évaluation clinique des déformations scoliotiques est généralement faite par l'examen physique et la lecture des radiographies des plans coronal et sagittal. Par contre, la forte dose de radiation des appareils à rayons X conventionnels et la nécessité d'utiliser des méthodes de visualisation 3D pour l'étude de la scoliose incitent les cliniciens à développer de nouvelles techniques (Dubousset, 1992; Perdriolle et al., 1979; Stokes, 1994). Parmi les méthodes d'acquisition 3D, la stéréoradiographie est la seule méthode d'imagerie qui permet une reconstruction 3D de l'ensemble de la colonne vertébrale en position verticale. Le développement d'un dispositif à rayons X numérique à faible dose rend cette technique prometteuse pour le diagnostic clinique (Le Bras et al., 2002).

2.4.1 Mesures des paramètres à l'aide de techniques radiographiques classiques

La plupart des cliniciens utilisent des radiographies postéro-antérieures et/ou latérales pour la prise de mesures des paramètres afin d'établir le diagnostic de la scoliose. Une première radiographie du plan coronal est prise, puis le patient se déplace de manière à ce qu'une autre radiographie soit faite, mais cette fois du plan sagittal. Lorsque les études utilisent les informations provenant des deux plans anatomiques, les mesures sont prises séparément, c'est-à-dire que les clichés radiographiques sont analysés l'un après l'autre. Les analyses se limitent dans ce cas à des paramètres bidimensionnels.

Une radiographie consiste en l'absorption de radiation électromagnétique (rayons X) sur un film photographique après avoir traversé le corps. Les rayons X ont la capacité de passer à travers les masses solides du corps pour permettre ensuite au clinicien d'identifier la courbure scoliotique et son étendue (Lau, 2014). En plus d'identifier le degré de la scoliose par l'angle de Cobb, dans le plan frontal, l'imagerie permet de déceler d'autres déformations de la colonne

vertébrale, dont les hypocyphoses et/ou les hyperlordoses à partir d'une radiographie latérale (Lau, 2014).

L'**angle de Cobb** est le paramètre qui détermine le type de scoliose et sa sévérité. Il se calcule sur une radiographie du plan coronal. La vertèbre nommée « Apex » fait référence au sommet de la courbure scoliothique. Elle est la vertèbre la plus éloignée horizontalement de l'axe vertical et qui présente habituellement le maximum de rotation par rapport à l'horizontale. Les vertèbres limites supérieure et inférieure sont celles qui présentent le maximum d'inclinaison par rapport à l'horizontale (De Mauroy, 1997). La mesure de cet angle correspond au croisement de la ligne perpendiculaire à la droite partant du plateau supérieur de la vertèbre limite supérieure et celle perpendiculaire à la droite partant du plateau inférieur de la vertèbre limite inférieure, et ce, du côté concave de la déformation scoliothique. Chaque participant a une donnée d'angle de Cobb pour les trois segments (Figure 9) de la colonne vertébrale, soit un angle de Cobb PT, TP et TLL, qui sont, ici, schématisé sur la Figure 14.

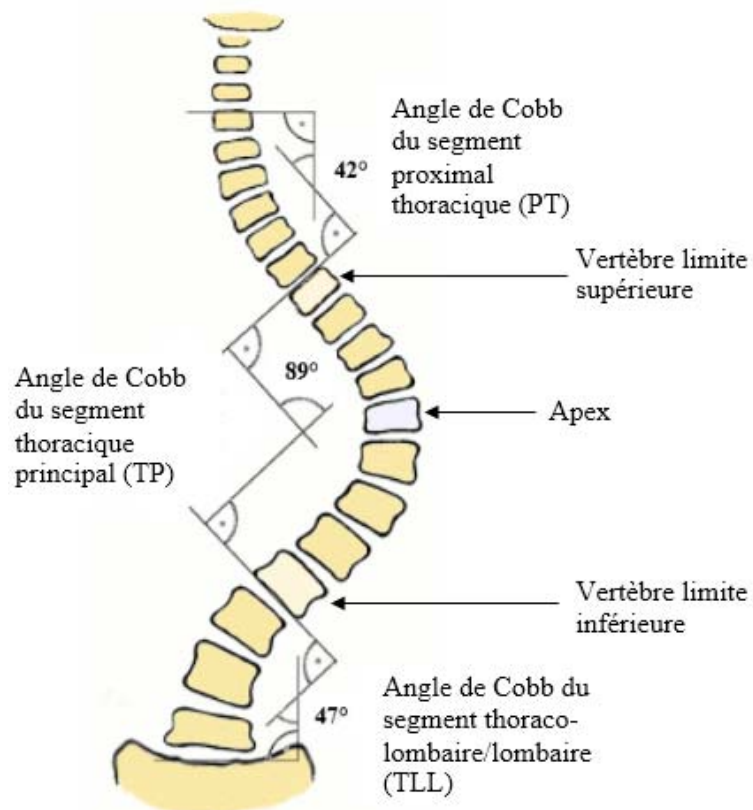


Figure 14. Représentations d’angles de Cobb et de son calcul pour les trois différentes sections de la colonne vertébrale. La vertèbre nommée « Apex » fait référence au sommet de la courbure scoliothique. Les vertèbres limites supérieure et inférieure sont celles qui présentent le maximum d’inclinaison par rapport à l’horizontale (De Mauroy, 1997). Adaptée de Asher (2015).

L’**équilibre coronal** (EC), illustré à la Figure 15, représente l’alignement de la colonne vertébrale par rapport à un axe vertical dans le plan frontal. On le mesure comme l’écart entre une ligne verticale partant du processus épineux de C7 et l’autre à partir du point situé au centre du plateau de la vertèbre S1, aussi appelé la médiane sacrée. L’écart entre la verticale et la médiane sacrée définit et quantifie un déséquilibre rachidien droit ou gauche. Ce paramètre est important, car cet écart n’est pas nul dans les cas de scolioses sévères et il est corrélé avec l’orientation du bassin (Tardieu et al., 2002; Vaz et al., 2002) L’équilibre coronal fera donc partie de notre étude.

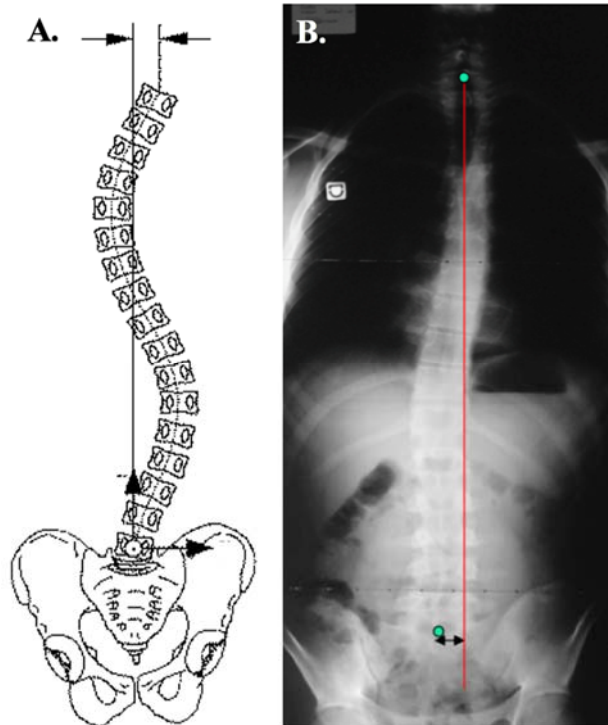


Figure 15. A. Déséquilibre du rachis dans le plan frontal, adaptée de (Delorme et al., 2003) ; B. Déséquilibre vers la gauche du rachis se calculant par l'écart entre la médiane sacrée (point vert) et la ligne rouge, illustré par une radiographie en vue postéro-antérieure (Czarnecki et al., 2007).

La **cyphose** est une convexité physiologique de la colonne vertébrale correspondant à une courbure concave au niveau thoracique et sacré, illustrée à la Figure 16 A. Elle est visible sur une radiographie latérale et se mesure (Figure 16 B.) au croisement entre la tangente de la courbure thoracique supérieure et la tangente de la courbure inférieure (Czarnecki et al., 2007; De Mauroy, 1997). Chez un sujet sain, la cyphose se situe à une valeur moyenne de 37° . Ce type de cyphose peut aussi être appelé une normo-cyphose. Toutes les valeurs en deçà de ce chiffre sont appelées « hypocyphose » et toute donnée plus élevée que 37° est nommée « hypercyphose » (Czarnecki et al., 2007; De Mauroy, 1997). La cyphose sera un paramètre considéré dans notre étude, puisque plusieurs travaux (Labelle et al., 2011; Sangole et al., 2009) ont remarqué que de nombreuses déformations scoliotiques avaient une hypocyphose, se traduisant ainsi par une tendance vers un dos plat. Selon une étude de Takahashi et al. (2007) plus l'hypocyphose thoracique est importante plus cela a des conséquences sur la fonction pulmonaire. Aussi, une hypocyphose serait un paramètre distinctif des types de scolioses selon

plusieurs auteurs (Clement et al., 2013; Mac-Thiong et al., 2003; Nault et al., 2014), et permettrait de différencier les scolioses progressives des stables. C'est pourquoi la cyphose sera un de nos paramètres à l'étude.

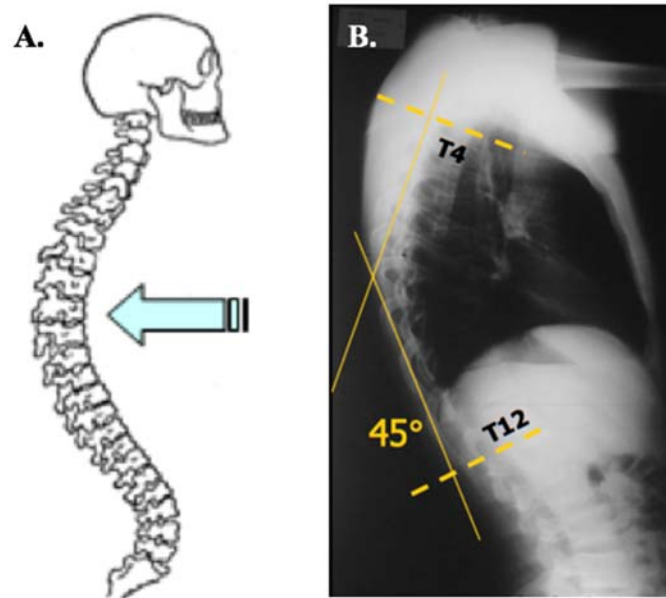


Figure 16. A. Cyphose thoracique. Adaptée de Georges Dolisi (2001); B. Cyphose de 45° mesurée entre les vertèbres thoraciques T4 et T12 à partir d'une radiographie en vue sagittale. Adaptée de Czarnecki et al. (2007).

La **lordose** est une concavité physiologique de la colonne vertébrale correspondant à une courbure creusée au niveau lombaire et cervical (Figure 17 A.). La lordose est aussi visible sur un cliché du plan sagittal et se mesure (Figure 17 B.) au croisement entre la tangente de la courbure lombaire supérieure et la tangente de la courbure inférieure. (Czarnecki et al., 2007; De Mauroy, 1997). Chez un sujet sain, la lordose se situe en moyenne entre 40° et 50°. Tous angles en deçà de 40° impliquent une « hypolordose », alors que tous angles plus élevés que 50° impliquent une « hyperlordose » (Czarnecki et al., 2007; De Mauroy, 1997). L'hyperlordose et la scoliose témoignent de l'évolution de la faiblesse musculaire (Cambridge et al., 1987). L'hypolordose est moins fréquente chez la scoliose, mais elle semble être corrélée avec l'hypocyphose, se traduisant par un dos plat (Clement et al., 2013). Aussi, la lordose semble être influencée par le bassin. En effet, des variations dans la pente sacrée entraîneraient des modifications de la lordose lombaire. Ceux-ci amèneraient ensuite, des changements au niveau

de la cyphose thoracique (Labelle et al., 2011; Legaye et al., 1998; Sangole et al., 2009). Ainsi, une valeur élevée de pente sacrée produirait un sacrum plus à l'horizontale, donc une hyperlordose. À l'inverse, une valeur de pente sacrée faible entrainerait un sacrum à la verticale et par conséquent une hypolordose (Legaye et al., 1998). Pour toutes ces raisons, la lordose fera partie de nos paramètres à l'étude.

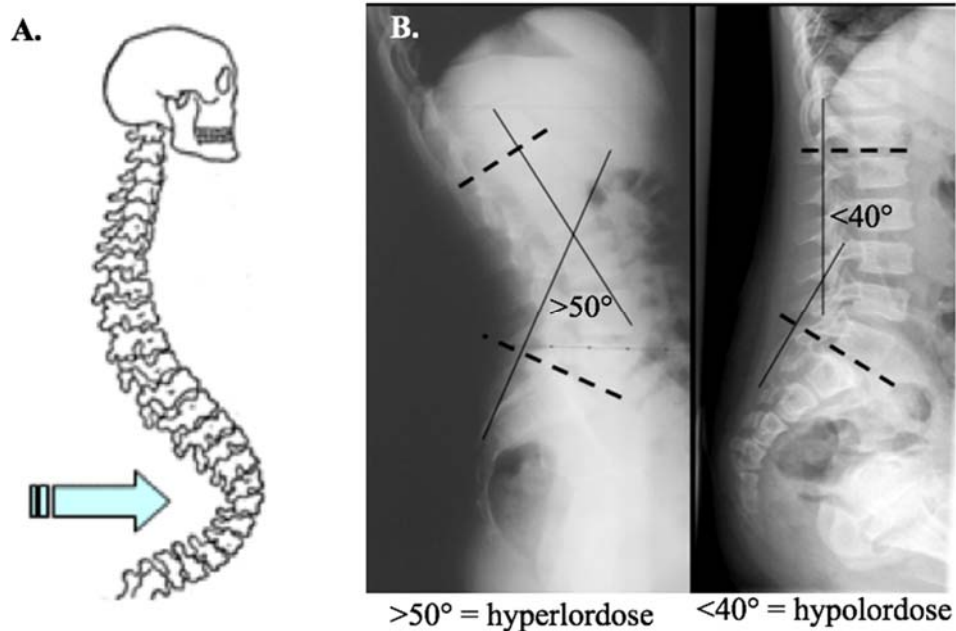


Figure 17. A. Lordose lombaire © Georges Dolisi ; B. Hyperlordose de plus de 50° et une hypolordose de moins de 40° à partir de radiographies en vue sagittale. Adaptée de Czarnecki et al. (2007)

L'**équilibre sagittal** (ES), illustré à la Figure 18 A. est l'équilibre de la colonne vertébrale par rapport à un axe vertical en vue de profil. On le mesure (Figure 18 B.) sur une radiographie de face à partir de l'écart entre la ligne verticale partant du centre du conduit auditif d'une oreille et celle passant par le centre de la tête fémorale. L'écart entre les verticales définit et quantifie un déséquilibre rachidien antérieur ou postérieur. Ce paramètre est important, puisqu'il semble être corrélé avec l'orientation du bassin (Tardieu et al., 2002; Vaz et al., 2002). Il fera ainsi partie de notre étude.

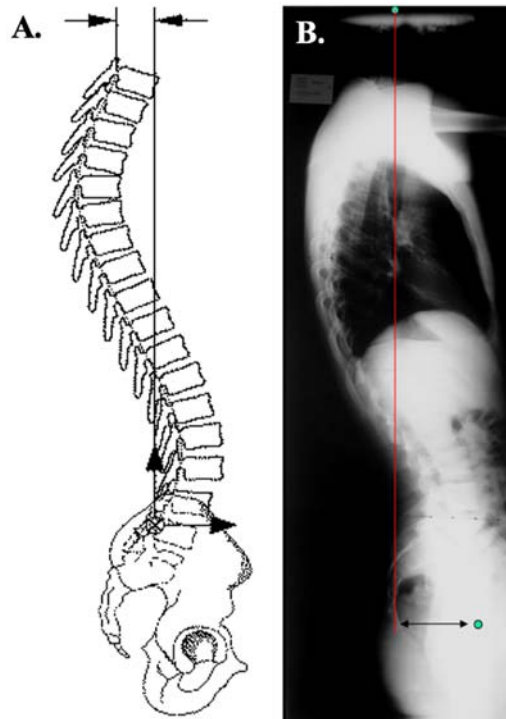


Figure 18 A. Déséquilibre du rachis dans le plan sagittal, adaptée de (Delorme et al., 2003) ; B. Déséquilibre postérieur du rachis illustré par une radiographie en vue sagittale (Czarnecki et al., 2007).

Lorsqu'il s'agit d'évaluer la sévérité d'une courbure scoliootique, l'angle de Cobb est reconnu comme étant la variable radiologique de choix des cliniciens (Carman et al., 1990). Les patients scoliootiques sont suivis pendant leur adolescence et même à l'âge adulte (Bradford, 1988). Ils s'exposent donc à des doses importantes de radiation les prédisposant à développer un cancer (Levy et al., 1994). De plus, les enfants sont connus pour être plus sensibles à la radiation que les adultes et ils ont un risque accru de développer un cancer induit par la radiation. C'est pourquoi, pour les besoins d'imagerie avec les enfants, il est particulièrement important d'utiliser la plus faible quantité possible de rayonnement nécessaire pour remplir les critères de qualité d'image (Almén et al., 1996).

En résumé, le suivi des déformations de la colonne vertébrale implique généralement de nombreuses radiographies du patient tout au long de l'enfance et de l'adolescence. Au cours des années, ces multiples expositions radiographiques sont devenues une source de préoccupation avec plusieurs études montrant les effets nocifs pouvant être liés à un trop grand rayonnement,

en particulier pour les patients plus jeunes (Brenner, 2002; Brenner et al., 2007). Cependant, la réduction de la dose de radiation ne doit pas se faire aux dépens des informations de diagnostic utiles. La solution réside dans la réduction de la dose de radiation émise tout en préservant ou même en améliorant la qualité de l'image.

2.4.2 Mesures radiographiques et reconstruction tridimensionnelle

L'évaluation des déformations scoliotiques en clinique est généralement faite par la lecture des radiographies coronales et sagittales. Ces techniques ont plusieurs contraintes, dont un taux élevé de radiation et une modification des courbes scoliotiques. Même si la nécessité d'utiliser des méthodes de visualisation 3D pour l'étude de la scoliose est maintenant largement admise (Stokes et al., 2006) elle est encore peu implantée en milieu clinique. La reconstruction 3D de l'ensemble du squelette humain par la méthode de stéréoradiographie est une technique qui permet de calculer des indices morphologiques de la colonne vertébrale scoliotique. Cette méthode repose sur des clichés radiographiques de la vue postéro-antérieure et latérale. Les différentes images peuvent être prises en déplaçant le patient entre la première et la deuxième acquisition, soit en repositionnant les sources de rayons X ou en prenant deux radiographies simultanées. Dans ce cas, le patient n'aura pas à se déplacer.

De nombreuses méthodes pour la quantification des scolioses ont été proposées au cours des 30 dernières années, mais elles n'ont pas survécu à l'épreuve du temps pour plusieurs raisons (De Mauroy, 2011). En effet, les techniques non radiographiques, comme la topographie de surface (Goldberg et al., 2001) par exemple, ne peuvent pas remplacer complètement l'imagerie. Ces différentes techniques prennent plus de temps que la radiographie traditionnelle. Des études (Chen et al., 2012; Suzuki et al., 1989) ont porté sur d'autres outils afin de quantifier la courbure sans devoir exposer les patients à autant de radiographies. Parmi toutes les méthodes, l'échographie (Chen et al., 2012; Suzuki et al., 1989) a été utilisée pour mesurer la déformation rachidienne. Des structures osseuses comme les vertèbres furent identifiées pour mesurer des angles de Cobb à 2° près de ceux obtenus au moyen du rayon X. Ainsi, l'échographie permet de réduire la dose de radiation, par contre la qualité de l'image qu'elle offre ne permet pas un bon diagnostic des SIA.

Birchall et al. (Birchall et al., 2005; Birchall et al., 1997) ont voulu permettre une visualisation des déformations scoliotiques utilisant moins de radiation. Ils ont utilisé l'imagerie par résonance magnétique (IRM) où ils ont pu mettre en évidence la rotation vertébrale transversale de la courbure scoliotique. Cette technique permet une visualisation en 3D de la colonne vertébrale et du bassin tout en ne surchargeant pas le patient d'une dose de radiation excessive (Birchall et al., 1997). Cependant, elle est limitée par des examens habituellement réalisés en position couchée (Dubousset et al., 2005). Cette position engendre un affaiblissement des courbures dans le plan frontal ainsi que de la rotation transversale des vertèbres (Yazici et al., 2001). De plus, les courbures scoliotiques compensatoires sont réduites en position couchée.

Ces répercussions sur les courbures expliquent pourquoi la technique la plus populaire pour une analyse en 3D est maintenant la stéréoradiographie. C'est avec McNeice et al. (1975) et Koreska et al. (1978) que les premières études utilisant des représentations et des analyses tridimensionnelles de la colonne vertébrale à partir de la stéréoradiographie ont été faites. Cette technique consiste à identifier des points anatomiques visibles dans les deux prises de vues radiographiques prises dans différents plans dans le but de reconstruire leur position dans l'espace. L'identification des repères anatomiques est réalisée au moyen d'une méthode de numérisation. Finalement, les coordonnées des images en 2D sont reliées par la méthode de triangulation, afin d'obtenir des coordonnées 3D.

Par contre, cette technique de stéréoradiographie traditionnelle exige que le patient ou que l'ensemble des sources de rayons X se déplace pour obtenir une image radiographique du plan coronal et du plan sagittal. Cela entraîne des modifications posturales entre les deux prises qui ont des conséquences sur la forme de la courbure scoliotique, et donc produisent des erreurs de mesures. Par conséquent, une autre technique d'imagerie médicale a été développée afin de diminuer les interférences entre les coordonnées des deux radiographies. Il s'agit du système EOS® tel qu'illustré à la Figure 19. Cette méthode de stéréoradiographie diffère de la méthode conventionnelle, car elle permet la prise de radiographies simultanée du corps complet en position debout (Dubousset et al., 2005; Dubousset et al., 2008). Ainsi, la morphologie en 3D du bassin et de la colonne vertébrale peut être mesurée en même temps et sans déplacer le patient. Cela réduit les erreurs associées aux changements posturaux de la méthode de

stéréoradiographie traditionnelle. De plus, cette technique permet une prise radiographique à faible dose de radiation. Selon Dubousset et al. (2005), ce facteur de réduction de rayons X est de 10 par rapport à celui d'une radiographie conventionnelle.



Figure 19. À gauche, le système EOS® avec une patiente en position debout à l'intérieur et à droite, le principe d'acquisition par balayage, Source : www.eos-imaging.com, téléchargée le 2016-04-12.

Le système EOS® est fondé sur deux détecteurs gazeux disposés de façon perpendiculaire. Cela permet une prise synchronisée d'images de face et de profil. De plus, le mécanisme de rayons X consiste en un balayage vertical d'une durée pouvant varier entre 10 et 20 secondes selon la taille de l'individu (Dubousset et al., 2005). Journé et al. (2012) ont conclu que l'équipement EOS® génère des images plus précises que celles de la radiographie conventionnelle permettant ainsi de mieux identifier les repères anatomiques en vue de la reconstruction. Selon Morvan et al. (2011), ce système peut être considéré comme étant une percée technologique de l'imagerie médicale dans la recherche sur les déviations scoliotiques puisqu'il empêche la distorsion verticale de l'image. Cet avantage peut être expliqué par le fait que les sources de rayons X du système EOS® sont toujours perpendiculaires à la région

anatomique radiographiée (Dubousset et al., 2008). L'architecture du système EOS® réduit au minimum les erreurs de mesures occasionnées par les mouvements du patient, parce que les radiographies sont prises simultanément et sont de meilleure qualité. La mise en relation de la morphologie 3D de la colonne vertébrale et du bassin à la classification de Lenke à partir du système EOS® reste cependant à être étudiée.

Pour reconstruire les coordonnées 3D des repères anatomiques dont la position est initialement inconnue, une méthode de calibrage est nécessaire. L'algorithme de base le plus souvent utilisé est la transformation linéaire directe (TLD). Cette méthode, décrite par Abdel-Aaziz et al. (1971), a besoin d'au moins six points visibles correspondants sur les deux radiographies. Si une partie du bassin est partiellement invisible, la méthode de TLD avec des coefficients de confiance peut être utilisée (Gauvin et al., 1997). La morphologie de la colonne vertébrale et du bassin peut être complétée par la technique de *kriging* dans le but d'obtenir une reconstruction 3D globale des repères additionnels non numérisés (Delorme et al., 2003).

Les indications où il peut y avoir un bénéfice potentiel à l'utilisation du système EOS® sont ceux qui requièrent la nécessité d'un rayon X de tout le corps en vue postéro-antérieure et latérales simultanément ou lorsque l'exposition aux radiations est une préoccupation. Les recommandations pertinentes sont, entre autres, les scolioses, la cyphose ou toutes autres déformations de la colonne vertébrale, des hanches ou des membres inférieurs (McKenna et al., 2012). C'est pourquoi les prises de mesures radiographiques obtenues au moyen du système EOS® seront employées dans ce mémoire.

En résumé, la technique d'imagerie en deux dimensions envoie trop de radiations aux sujets, possède trop de sources d'erreurs et ne permet pas la reconstruction 3D. Les méthodes d'imagerie non ionisante, comme l'échographie n'offrent pas une image de haute résolution des structures osseuses. Tandis que l'imagerie par résonance magnétique, quant à elle, transmet moins de radiation, mais la posture allongée qu'elle impose modifie les courbures de la colonne vertébrale. Finalement, la stéréoradiographie semble être la méthode permettant de conjuguer basse radiation, reconstruction 3D et sources d'erreurs minimales. Par contre, cette technique est encore très peu accessible pour les chercheurs et donc la morphologie de la colonne vertébrale et du bassin obtenue par la stéréoradiographie du système EOS® n'a jamais été investiguée, à

ce jour. Pour ce projet, cette dernière technique nous permettra de mesurer des variables 3D uniquement calculable avec les système EOS® afin de pouvoir comparer les sujets de notre population classés selon Lenke en fonction de la morphologie tridimensionnelle de leur colonne vertébrale et de leur bassin.

2.5 Paramètres morphologiques tridimensionnels

L'analyse tridimensionnelle de la colonne vertébrale est maintenant devenue une entité réelle dans l'étude clinique de la scoliose (Cruickshank et al., 1989). Cependant, le calcul et l'analyse des paramètres morphologiques tridimensionnels de la colonne vertébrale nécessitent l'utilisation de projections radiographiques et une expérience clinique considérable. Les cliniciens doivent donc se faire une idée de ce que pourrait être le comportement 3D réelle de la colonne vertébrale pathologique en cours d'examen. Dans cette section, les quatre paramètres morphologiques tridimensionnels les plus couramment utilisés dans la littérature seront présentés et le choix des paramètres sélectionnés sera discuté.

L'orientation du plan de courbure maximale (PCM) (Stokes, 1994) présenté à la Figure 21 B. est le premier paramètre morphologique. Il indique le plan contenant le plus grand angle de Cobb de la courbure scoliothique qui ne peut être vu dans les plans coronal et sagittal (Duong et al., 2006). Pour le calculer, une projection de la déformation scoliothique sur un plan coronal est réalisée et l'angle de Cobb est calculé. Ensuite, ce plan coronal pivote sur lui-même jusqu'à temps que l'angle de Cobb maximal de la projection soit trouvé. Donc, l'angle de Cobb est utilisé ici, non pas dans la vue postéro-antérieure, mais dans la projection de la courbe de la colonne vertébrale en rotation. On cherche à trouver le plan 3D où la mesure de la courbure 2D est maximale. De plus, ce paramètre n'est pas limité qu'aux segments proximal thoracique, thoracique principal et thoraco-lombaire/lombaire de la colonne vertébrale, mais fournit une indication globale 3D de l'endroit où la courbure scoliothique est la plus sévère (Duong et al., 2009). Chez un sujet sain, l'orientation du PCM devrait se situer dans le plan sagittal, puisqu'il ne devrait pas y avoir de courbes dans les plans frontal ou transversal (Labelle et al., 2011). Ce paramètre est simple à comprendre et à visualiser et est basé sur une méthode de calcul connue et validée par la littérature (Duong et al., 2009). De plus, l'orientation du PCM semble être un

paramètre discriminatif des types de scoliozes (Sangole et al., 2009; Thong et al., 2016). Pour ces raisons, ce paramètre sera retenu pour le travail.

Le deuxième paramètre est le *best-fit-plane* (BFP) (Stokes, 1994) illustré à la Figure 20 A. Ce paramètre est assez similaire au précédent, mais plutôt que d'avoir un plan vertical en rotation projetant la déformation scoliotique, le plan est oblique. Ce paramètre est donc défini comme le plan qui minimise la distance entre les vertèbres de la courbure scoliotique et ce plan (Stokes, 1994). L'angle de Cobb projetée sur ce plan oblique peut alors être calculé. Il peut être calculé dans les trois segments proximal thoracique, thoracique principal et thoracolumbaire/lombaire de la colonne vertébrale. Chez un sujet sain, le *best-fit plane* devrait se situer tout près de 0° puisque les courbes de la cyphose thoracique et de la lordose lombaire se trouvent uniquement dans le plan sagittal. Il ne devrait donc pas y avoir de plan oblique pouvant minimiser la distance entre les vertèbres et ce plan. Ce paramètre n'a pas été retenu pour le travail, parce qu'il est plus difficile à visualiser et à interpréter (Duong et al., 2009; Sangole et al., 2009). De plus, dû à l'orientation du plan pouvant se retrouver à n'importe quel angle, le *best-fit-plane* devient moins applicable cliniquement. C'est pourquoi le paramètre de l'orientation du PCM a plutôt été retenu.

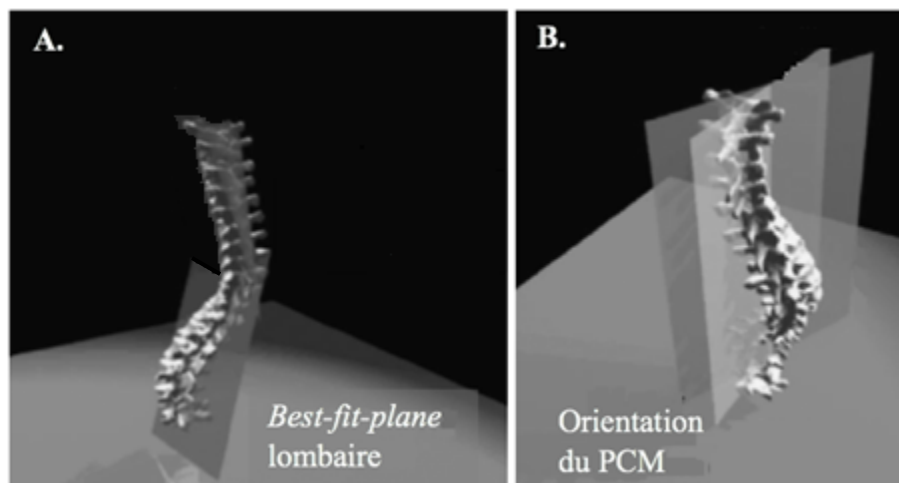


Figure 20. A. Représentation graphique tridimensionnelle des *best-fit-plane* (BFP) lombaire B. Représentation de l'orientation du plan de courbure maximale (PCM). Adaptée de Duong et al. (2009)

Le troisième paramètre est la torsion géométrique (TG) (Allard et al., 1984; Poncet et al., 2001) présenté à la Figure 21. Ce paramètre mesure la capacité d'une courbe à se tordre hors du plan dans lequel elle se situe. La Figure 21 B est considérée comme une représentation mathématique d'une courbe passant à travers les vertèbres d'une colonne vertébrale (Figure 21 A.). À chaque point sur cette courbe, trois vecteurs perpendiculaires l'un à l'autre ont été associés : la tangente \vec{t} , la normale \vec{n} et la binormale \vec{b} . Ces vecteurs ont été introduits par Frenet (1847) et permettent de faire les calculs de courbures et de torsions. Tel qu'illustré à la Figure 21 B., les trois vecteurs forment un tétraèdre et peuvent être visualisés le long de la courbe. Ce paramètre, exprimée en mm^{-1} , mesure l'arc de rotation du vecteur binormal par rapport au plan oscillatoire formé par les vecteurs de tangente \vec{t} et de normale \vec{n} sur l'ensemble de la déformation scoliotique (Allard et al., 1984) . Une valeur positive indique que la torsion est dans le sens inverse des aiguilles d'une montre et une valeur négative indique une torsion dans le sens horaire. Une valeur de 0 mm^{-1} indique un changement de torsion, ce qui est le cas entre la lordose et la cyphose par exemple. Par conséquent, il est possible de détecter chaque niveau vertébral où il y a un changement brusque d'orientation ou de torsion (Duong et al., 2009). Chez un sujet sain, comme la colonne vertébrale est normale et que les courbes se trouvent entièrement dans le plan sagittal, sa représentation graphique devrait être une ligne droite sans torsion (Poncet et al., 2001). Ce paramètre n'a pas été retenu, car la mesure de la torsion géométrique n'est pas une mesure intuitive pour les cliniciens et ne peut pas être liée à un modèle de courbe habituelle sur les radiographies (Duong et al., 2006; Labelle et al., 2011).

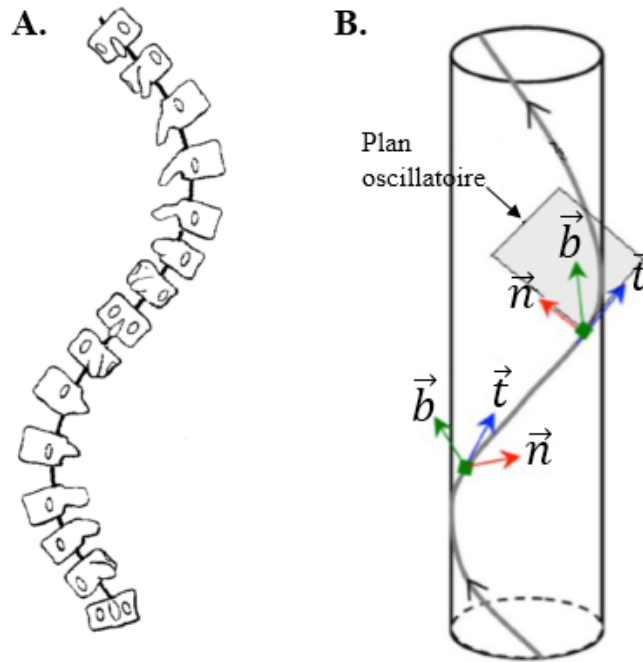


Figure 21. A. Représentation d'une déformation scoliotique; B. Représentation mathématique d'une courbure torsionnée. Adaptée de Poncet et al. (2001) et Kadoury et al. (2014)

La **rotation apicale** (RA) (Stokes, 1989), présentée à la Figure 22 est le dernier paramètre morphologique. Il mesure la rotation, le long de l'axe vertical, de la vertèbre apex de la courbure scoliotique dans le plan transversal. Son unité de mesure est le degré. Ce paramètre est mesuré à partir de la méthode de Stokes et al. (1986). La Figure 22 A. illustre, à droite, une vertèbre neutre (sans rotation) et, à gauche, une vertèbre ayant pivoté. Le point H indique le milieu du foramen vertébral et ce dernier est considéré comme le centre de rotation de la vertèbre (Chi et al., 2006; Coleman et al., 2001). Lorsque la vertèbre pivote dans le plan transversal, la position des pédicules est déplacée par rapport au corps vertébral (ovale ombragé de la partie inférieure de la Figure 22 A.). La Figure 22 B. illustre la rotation apicale dans le plan transversal à partir du plan coronal. Les deux images de la Figure 22 A. doivent être superposées et alignées en fonction du centre des corps vertébraux (point O). Les lettres C et D indiquent la position des pédicules de la vertèbre neutre, alors que les lettres C' et D' indiquent la position des pédicules de la vertèbre apicale ayant pivotée. Des lignes tracées à partir du centre des pédicules rejoignent l'extrémité du corps vertébral. Deux autres lignes partant du centre du corps vertébral (point O) et rejoignant les lignes précédentes sont aussi tracées. De cette manière, l'angle de rotation peut

être calculé avec : $\theta = \angle COC'$ ou $\theta = \angle DOD'$. Cette méthode de mesure a été rapportée pour être très précise ($< 2^\circ$) (Morrison et al., 2015). Chez un sujet sain, la rotation apicale devrait être de 0° , puisque les vertèbres d'une colonne normale ne possèdent pas de rotation. La rotation apicale a été montrée pour être un facteur prédictif de l'évolution de la déformation scoliothique de la colonne vertébrale (Dalal et al., 2011; Legaye et al., 1998). Il semble aussi être un facteur limitant dans la correction et un facteur de risque de décompensation post-correction (Dalal et al., 2011). C'est pourquoi le paramètre de la rotation apicale a été préféré au paramètre de la torsion géométrique pour ce travail.

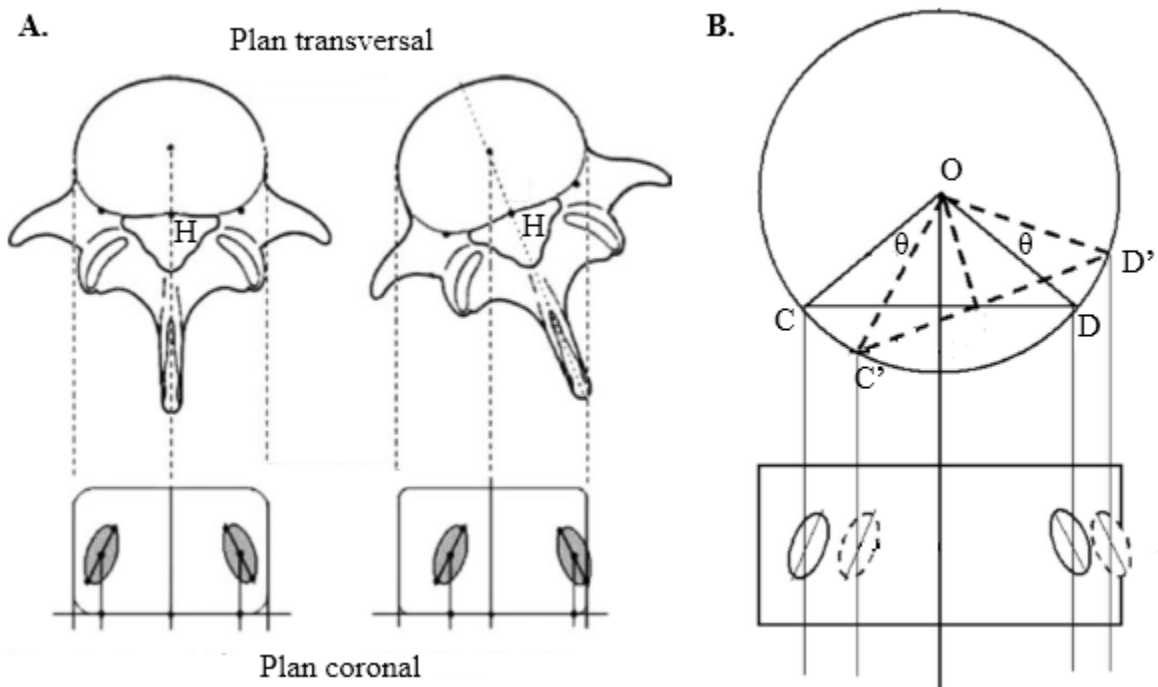


Figure 22. A. Rotation d'une vertèbre, vue du dessus, par rapport au plan transversal, ainsi que la position des pédicules dans le plan coronal. B. Schéma de la rotation apicale. Adaptée de Chi et al. (2006)

Il y a peu d'études traitant les paramètres morphologiques tridimensionnels de la colonne vertébrale et du bassin. La majorité a porté sur le paramètre de l'orientation du plan de courbure maximale et sur celui de la rotation apicale. L'étude qui se rapproche le plus de notre travail est celle de Sangole et al. (2009). Elle a étudié les sous-groupes dans un type de scoliose en fonction des mêmes paramètres tridimensionnels de la colonne vertébrale que ceux que nous allons étudier. Par contre, cette dernière n'a étudié que les sujets L1, tandis que ce travail ajoute aussi des sujets thoraco-lombaires et lombaires. Aussi, dans la littérature, il semblerait que le

paramètre de la cyphose interviendrait avec celui de la rotation apicale en créant un sens de rotation opposé à celui de l'orientation du plan de courbure maximale. En somme, plus la scoliose possède une hypocyphose, plus l'angle de l'orientation du plan de courbure maximale est grand. Ces informations seraient associées avec un risque de progression de déformation accrue et une moins bonne réponse au traitement (Nault et al., 2014). Ce sont les paramètres de l'orientation du plan de courbure maximale et de la rotation apicale qui ont été retenus, puisqu'ils sont les plus rapportés dans la littérature et qu'ils apportent des informations cliniquement pertinentes aux déformations scoliotiques.

En résumé, les études portant sur les paramètres morphologiques tridimensionnels de la colonne vertébrale sont peu nombreuses. Pourtant, il semblerait que la morphologie tridimensionnelle améliore la prédiction de la progression des déformations scoliotiques (Nault et al., 2014). Les variations de l'orientation du plan de courbure maximale et de la rotation apicale auraient des influences considérables sur les scoliose. C'est pourquoi la morphologie 3D de la colonne vertébrale sera étudiée afin d'établir sa relation entre les SIA thoraciques, thoraco-lombaires et lombaires de Lenke.

2.6 Méthodes mathématiques de classification

Dans le cas des scoliose, les classifications ont longtemps été visuelles, parce qu'elles étaient basées uniquement sur des radiographies du plan coronal et sagittal. Depuis que la scoliose est analysée comme une déformation tridimensionnelle, des efforts particuliers ont été faits pour développer une classification basée sur les nouvelles informations venant de la troisième dimension.

2.6.1 Buts des classifications

La déformation scoliotique peut toucher plusieurs vertèbres et régions de la colonne vertébrale à la fois. Il peut donc y avoir des courbes simples, doubles ou triples et certaines peuvent être réductrices et flexibles. Les premières classifications étaient toutes basées sur l'appréciation visuelle des déformations scoliotiques à partir d'une radiographie postéro-antérieure. Elles avaient pour but de définir les zones de déformation scoliotique à instrumenter et celles à laisser intactes. Ensuite, avec l'arrivée des nouvelles technologies de radiographie et

de reconstruction 3D, l'étude de la forme de la déformation scoliothique semble être plus pertinente cliniquement.

La première classification basée sur l'appréciation visuelle de la déformation scoliothique a été proposée par Ponseti (1950). Le but de cette classification purement topographique était de décrire les formes de courbures idiopathiques de la colonne vertébrale les plus courantes et de donner des informations sur leur pronostic. Après vient celle de King et al. (1983) qui avait pour but principal de définir les zones de la colonne vertébrale à instrumenter. Finalement, la plus actuelle, celle de Lenke et al. (2001) vise à mettre l'accent sur l'examen de l'alignement sagittal, à être compréhensible et à avoir une valeur pratique cliniquement. Le but principal était de déterminer le niveau des courbes structurelles pouvant être instrumentées.

Les classifications visuelles sont donc devenues de plus en plus complexes, mais ne prenaient en compte que les scoliothoses sévères donc déjà évoluées. Aussi, elles ont toutes la même limite, à savoir, qu'elles sont toutes des classifications planaires qui ne tiennent pas compte de la morphologie tridimensionnelle de la déformation scoliothique. Or, à l'intérieur d'une même classe, l'intervention de correction chirurgicale peut varier (Majdouline et al., 2006). De plus, la nature discrète des classifications crée des difficultés importantes autour des frontières qui séparent les différentes classes. Finalement, les classifications visuelles actuelles prennent en compte principalement les déformations sur le plan frontal et le plan sagittal séparément. Or, les déformations scoliothiques ne se produisent pas dans un plan, mais dans l'espace. Plusieurs indices, tels que les torsions et la rotation dans le plan transversal, convergent vers le fait qu'il existe une variabilité tridimensionnelle à l'intérieur des classes actuelles (Carpineta et al., 2003). L'étude de Carpineta et al. (2003) a étudié la troisième dimension de 98 sujets scoliothiques thoraciques à droite. Les chercheurs ont trouvé des différences tridimensionnelles significatives au niveau du paramètre de l'orientation du PCM chez des sujets qui avaient été diagnostiqués comme ayant une même courbure scoliothique avec les critères de King. Ainsi, il faudrait déterminer une méthode qui nous permettrait, à partir des paramètres morphologiques de la colonne vertébrale et du bassin, d'obtenir une correspondance clinique. Ultiment, ces recherches mèneront à une meilleure compréhension et

caractérisation des mécanismes de déformation pouvant conduire à des traitements plus appropriés et des évaluations plus précises.

Le développement des méthodes d'imageries par stéréoradiographie, telles que le système EOS® (Dubousset et al., 2007) a permis ces dernières années de mieux appréhender la déformation scoliothique dans le plan transversal. Quelques études ont d'ailleurs montré l'intérêt de la 3D dans une perspective clinique (Duong et al., 2009; Kadoury et al., 2014; Poncet et al., 2001; Sangole et al., 2009). Dans un premier temps, Poncet et al. (2001), proposèrent une classification basée sur la torsion géométrique de la colonne vertébrale. Le concept de torsion du rachis a déjà permis d'améliorer l'instrumentation du rachis scoliothique (Asher et al., 1999). Kadoury et al. (2014) ont même étendu la mesure de la torsion géométrique aux courbes des trois sections (PT, TP et TLL) de la colonne vertébrale. Cependant, ces classifications sont limitées qu'au seul indice de la torsion géométrique de la variabilité tridimensionnelle de la colonne vertébrale. Une approche différente fut mise de l'avant par Duong et al. (2006) en considérant plusieurs indices cliniques tels que l'angle de Cobb, l'orientation du PCM, la cyphose et la lordose. Cependant, les résultats obtenus sont difficiles à interpréter parce que le nombre de sujets était peu élevé ($n = 12$) et ne favorisent pas une compréhension intuitive des déformations. Finalement, Sangole et al. (2009) ont étudié la rotation transversale de la vertèbre apicale et l'orientation du plan de courbure maximale chez les sujets thoraciques. Ils ont obtenu des résultats présageant que la morphologie 3D subdiviserait un même type de scoliose. Duong et al. (2009) ont examiné les paramètres du *best-fit-plane*, de l'orientation du plan de courbure maximale et de la torsion géométrique. Encore une fois, ils ont obtenu des résultats similaires à ceux de Sangole et al. (2009), à savoir, des sous-groupes parmi leurs mêmes sujets scoliothiques thoraciques. Dans l'ensemble, ces classifications ont permis de déceler des différences morphologiques entre les sujets scoliothiques thoraciques. Il pourrait donc être intéressant d'étendre ces résultats aux autres types de scoliose.

En résumé, les classifications visuelles de King, et surtout, celle de Lenke, sont intéressantes parce qu'elles permettent d'identifier visuellement différentes déformations scoliothiques, mais elles n'incluent pas des paramètres morphologiques et elles ne tiennent pas compte du bassin. De plus, certaines études ont soulevé le fait que des déformations scoliothiques

apparemment identiques visuellement sur les plans coronal et sagittal, ne réagissaient pas de la même façon à une correction chirurgicale (Labelle et al., 2011; Sangole et al., 2009). C'est entre autres pour ces raisons que des classifications basées sur des paramètres morphologiques tridimensionnels de la colonne vertébrale ont été réalisées. Ces dernières ont comme but, d'améliorer le traitement et de proposer un nouveau moyen cliniquement pertinent pour rendre compte les déformations 3D de la colonne vertébrale.

2.6.2 Méthodes de classification

Des techniques de classification permettant, non pas de classer les sujets en fonction de leur représentation visuelle, mais bien en fonction de leur morphologie, sont maintenant disponibles. Le terme générique d'analyse factorielle est utilisé pour parler de deux types d'analyse ayant de nombreux liens de parenté, mais étant légèrement différentes : l'analyse en composantes principales et l'analyse factorielle proprement dite. Il peut aussi y avoir la classification hiérarchique ascendante qui est une méthode statistique. Finalement, il y a les méthodes non-supervisées telles que l'*Iterative Self-Organizing analysis (ISOData)* et la logique floue.

L'analyse par composantes principales (ACP) (Hotelling, 1933; Pearson, 1901; Tabachnick et al., 2001) consiste à transformer des variables liées entre elles en de nouvelles variables décorrélatées les unes des autres. Ces nouvelles variables sont nommées composantes principales. Cette analyse permet aux praticiens de réduire le nombre de variables et de rendre l'information moins redondante (Carriero et al., 2009). Aussi, elle permet de faire ressortir les paramètres qui ont fait en sorte que certains sujets se sont séparés dans différentes classes. L'ACP cherche une solution à l'ensemble de la variance des variables mesurées. De plus, elle cherche une solution où les composantes sont orthogonales, c'est-à-dire indépendantes entre elles (Hotelling, 1933; Pearson, 1901; Tabachnick et al., 2001). À ce jour, l'analyse par composante principale n'a pas été utilisée pour classer les types de scolioses. Par contre, elle a été utile pour des études évaluant la marche chez les personnes atteintes de paralysie cérébrale. C'est le cas de l'étude de Carriero et al. (2009) qui a utilisé l'ACP pour départager une population en fonction de la morphologie des os du bassin entre sa population saine et celle étant atteinte de paralysie cérébrale. Cela leur a permis de passer de 27 variables à 8, qui expliquent

70% de la variance. Par contre, le désavantage avec cette méthode de classification est que souvent il n'y a pas un facteur qui domine particulièrement et qui permet d'expliquer majoritairement la distribution. Il est donc difficile de distinguer clairement les classes. La responsabilité revient donc au jugement du clinicien. Il devient alors difficile et non objectif de départager les classes. Il serait préférable d'utiliser une méthode qui permettrait de dégager les classes de façon automatisée.

Une méthode de classification similaire à celle de l'ACP est l'analyse factorielle (AF) (Durand, 2003; Thurstone, 1931). Cette dernière tente d'expliquer la plus forte proportion de la variance par un nombre aussi restreint que possible de variables (Durand, 2003; Thurstone, 1931). L'analyse factorielle cherche une solution à la covariance entre les variables mesurées. Elle tente d'expliquer seulement la variance qui est commune à au moins deux variables et présume que chaque variable possède aussi une variance unique représentant son apport propre (Durand, 2003). Une étude de Stylianides et al. (2013) a utilisé l'analyse factorielle pour identifier des différences entre un groupe témoin et une groupe de scoliotiques en fonction de la morphologie du bassin, de la posture et de l'équilibre debout. Les 27 variables ont été réduites à 4 facteurs dont leur contribution relative devait être supérieure ou égale à 0,7 (Joliffe et al., 1992). L'analyse factorielle leur a permis de constater que 60% de la variation pouvait s'expliquer par leurs quatre facteurs et que les sujets scoliotiques étaient mieux décrits par les variables du bassin. Cette méthode possédant les inconvénients similaires à celle de l'ACP, à savoir une difficulté à trancher clairement les différents groupes, ne sera pas retenue pour ce travail.

Une autre méthode de classification automatique est la classification hiérarchique ascendante. Son but est de répartir des individus dans un certain nombre de classes. Elle est dite ascendante, car elle part d'une situation où l'ensemble des paramètres individuels est rassemblé pour former des classes. Il y a peu d'études sur les sujets scoliotiques qui utilisent cette méthode objective de classification. Par contre, il y a, celle de Stokes et al. (2009) dont le but était d'employer la classification hiérarchique ascendante sur un groupe diversifié de patients atteints de scoliose idiopathique pour déterminer si des groupes distincts existaient en fonction de mesures de la morphologie de la colonne vertébrale. Ils ont obtenu quatre classes en fonction de

l'orientation du PCM et du niveau de la courbure. Ils n'ont pas identifié quel type de scoliose ils ont utilisé. Ils n'ont donc pas pu lier leurs quatre classes avec des types de scoliose particuliers. Une étude de Courvoisier et al. (2013) a aussi utilisé cette méthode pour classer des sujets scoliotiques en fonction de la morphologie de la colonne vertébrale du plan transversal. Le nombre de sujets thoracique et thoraco-lombaires était équivalent dans tous les groupes. Ils ont donc conclu que la méthode n'a pas permis de discriminer les groupes en fonction de l'emplacement de la courbure. Outre le fait que les méthodes précédentes ne permettent pas de différencier objectivement les sujets, celle-ci ne permet pas aux sujets de se déplacer librement entre les différents groupes. Une seconde limite à l'utilisation de cette méthode est le nombre de sujets qui doit être relativement élevé ($n = 30$) pour obtenir une bonne généralisation (Duong et al., 2006). Ainsi, le nombre de paramètres à considérer devient crucial pour avoir une distribution pertinente, cette méthode ne sera donc pas retenue.

Il existe aussi des méthodes de classification non-supervisées, telle que l'*ISOData* utilisé par Sangole et al. (2009). Leur étude est celle qui se rapproche fortement de la nôtre. Ils ont voulu investiguer la présence de sous-groupes parmi des sujets scoliotiques thoraciques en fonction de paramètres morphologiques de la colonne vertébrale. Ils ont utilisé une méthode de classification non-supervisée appelée *ISOData*, introduite par Ball et al. (1965). Cette dernière permet la division et la fusion de classes afin d'obtenir la meilleure configuration des données. L'avantage de cette méthode est qu'elle ne requiert pas, *a priori*, de connaissance des données et du nombre de classes désiré. Ils ont obtenu trois sous-groupes de L1 en fonction du paramètre de la cyphose. Cette méthode est intéressante parce qu'elle a permis de subdiviser un même type de scoliose et de stipuler que les sujets scoliotiques thoraciques ne sont pas nécessairement tous hypocyphosés. Par contre, cette méthode ne permet pas, elle non plus, une flexibilité au niveau du classement des sujets, c'est-à-dire le transfert des sujets entre les classes. Pour cette raison, cette technique ne sera pas utilisée dans ce travail.

La logique floue ou *fuzzy c-means* (FCM) (Achiche, 2000) est une autre des méthodes non-supervisées permettant la classification de sujets. C'est une extension de la logique classique booléenne créée par Zahed (1965) en se basant sur sa théorie mathématique des ensembles flous. Tandis que la logique classique ne donne que deux valeurs, 0 ou 1, la logique

floue, quant à elle, donne un degré d'appartenance compris entre 0 et 1. Cette méthode nous permet ainsi de prendre en compte les paramètres confondants pouvant mener à une mauvaise classification des données. L'algorithme du FCM calcule le degré d'appartenance de chaque point pour chaque centre. Il ne donne donc pas la répartition des points pour chaque classe, mais fournit plutôt la matrice des degrés d'appartenance, appelée la matrice U, ainsi que la position des centres. Par conséquent, la particularité d'une classification floue est que tous les points appartiennent, plus ou moins fortement, à chaque classe (O'Malley et al., 1997). Ainsi, le degré d'appartenance varie selon la position des points par rapport aux centres. En effet, plus les points sont proches des centres, plus leur degré d'appartenance est fort. À l'opposé, pour les degrés d'appartenance faibles, si le point est éloigné de tous les centres, alors le degré d'appartenance diminue lentement et le sujet pourrait se voir être classifié dans la classe frontière.

L'avantage de cette méthode réside dans l'introduction d'une notion de frontière entre les classes. Si le degré d'appartenance est trop faible, alors le point peut être considéré comme n'appartenant à aucune des classes. Une étude d'O'Malley et al. (1997) utilisant la logique floue pour une population atteinte de paralysie cérébrale, stipule que la logique floue est plus informative et réaliste, puisque les sujets ont une appartenance à tous les groupes. L'étude de Duong et al. (2006) a utilisé l'algorithme de logique floue pour classer 409 sujets scoliotiques. Ils se sont limités aux déformations dans le plan frontal et sagittal, sans inclure l'orientation du PCM. Selon d'autres études (Aubin et al., 1999; Carpineta et al., 2003; Sangole et al., 2009; Villemure et al., 2001), ce dernier paramètre semblerait discriminant dans la séparation des classes. Duong et al. (2006) stipulent par contre que la logique floue, sans connaissance clinique a priori des sujets, est l'outil approprié pour réaliser une classification cliniquement pertinente des déformations scoliotiques en utilisant des caractéristiques similaires. La méthode de la logique floue a été choisie comme technique de classification pour ce travail pour sa capacité à fournir des informations quantitatives pour résoudre les limitations venant du fait que les systèmes de classification actuels sont basés sur l'interprétation de radiographies visuelles. Aussi, la possibilité d'avoir un groupe frontière permettra à nos sujets de se déplacer entre les classes, surtout dans les régions thoraco-lombaires et lombaires et thoraciques et thoraco-lombaires.

En résumé, certaines méthodes de classification sont intéressantes pour classer des populations à partir des paramètres, mais plusieurs ne permettent pas de cataloguer objectivement les sujets, tout en leur permettant de voyager entre les classes. La logique floue est l'algorithme qui permet de contrer ces deux obstacles et c'est pourquoi nous utiliserons cette technique pour ce travail. Nous chercherons à classer les sujets thoraciques, thoraco-lombaires et lombaires à partir des huit paramètres morphologiques tridimensionnels se retrouvant sur la colonne vertébrale et le bassin.

2.7 Objectifs spécifiques

Plusieurs études ont traité de la morphologie 3D de la colonne vertébrale chez les sujets thoraciques L1 (Atmaca et al., 2014; Duong et al., 2009; Kadoury et al., 2012; Miyajiri et al., 2008; Sangole et al., 2009). D'autres, se sont concentrés sur les techniques de chirurgie sur les L5 (Chen et al., 2013; Deceuninck et al., 2013; Geck et al., 2009; Lark et al., 2013). Mais aucune ne s'est penchée sur les L6 uniquement, et encore moins sur la morphologie 3D de la colonne vertébrale et du bassin sur les SIA thoraciques (L1) et thoraco-lombaires (L5) et lombaires (L6). L'originalité de ce travail est de déterminer la contribution de la morphologie 3D de la colonne vertébrale et du bassin par rapport à la classification de Lenke et de connaître les liens entre les paramètres morphologiques et l'angle de Cobb. Le travail portera sur des jeunes filles, toutes diagnostiquées avec une scoliose sévère de type L1, L5 ou L6.

Le premier objectif spécifique est de savoir si la classification faisant appel à la logique floue rassemble les sujets scoliotiques selon les critères morphologiques 3D de la colonne vertébrale et du bassin se rapportant à leur propre groupe de Lenke. Cette méthode de classification permet de réduire la variabilité intra- et inter-observateur associée aux systèmes actuels de classification visuelle. De plus, il offre une flexibilité aux données en attribuant un degré d'appartenance aux classes à chaque sujet et leur permettant ainsi de se déplacer entre les classes.

Dans le cas contraire, le deuxième objectif spécifique est de savoir s'il y a des regroupements entre les différents Lenke. Peu d'études dans la littérature ont étudié les sujets thoraciques, thoraco-lombaires et lombaires ensemble en fonction de paramètres

morphologiques tridimensionnels de la colonne vertébrale et du bassin. Par contre, une étude de Thong et al. (2016) s'y est intéressée sur l'ensemble des types de scolioses de Lenke, mais sans les paramètres du bassin. Ils ont obtenu des résultats laissant croire que certains types de déformation ne pouvaient se dissocier.

Finalement, le troisième objectif spécifique est de savoir si des Lenke se divisent en sous-groupes. Quelques études ont été faites sur un certain type de scoliose (Atmaca et al., 2014; Duong et al., 2009; Sangole et al., 2009) et les résultats sont similaires pour l'ensemble de ces dernières, stipulant qu'il pourrait y avoir des sous-groupes dans un même type de scoliose thoraciques. Notre étude permettra de confirmer ou d'infirmer les résultats que les études obtiennent. De plus, l'ajout de sujets thoraco-lombaires permettra d'obtenir des informations concernant des sujets ayant une scoliose touchant des vertèbres de deux segments de la colonne vertébrale, c'est-à-dire autant les vertèbres thoraciques que les lombaires.

Une meilleure compréhension de l'implication de la morphologie 3D de la colonne vertébrale et du bassin sur les déviations scoliotiques thoraciques, thoraco-lombaires et lombaires pourraient aider les cliniciens à améliorer la planification du traitement pour qu'il soit plus approprié, personnalisé et efficace (Thong et al., 2016).

Chapitre 3 : MÉTHODE

Ce chapitre comporte cinq sections, dont la première décrit les caractéristiques des sujets scoliotiques. Ensuite, une description de l'acquisition des données radiographiques et de la reconstruction 3D des repères vertébraux et du bassin suivra. Les paramètres cliniques et morphologiques 3D du rachis et du bassin seront récapitulés. Puis, il sera question des principales étapes de la méthode de classification utilisant la logique floue. Pour finir, les méthodes statistiques utilisées pour analyser les groupes de Lenke et les classes seront décrites.

3.1 Sélection des sujets

Au total, 80 sujets féminins ayant une scoliose idiopathique de l'adolescence ont été sélectionnés pour participer à cette étude. Elles font partie de la base de données de la clinique de scoliose du CHU Sainte-Justine. Les filles ont été diagnostiquées, selon les critères d'inclusion de Bunnell (1986), que sont l'âge au moment du diagnostic, le type de courbe et la sévérité déterminée par l'angle de Cobb. Il est important de noter que la méthode proposée par Lenke et al. (2001) a été utilisée plutôt que celle de King (1983) pour classer le type de courbe. Uniquement des courbures scoliotiques sévères ont été retenues, c'est-à-dire celle ayant un angle de Cobb supérieur à 40°. Aussi, les radiographies devaient être assez visibles pour qu'on puisse apercevoir toutes les vertèbres de C7 à S1, ainsi que le bassin et les têtes fémorales. De plus, seules les scolioses de types Lenke 1, 5 et 6 étaient retenues. La moyenne d'âge des participantes était de $15,6 \pm 2,3$ ans. Elles avaient une taille et une masse moyennes de $160,7 \pm 14,2$ cm et $57,9 \pm 17,4$ kg respectivement.

Les critères d'exclusion comportaient, une maladie neurologique ou un trouble musculo-squelettique autre que la SIA. Toute présence de scolioses gauches était éliminée, pour former un groupe de scolioses homolatérales. Au final, 32 Lenke 1, 23 Lenke 5 et 25 Lenke 6 ont été retenus pour un total de 80 sujets.

Les caractéristiques démographiques moyennes de nos groupes de Lenke sont présentées au Tableau III. Aucune différence significative au test du *post-hoc* dans l'ANOVA n'a été observée entre les groupes concernant l'âge, la taille et la masse. L'angle de Cobb des L5, quant à lui, est significativement inférieur de 10° à celui des L1 ($p = 0,013$) et des L6 ($p = 0,011$), mais

était supérieur à 50°. Le protocole expérimental a été approuvé par le comité d'éthique de la recherche du CHU Sainte-Justine.

Tableau III. Valeur moyenne et écart-type pour l'âge, la taille et le poids des groupes de Lenke 1, 5 et 6 ainsi que l'angle de Cobb moyen pour chacun de ces groupes avec son étendue.
*indique une différence significative à $p < 0,05$

| Groupe | Nombre de sujets | Âge (ans) | Taille (cm) | Masse (kg) | Angle de Cobb moyen (degré) | Étendue de l'angle de Cobb (degré) |
|-----------------------|------------------|------------|--------------|-------------|-----------------------------|------------------------------------|
| Lenke 1 | 32 | 15,6 ± 2,6 | 156,7 ± 18,9 | 59,2 ± 23,5 | 62,5 | 41,3-89,9 |
| Lenke 5 | 23 | 15,7 ± 2,0 | 162,5 ± 5,7 | 54,3 ± 11,4 | 52,9 | 43,6-71,5 |
| <i>Valeur p L1-L5</i> | - | 1,000 | 0,397 | 0,917 | 0,014* | - |
| Lenke 6 | 25 | 15,4 ± 2,3 | 164,3 ± 11,5 | 59,8 ± 12,1 | 63,2 | 44,1-89,7 |
| <i>Valeur p L1-L6</i> | - | 1,000 | 0,141 | 1,000 | 1,000 | - |
| <i>Valeur p L5-L6</i> | - | 1,000 | 1,000 | 0,853 | 0,011 | - |

3.2 Acquisition des données radiographiques et reconstructions 3D des repères vertébraux et du bassin

Les données du projet ont été extraites de radiographies prises au moment du diagnostic de la SIA. Elles ont été prises au moyen du système d'imagerie numérique EOS® (Biospace Med, Paris, France), qui permet de prendre des clichés radiographiques simultanés de dos et de profil, en position debout. Le patient est placé au centre du système EOS® et le scanner de rayon X se déplace le long de l'axe vertical en partant de la tête, jusqu'aux pieds.

La distance entre le patient et le scanner est constante, ce qui crée un environnement calibré permettant une reconstruction 3D du rachis et du bassin (Labelle et al., 2011). Une fois que les radiographies sont faites, les repères anatomiques utiles à la reconstruction peuvent être identifiés. En tout, on retrouve 15 points sur chaque vertèbre de T1 à L5 et 21 repères sur le bassin, qui sont identifiés sur les vues postéro-antérieures et latérales des radiographies, telles qu'illustré à la Figure 23.

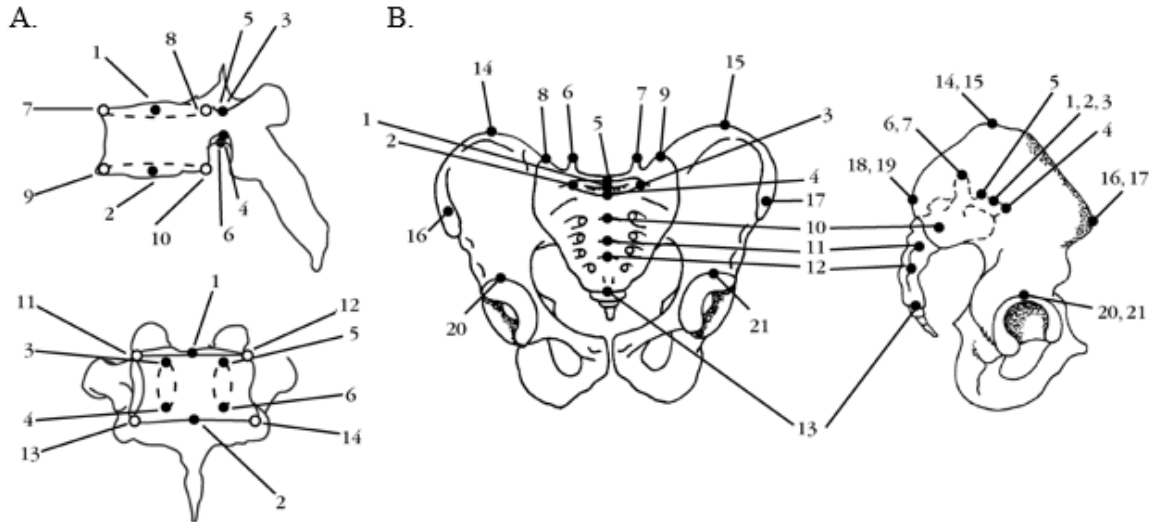


Figure 23. A. Représentation des repères anatomiques sur les vertèbres : 1-2 points correspondant au centre des plateaux vertébraux ; 3-6 pédicules ; 7-10 coins des corps vertébraux en vue latérale ; 11-14 coins des corps vertébraux en vue frontale. B. Représentation des repères anatomiques sur le bassin : 1-5 points sur le plateau de S1 ; 6-7 processus articulaires de S1 ; 8-9 extrémités de l'os sacrum ; 10-13 centres des plateaux de S2 à S5 ; 14-19 extrémités supérieure, antérieure et postérieure de la crête iliaque ; 20-21 acétabulum. (Delorme et al., 2003).

La reconstruction 3D des vertèbres de la colonne vertébrale est faite en utilisant la méthode développée par Abdel-Aziz et al. (1971) et adaptée par Aubin et al. (1998). La Figure 24 représente la géométrie personnalisée 3D de la colonne vertébrale et du bassin (A.) résultant de cette technique de reconstruction 3D ainsi que sa représentation volumique (B.). La visualisation des reconstructions 3D de la colonne vertébrale et du bassin et le calcul des paramètres morphologiques ont été réalisés au moyen du logiciel *Clindexia* (Labelle et al., 2011).

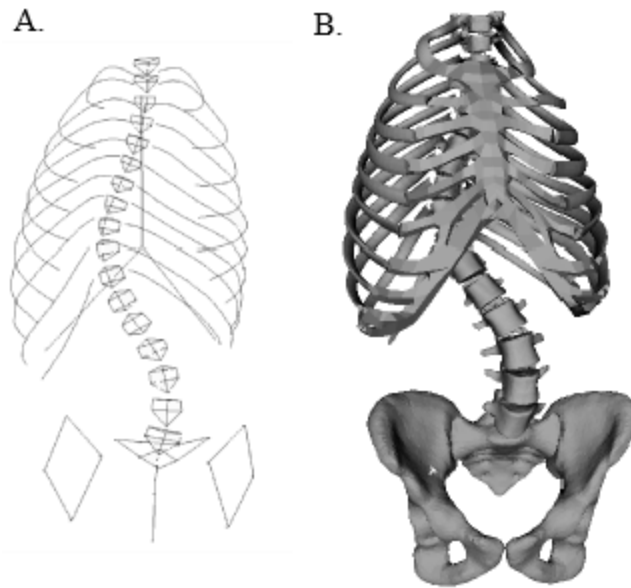


Figure 24. A. Modèle géométrique filaire 3D du rachis, de la cage thoracique et du bassin d'un patient scoliotique ; B. Sa représentation volumique (Delorme et al., 2003).

3.3 Sélection des paramètres et normalisation

En tout, 16 paramètres ont été choisis pour décrire la morphologie 3D de la colonne vertébrale et du bassin. Il y a 13 paramètres qui se rapportent à la colonne vertébrale et les 3 autres sont situés sur le bassin. Le rachis a été divisé en trois sections, faisant référence aux différentes régions où peuvent être localisées les scolioses. Les paramètres géométriques de la colonne vertébrale et du bassin sont récapitulés dans le Tableau IV et détaillés et expliqués aux sections 2.3, 2.4 et 2.5 du chapitre 2.

Tableau IV. Récapitulation de l'ensemble des 16 paramètres géométriques de la colonne vertébrale et du bassin.

| | |
|--|--|
| Segment proximal thoracique | 1- Angle de Cobb 2- Orientation du PCM 3- Rotation apicale |
| Segment thoracique principal | 4- Angle de Cobb 5- Orientation du PCM 6- Rotation apicale |
| Segment thoraco-lombaire/lombaire | 7- Angle de Cobb 8- Orientation du PCM 9- Rotation apicale |
| Courbures physiologiques | 10- Cyphose 11- Lordose |
| Équilibres | 12- Coronal 13- Sagittal |
| Bassin | 14- Version pelvienne 15- Pente sacrée 16- Incidence pelvienne |

3.3.1 Normalisation

Chaque sujet possède une mesure d'angle de Cobb, d'orientation du plan de courbure maximale et de rotation apicale pour chaque courbe du rachis, soit proximal thoracique, thoracique principale et thoraco-lombaire/lombaire. Ces paramètres pourraient faire en sorte que la procédure de classification converge vers les mêmes groupes de Lenke. Afin de pallier ce biais, les paramètres géométriques de la colonne vertébrale ont été normalisés, afin de ne sélectionner que ceux qui sont propres au groupe (L1, L5 et L6). Par exemple, un sujet de type L1 normalisé possèdera une donnée d'angle de Cobb, d'orientation du PCM et de rotation apicale pour le segment thoracique principal seulement. Le même processus a été réalisé pour les sujets L5 et L6, mais ces derniers se rapportent aux segments thoraco-lombaire/lombaires. Le nombre de paramètres est ainsi réduit à dix pour tous les sujets. Le Tableau V énumère les 10 paramètres normalisés restants pour les classifications. Le but étant de savoir comment la classification allait se comporter sans distinction du type de courbes et de sa sévérité.

Tableau V. Récapitulation de l'ensemble des 10 paramètres de la colonne vertébrale et du bassin avec les données normalisées

| | |
|--|--|
| Segment propre au groupe de Lenke | 1- Angle de Cobb 2- Orientation du PCM 3- Rotation apicale |
| Courbures physiologiques | 4- Cyphose 5- Lordose |
| Équilibres | 6- Coronal 7- Sagittal |
| Bassin | 8- Version pelvienne 9- Pente sacrée 10- Incidence pelvienne |

3.4 Méthode de classification au moyen de la logique floue

Cette section explique la méthode de classification au moyen de la logique floue. Des classifications à deux et trois classes ont été faites avec les données non-normalisées et normalisées. En fait, les classifications à deux classes permettaient de voir s'il y avait un regroupement des groupes de Lenke et comment ce dernier pouvait se faire. Ensuite, puisqu'il était question de trois groupes de scolioses, le but était de tester s'ils allaient se diviser selon leur type.

Ce travail utilise l'adaptation de l'algorithme de classification classique *k-means* en *fuzzy c-means* (FCM) ou logique floue. L'algorithme du FCM calcule le degré d'appartenance de chaque point. Il y a plusieurs paramètres à fixer. Le plus important étant le nombre de classes désiré. En effet, cet algorithme du FCM ne peut pas modifier automatiquement le nombre de classes, comme c'est le cas pour certaines variantes de ces algorithmes (e.g. *Subtractive clustering*). Dans ce travail, nous avons donc fixé le nombre de classes à deux ou trois, selon les essais. Le second paramètre ajustable, et qui est propre à la logique floue, est le coefficient du degré de flou, qu'on note m . Ce paramètre permet d'obtenir une classification plus ou moins floue. Il doit être strictement supérieur à 1, la valeur 1 serait l'équivalent d'un *k-means* classique et une valeur trop élevée, comme 3 par exemple, donnerait une classification complètement floue. Pour ce travail, la valeur du paramètre a été fixée à 1,2 suite aux résultats de Dufour (2012) et de Da-Fonseca et al. (2013). À l'aide d'une méthode par essais-erreurs, cette valeur

du paramètre m permet de bien distinguer les centres de chaque classe, sans pour autant avoir trop de sujets dans la classe frontière, c'est-à-dire qui n'appartiendraient à aucune classe. Le dernier paramètre est le nombre maximal d'itérations qui permet de déterminer le nombre de fois que le processus de classification sera répété avant de sortir les résultats. Ce dernier a été fixé à 15 (Da-Fonseca et al., 2013; Dufour, 2012).

Les résultats obtenus avec l'algorithme de classification floue appartiennent pour l'instant à un espace floue. Pour pouvoir utiliser ces résultats et créer des classes, il faut revenir à un espace logique. C'est cette étape, appelée la *defuzzification*, qui permet la transition entre ces deux ensembles. La méthode la plus simple consiste à attribuer un point au centre de chaque classe où le degré d'appartenance est le plus fort. La logique floue autorise une transition continue entre les deux classes, contrairement aux méthodes statistiques multi-variées où une classe est attribuée. Un patient n'est donc pas répertorié uniquement dans une seule classe, mais possède aussi un degré d'appartenance à différentes classes. Lors de la *defuzzification*, le patient est mis dans la classe où il possède le plus fort degré d'appartenance avec néanmoins une valeur seuil $\geq 60\%$. S'il est impossible de mettre le patient dans une seule classe suite à la *defuzzification*, le patient est placé dans une classe appelée « classe frontière » et n'est pas pris en compte dans la classification, car il est considéré comme n'appartenant à aucune classe.

3.5 Analyses statistiques

Les variables indépendantes sont les groupes de Lenke, soit les L1, L5 et les L6 ainsi que les classes obtenues par la méthode de logique floue, soit les C1, C2 (FCM à deux classes) et C1, C2 et C3 (FCM à trois classes). Les variables dépendantes découlent du type de données utilisées. Ainsi, pour les classifications avec les données non-normalisées il s'agissait des 16 paramètres qui ont été expliqués précédemment à la section 3.3. Le même processus était réalisé pour les résultats avec des données normalisées, mais avec 10 variables dépendantes, plutôt que 16.

L'analyse de variance à un facteur (ANOVA) avec *post-hoc* a été choisie pour la classification à deux classes, tandis qu'une MANOVA avec *post-hoc* a été utilisé pour les classifications à trois groupes ou classes. La différence était significative à $p < 0,05$. Ces derniers

tests ont été choisis pour identifier si les différentes variables dépendantes se différenciant entre les classes.

Finalement, afin de déterminer les relations entre l'angle de Cobb et les paramètres morphologiques de la colonne vertébrale et du bassin, des corrélations de Pearson ont été faites. Celles-ci ont été réalisées entre les groupes, c'est-à-dire entre les groupes de L1, L5 et L6 de Lenke et interclasses, donc entre les classes C1, C2 et C3 avec les données normalisées obtenues par les classifications. De plus, les corrélations ont uniquement été faites avec l'angle de Cobb du segment approprié dépendamment du type de scoliose et les paramètres qui s'y rapportent. Un coefficient de corrélation se rapprochant des extrêmes ($r = -1$ ou $r = 1$) entre deux paramètres signifie que la corrélation est forte entre eux. Avant chaque test, une correction de *Bonferroni* est effectuée afin de réduire les erreurs de type 1. Les groupes et les classes non-normalisés et normalisés ont été analysés à partir du logiciel SPSS 22 (SPSS Inc., logiciel d'analyse, Chicago, IL, USA).

Chapitre 4 : RÉSULTATS

Ce chapitre comporte trois sections. La première portera sur les groupes de Lenke afin de documenter les différences entre les groupes initiaux. Par la suite, la seconde section décrira les classes obtenues au moyen de la logique floue. En dernier lieu, les relations entre l'angle de Cobb et les paramètres morphologiques de la colonne vertébrale et du bassin seront étayées.

4.1 Groupes de Lenke : L1, L5 et L6

4.1.1 Non-normalisés

L'ensemble des paramètres géométriques 3D de la colonne vertébrale et du bassin pour les groupes de Lenke L1, L5 et L6 non-normalisés sont présentés aux Figures 25 à 28. À la Figure 25, tous les angles de Cobb sont significativement différents, peu importe le segment du rachis, sauf entre les sujets L5 et L6 du segment proximal thoracique. L'angle de Cobb des sujets L1 du segment proximal thoracique est significativement supérieur de 17° à celui des sujets L5 ($p < 0,000$) et de 16° de celui des L6 ($p < 0,000$). Pour le segment thoracique principal, l'angle de Cobb des sujets L1 est significativement supérieur de 32° à celui des sujets L5 ($p < 0,000$) et de 16° à celui des sujets L6 ($p < 0,000$). Quant à l'angle de Cobb des sujets L5 pour le même segment, il est significativement inférieur de 16° de celui des sujets L6 ($p = 0,001$). Au segment thoraco-lombaire/lombaire, l'angle de Cobb des L1 est significativement inférieur de 15° à celui des sujets L5 ($p < 0,000$) et de 26° à celui des sujets L6 ($p < 0,000$), tandis que l'angle de Cobb des sujets L5 est aussi significativement inférieur de 11° à celui des sujets L6 ($p = 0,005$).

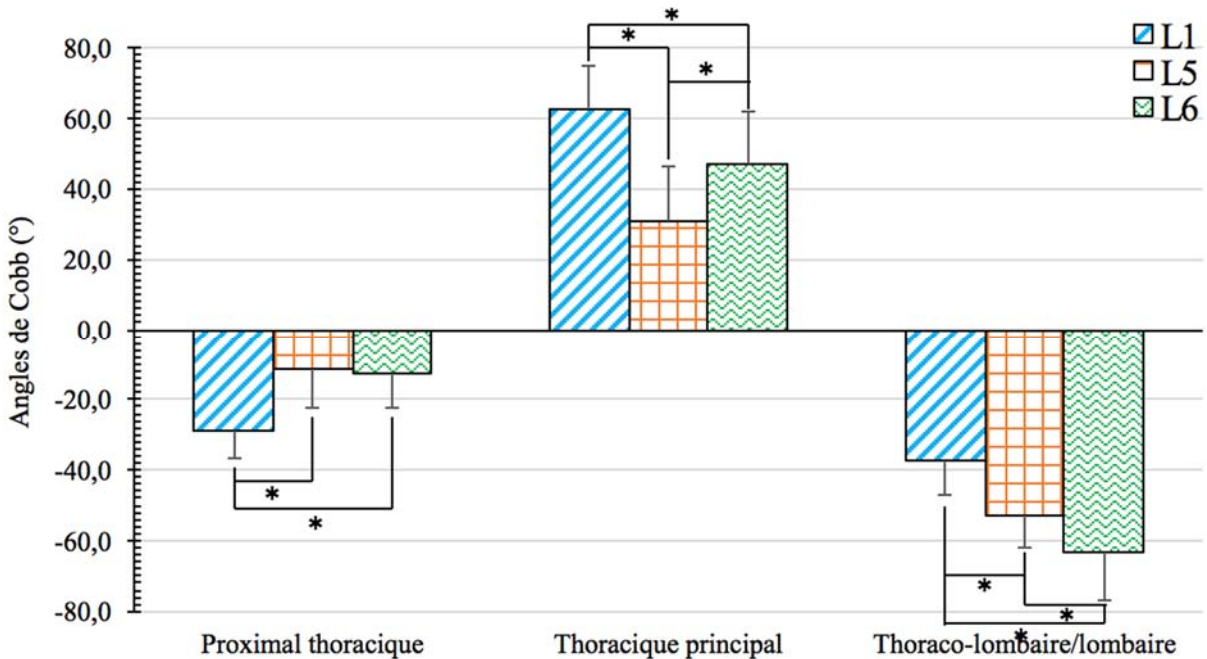


Figure 25. Angles de Cobb moyens des groupes L1, L5 et L6 de Lenke non-normalisés en fonction des segments proximal thoracique, thoracique principal et thoraco-lombaire/lombaire de la colonne vertébrale.

* indique une différence avec $p < 0,05$.

À la Figure 26, uniquement la rotation apicale des sujets L1 du segment proximal thoracique est significativement supérieure de 4° à celle des sujets L5 ($p = 0,025$). Pour ce qui est du segment thoracique principal, l'orientation du PCM des sujets L5 est significativement inférieure de 20° à celle des sujets L1 ($p < 0,000$) et de 13° par rapport aux sujets L6 ($p < 0,000$). En ce qui a trait à la rotation apicale pour ce même segment, les valeurs des sujets L1 sont significativement supérieures de 23° aux sujets L5 ($p < 0,000$) et de 19° par rapport aux sujets L6 ($p < 0,000$). Finalement, pour le segment thoraco-lombaire/lombaire, l'orientation du PCM des sujets L1 est significativement inférieure de 24° à celle des sujets L5 ($p < 0,000$) et de 30° par rapport aux sujets L6 ($p < 0,000$). Il n'y a aucune différence significative entre les groupes en ce qui a trait à la rotation apicale de ce dernier segment.

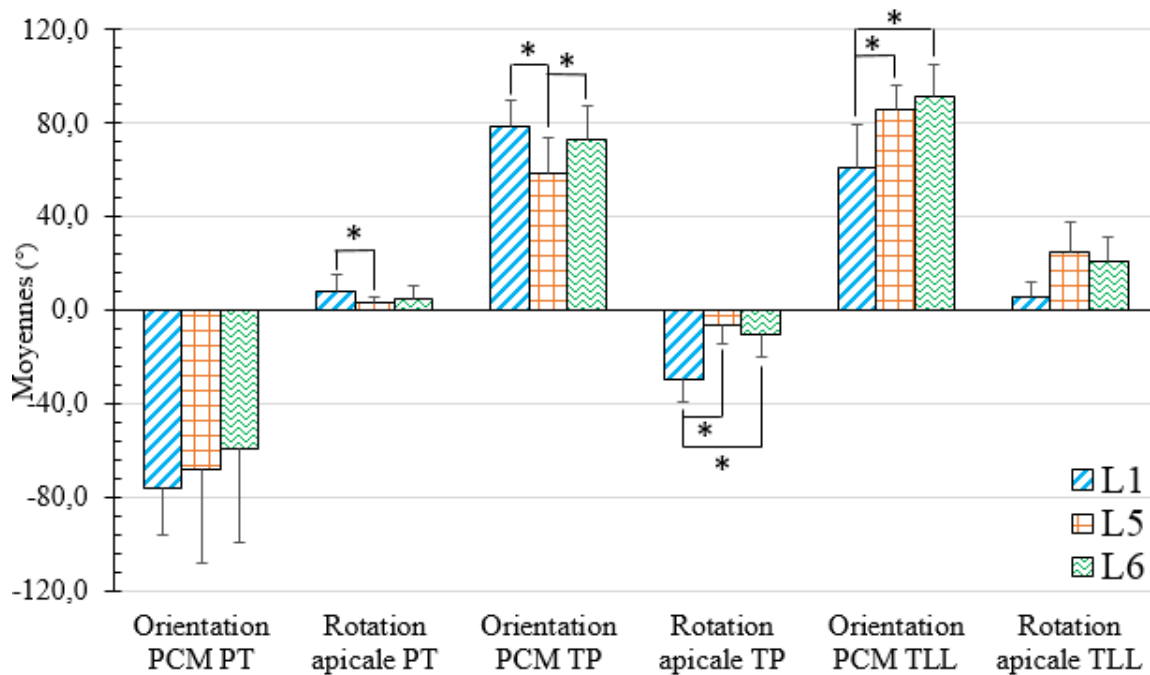


Figure 26. Orientation du plan de courbure maximal et rotation apicale moyenne des groupes L1, L5 et L6 de Lenke non-normalisés en fonction des segments proximal thoracique, thoracique principal et thoraco-lombaire/lombaire de la colonne vertébrale.

* indique une différence avec $p < 0,05$.

À la Figure 27, aucune différence significative n'est rapportée entre les groupes de Lenke. Par contre, en moyenne, les valeurs de la cyphose se rapprochent de 22° , celles de la lordose sont près de -58° , alors que celles de l'équilibre coronal tournent autour de 3° et celles de l'équilibre sagittal de -5° . À la Figure 28, la version pelvienne des sujets L1 est significativement inférieure de 6° à celle des sujets L6 ($p = 0,022$). Pour ce qui est des autres paramètres du bassin, aucune différence significative n'est rapportée. Les valeurs de la pente sacrée tournent autour de 41° alors que celles de l'incidence pelvienne se rapprochent de 53° .

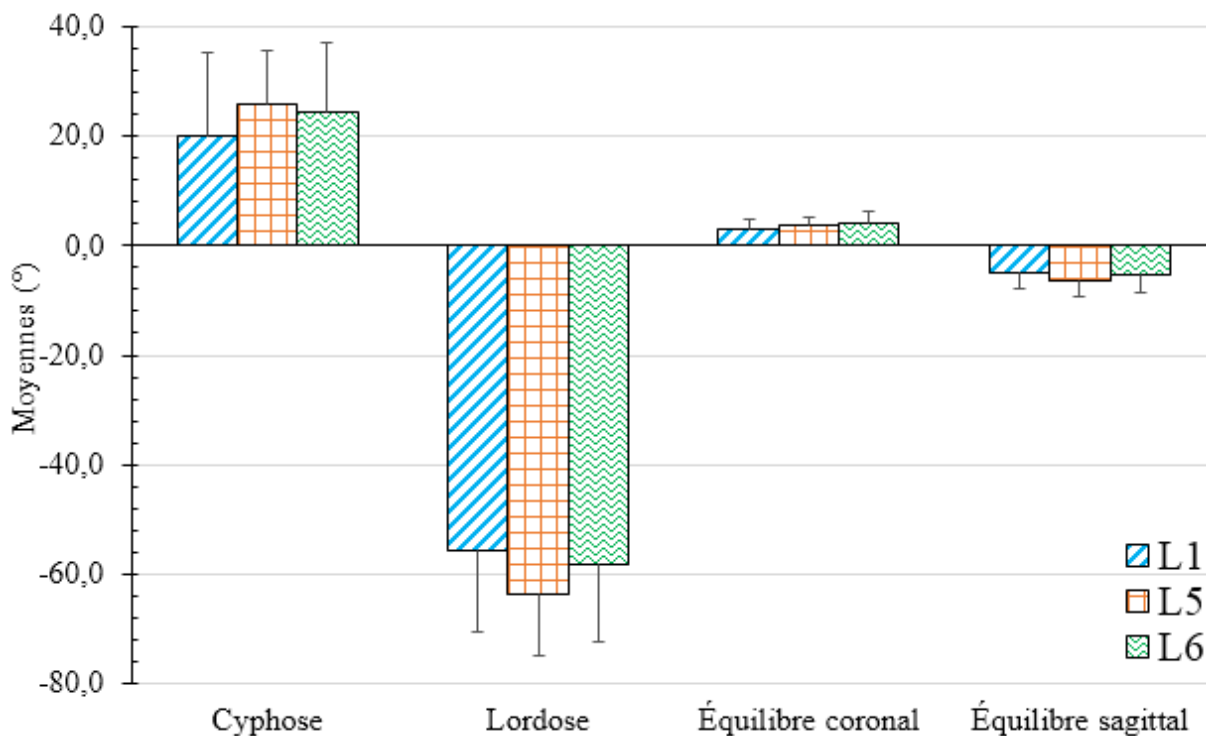


Figure 27. Cyphose, lordose, équilibre coronal et équilibre sagittal des groupes L1, L5 et L6 de Lenke non-normalisés

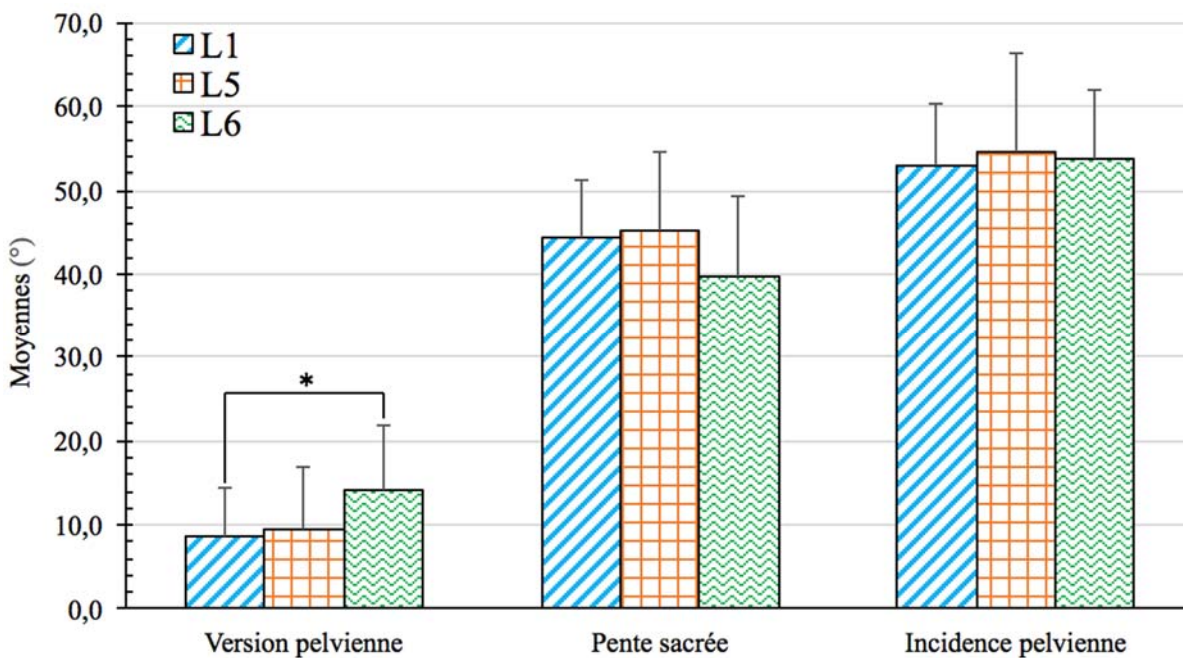


Figure 28. Version pelvienne, pente sacrée et incidence pelvienne moyennes des groupes L1, L5 et L6 de Lenke non-normalisés.

* indique une différence avec $p < 0,05$.

En résumé, il y a plusieurs différences entre les groupes de Lenke, mais ces dernières pourraient être associées aux segments analysés et à la sévérité de la courbure de la colonne vertébrale. De plus, il semble que le bassin n'est qu'un faible impact au niveau des groupes de Lenke non-normalisés.

4.1.2 Normalisés

Les paramètres géométriques 3D des groupes de Lenke L1, L5 et L6 normalisés sont présentés à la Figure 29. L'angle de Cobb des sujets L5 est significativement inférieur de 10° à celui des sujets L1 ($p = 0,013$) et des sujets L6 ($p = 0,021$). L'orientation du PCM des sujets L1 est significativement inférieure de 13° à celle des sujets L6 seulement ($p < 0,000$). La rotation apicale des sujets L1 est significativement supérieure de 9° à celle des sujets L6 seulement ($p = 0,012$).

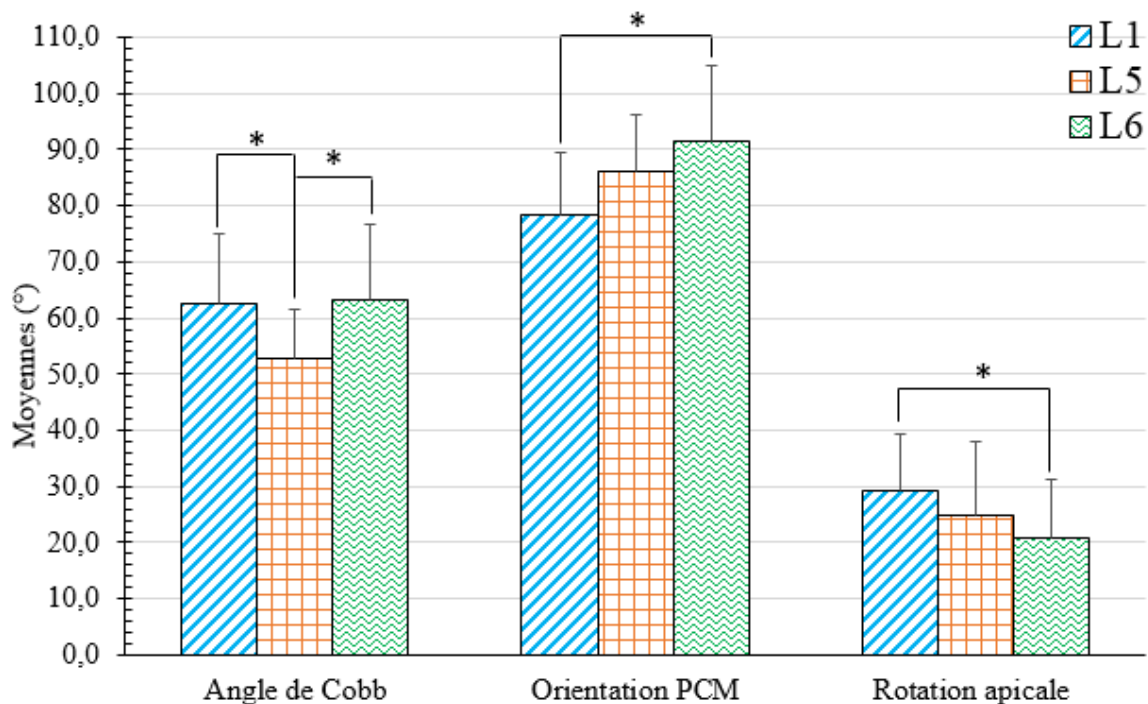


Figure 29. Angle de Cobb, orientation du plan de courbure maximal et rotation apicale moyens des groupes L1, L5 et L6 de Lenke normalisés.

* indique une différence avec $p < 0,05$.

Les figures portant sur les paramètres de la cyphose, de la lordose, de l'équilibre coronal et sagittal, ainsi que les trois paramètres du bassin ne sont pas présentées puisqu'elles sont identiques à celles des résultats non-normalisés (voir Figures 27 et 28).

En résumé, pour l'ensemble des paramètres, les valeurs des sujets L1 sont généralement plus petites que celles des sujets L5 et L6. De plus, les différences se situent principalement entre les sujets L1 et L6. L'angle de Cobb des sujets L5 est le seul paramètre qui est significativement inférieur à celui des sujets L6. Aussi, les paramètres du bassin ne semblent généralement pas impliqués dans les groupes de Lenke normalisés, sauf pour la version pelvienne.

4.2 Classes parmi les Lenke L1, L5 et L6

4.2.1 Classification en deux classes à partir des paramètres non-normalisés

L'ensemble des paramètres géométriques 3D de la colonne vertébrale et du bassin de la classification à deux classes des Lenke L1, L5 et L6 non-normalisés sont présentés aux Figures 30 à 33. À noter qu'un sujet se trouve dans la classe frontière. Généralement, la distribution des Lenke parmi les classes est éparpillée et on ne retrouve pas de groupement de même Lenke. Pour cette raison, les classes ne peuvent pas être associées à un groupe de Lenke en particulier. Le Tableau VI illustre la distribution des sujets entre les classes.

Tableau VI. Répartition des Lenke dans une classification à 2 classes à partir de paramètres non-normalisés.

| Lenke | L1 | L5 | L6 | Total |
|--------------------|-----------|-----------|-----------|-----------|
| Classe 1 | 31 | 9 | 7 | 47 |
| Classe 2 | 1 | 14 | 17 | 32 |
| Total Lenke | 32 | 23 | 24 | 79 |

À la Figure 30, l'angle de Cobb du segment proximal thoracique de la classe 1 est significativement supérieur de 12° à celui de la classe 2 ($p < 0,000$). C'est aussi le cas pour le segment thoracique principal, l'angle de Cobb de la classe 1 est significativement supérieur de 14° à celui de la classe 2 ($p < 0,000$). Le contraire se produit, toutefois, au segment thoraco-

lombaire/lombaire, l'angle de Cobb de la classe 1 est significativement inférieur de 15° à celui de la classe 2 ($p < 0,000$).

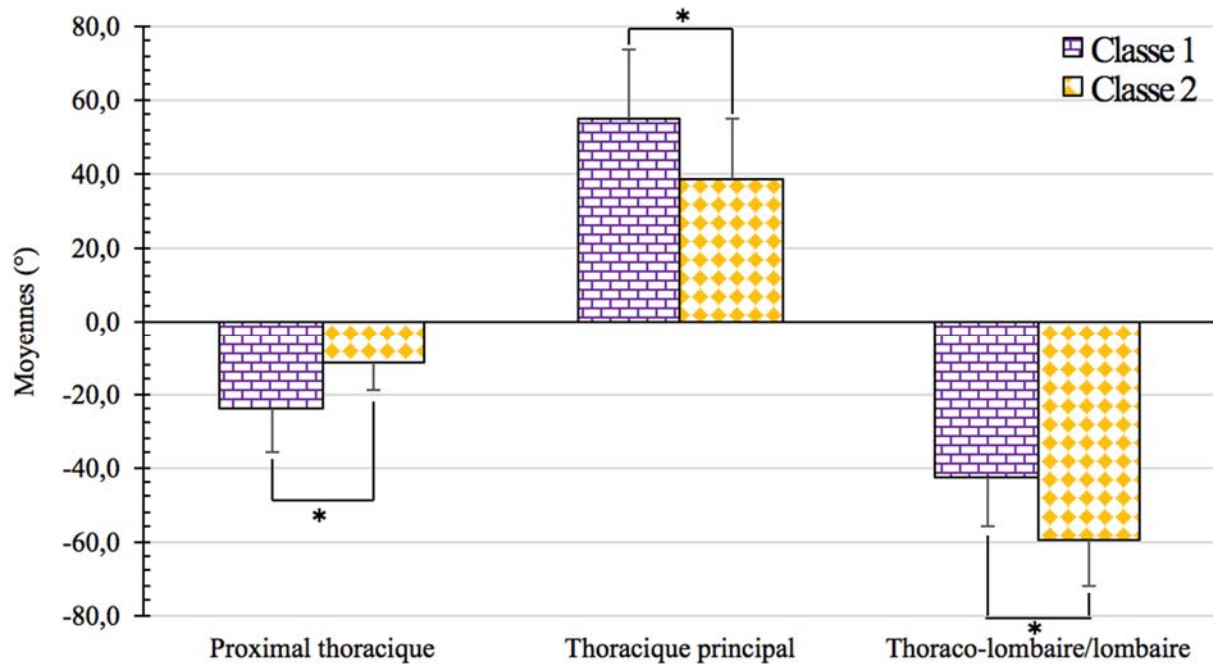


Figure 30. Angles de Cobb moyens de la classification des Lenke L1, L5 et L6 non-normalisés en deux classes en fonction des segments proximal thoracique, thoracique principal et thoraco-lombaire/lombaire de la colonne vertébrale.

* indique une différence avec $p < 0,05$.

À la Figure 31, l'orientation du PCM du segment proximal thoracique de la classe 1 est significativement supérieure de 50° à celui de la classe 2 ($p < 0,000$). Pour le segment thoracique principal, les valeurs de la rotation apicale de la classe 1 sont significativement supérieures de 14° à celles de la classe 2 ($p < 0,000$). Finalement, pour le segment thoraco-lombaire/lombaire, les valeurs de la classe 1 sont significativement inférieures de 22° pour ce qui est de l'orientation de PCM ($p < 0,000$) et de 15° pour la rotation apicale ($p < 0,000$) à la classe 2.

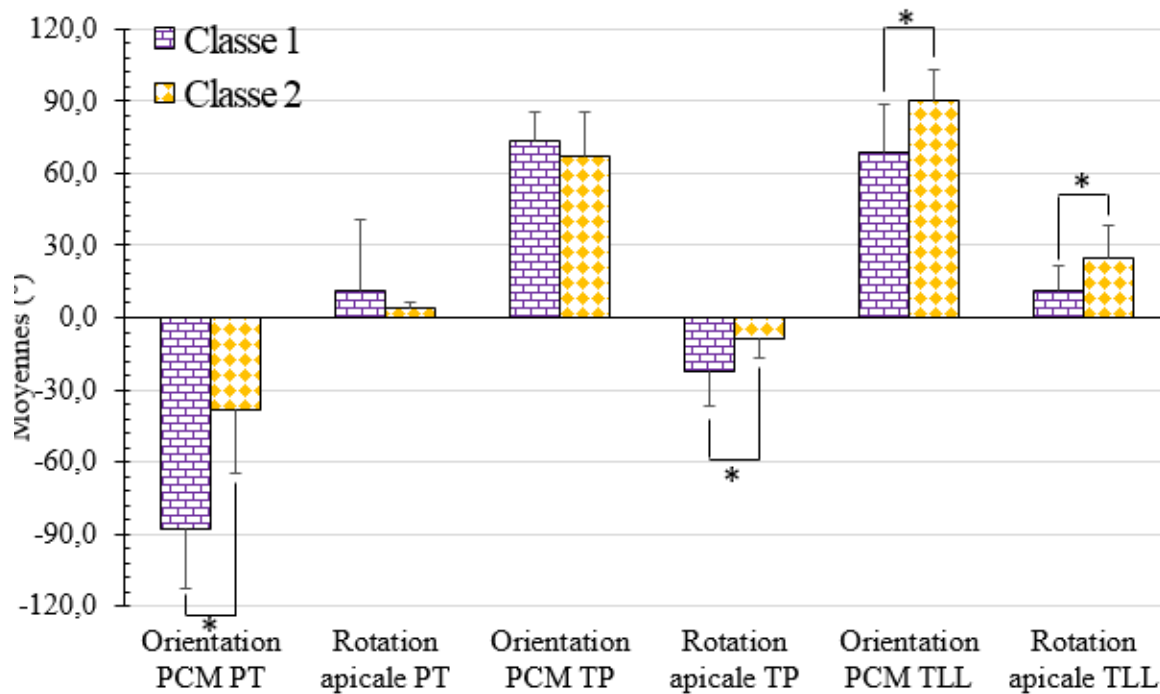


Figure 31. Orientation du plan de courbure maximale et rotation apicale moyennes de la classification des Lenke L1, L5 et L6 non-normalisés en deux classes en fonction des segments proximal thoracique, thoracique principal et thoraco-lombaire/lombaire de la colonne vertébrale.

* indique une différence avec $p < 0,05$.

Aux Figures 32 et 33, représentant sur l'une les paramètres de la cyphose, la lordose, les deux équilibres et sur l'autre, les trois paramètres du bassin, aucune différence significative n'est observée entre les classes non-normalisées. En moyenne, les valeurs de la cyphose se situent autour de 23° , la lordose autour de 59° , l'équilibre coronal autour de 3° et l'équilibre sagittal à environ 5° . Concernant le bassin, la version pelvienne a un angle d'environ 10° , la pente sacrée de 42° et l'incidence pelvienne de 52° .

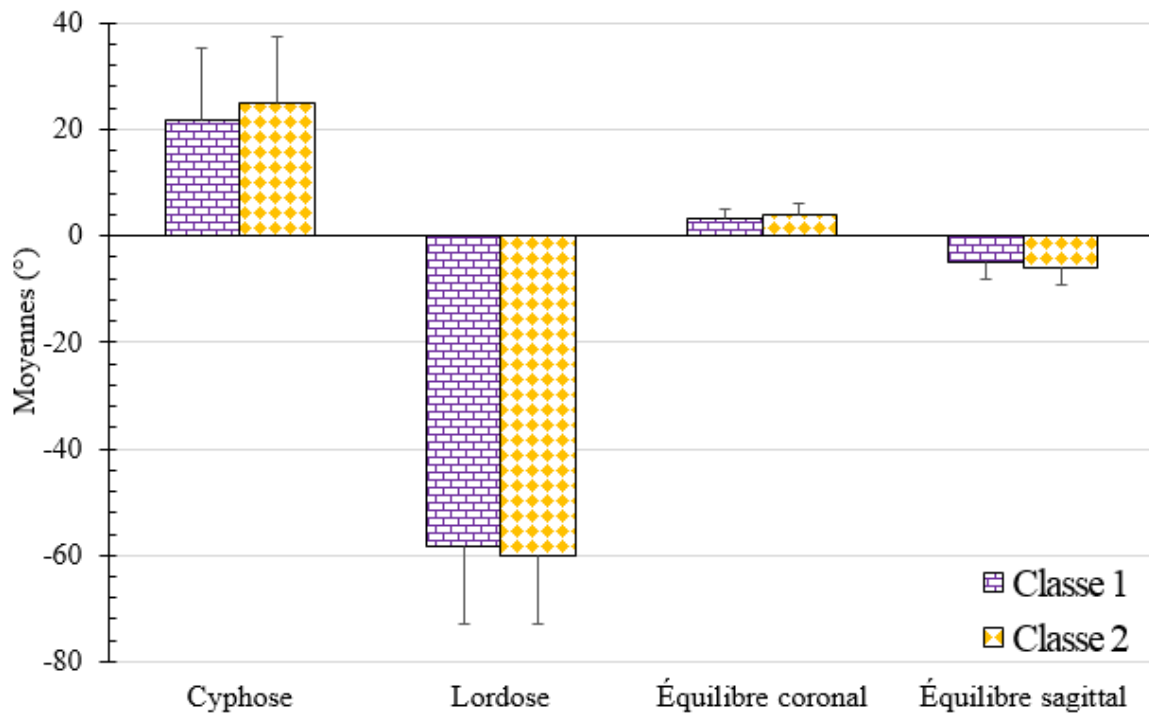


Figure 32. Cyphose, lordose, équilibre coronal et équilibre sagittal moyennes de la classification des Lenke L1, L5 et L6 non-normalisés en deux classes.

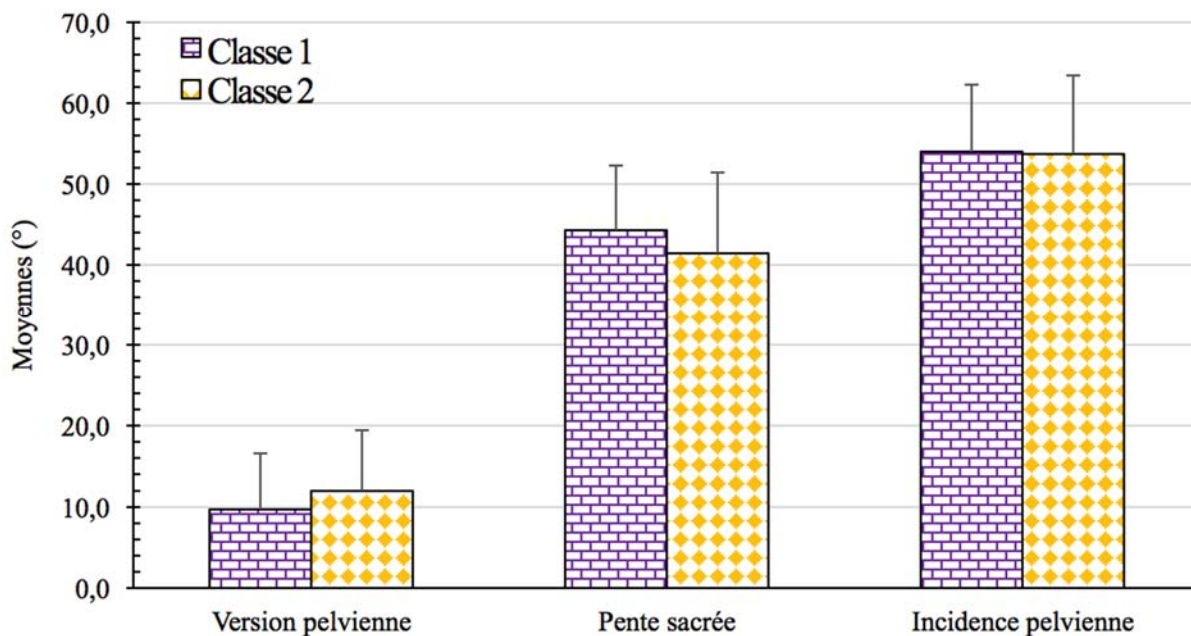


Figure 33. Version pelvienne, pente sacrée et incidence pelvienne moyenne de la classification des Lenke L1, L5 et L6 non-normalisés en deux classes.

En résumé, il y a plusieurs différences entre les deux classes, mais ces dernières pourraient être associées aux segments analysés et à la sévérité de la courbure de la colonne vertébrale. De plus, il semble que le bassin n'ait pas d'impact au niveau des classes non-normalisées. Généralement, la distribution des Lenke parmi les classes est éparpillée et on ne retrouve pas de groupement de même Lenke, on observe donc des différences, mais elles sont difficilement interprétables. Ainsi, étant donné que les résultats de la classification à trois classes non-normalisées reflètent ceux de la classification à deux classes et qu'ils ne contribueraient pas à une meilleure compréhension de la question à l'étude, les résultats n'ont donc pas été présentés dans cette section et se retrouvent à l'Annexe A.

4.2.2 Classification à partir de paramètres normalisés

4.2.2.1 Classification à deux classes

L'ensemble des paramètres géométriques 3D de la colonne vertébrale et du bassin de la classification à deux classes des Lenke L1, L5 et L6 normalisés sont présentés aux Figures 34 à 36. À noter que la classe 1 correspond à l'ensemble des 32 sujets L1 à l'étude et la classe 2 est une combinaison des sujets L5 et L6. Aucun sujet se retrouve dans la classe frontière. À la Figure 34, on n'observe aucune différence significative entre les angles de Cobb des deux classes et ces données se situent autour de 60°. Les valeurs de l'orientation du PCM de la classe 1 sont significativement inférieures de 11° à celles de la classe 2 ($p < 0,000$). Les valeurs de la rotation apicale de la classe 1 sont significativement supérieures de 7° de celles de la classe 2 ($p = 0,016$).

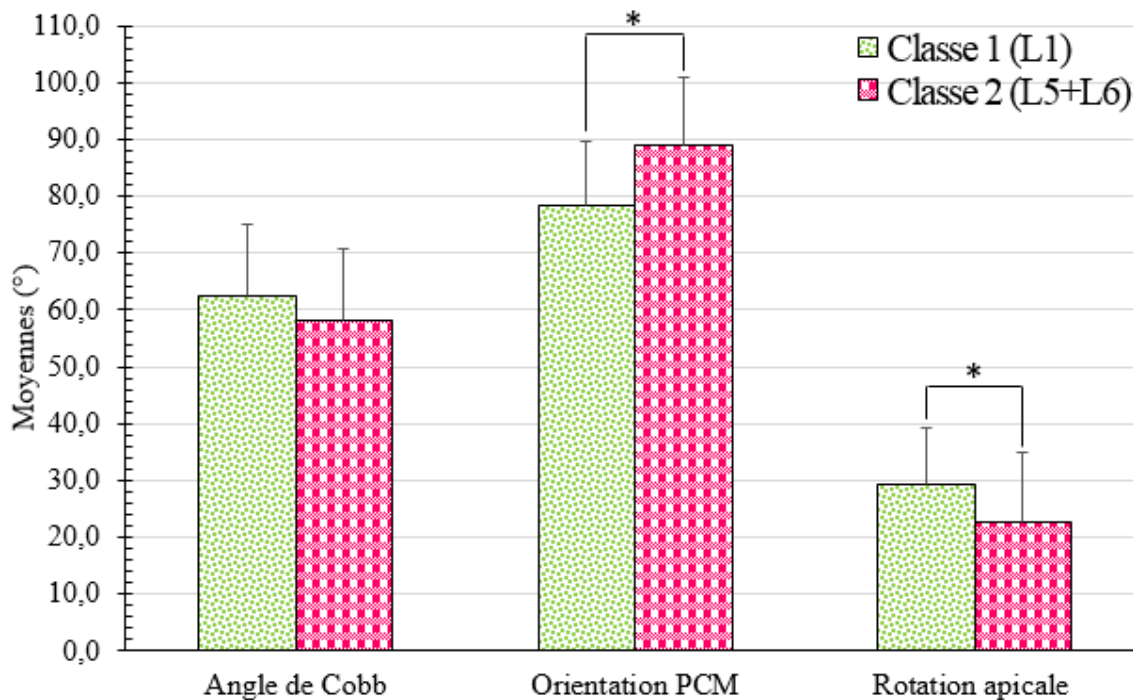


Figure 34. Angle de Cobb, orientation du plan de courbure maximal et rotation apicale moyens de la classification des Lenke L1, L5 et L6 normalisés en deux classes.

* indique une différence avec $p < 0,05$.

À la Figure 35, uniquement l'équilibre coronal de la classe 1 est significativement plus petite de 1° à celle de la classe 2 ($p = 0,033$). La valeur de la cyphose se situe autour de 23° , celle de la lordose autour de -57° et de l'équilibre sagittal autour de -5° .

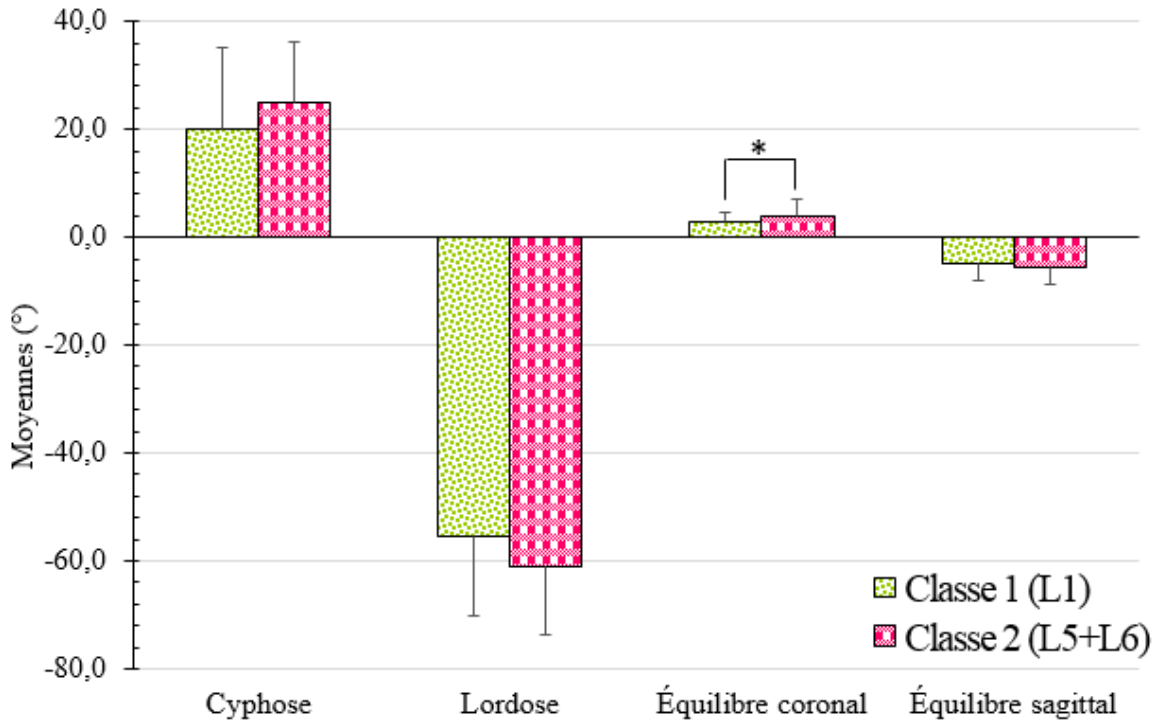


Figure 35. Cyphose, lordose, équilibre coronal et équilibre sagittal de la classification des Lenke L1, L5 et L6 normalisés en deux classes.

* indique une différence avec $p < 0,05$

À la Figure 36, la version pelvienne est le seul paramètre où il y a une différence significative entre les deux classes. La classe 1 est significativement inférieure de 3° par rapport à la classe 2 ($p = 0,047$). La valeur de la pente sacrée se situe autour de 43° et celle de l'incidence pelvienne autour de 53° .

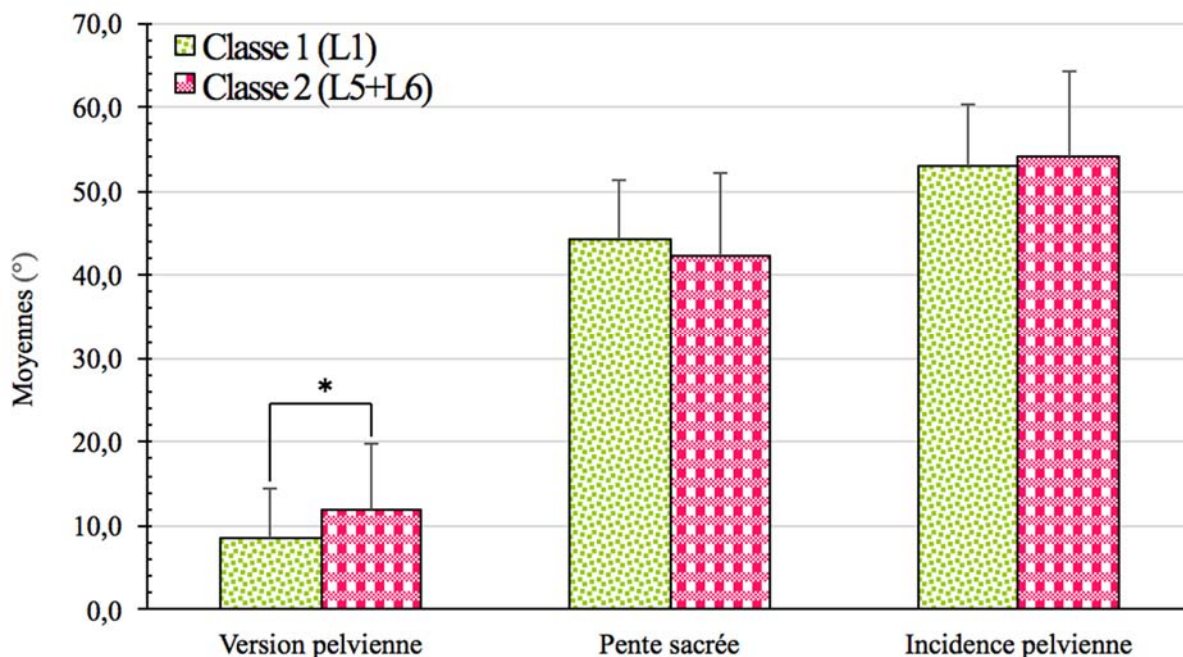


Figure 36. Version pelvienne, pente sacrée et incidence pelvienne moyennes de la classification des Lenke L1, L5 et L6 normalisés en deux classes.

* indique une différence avec $p < 0,05$

En résumé, pour la classification à deux classes, les sujets L5 et L6 se regroupent toujours ensemble alors que les sujets L1, se retrouvent dans la même classe. Les différences se situent principalement au niveau de l'orientation du PCM, de la rotation apicale, de l'équilibre coronal et de la version pelvienne concernant la classification à deux classes. De plus, il semble que le bassin n'ait généralement pas d'impact majeur au niveau de la classification à deux classes normalisées.

4.2.2.2 Classification à trois classes

L'ensemble des paramètres géométriques 3D de la colonne vertébrale et du bassin de la classification à trois classes des Lenke L1, L5 et L6 normalisés sont présentés aux Figures 37 à 39. Aucun sujet ne se retrouve dans la classe frontière. À noter que la classe 1 est composée de 21 L1, la classe 2, des 11 autres L1 et la classe 3 correspond à l'ensemble des sujets L5 et L6. Aucun sujet ne se retrouve dans la classe frontière. Le Tableau VII illustre la distribution des sujets parmi les classes.

Tableau VII. Répartition des Lenke dans une classification à 3 classes à partir de paramètres normalisés.

| Lenke | L1 | L5 | L6 | Total |
|-------------|----|----|----|-------|
| Classe 1 | 21 | 0 | 0 | 48 |
| Classe 2 | 11 | 0 | 0 | 11 |
| Classe 3 | 0 | 25 | 23 | 21 |
| Total Lenke | 32 | 25 | 23 | 80 |

À la Figure 37, les valeurs de l'orientation du PCM de la classe 2 sont significativement inférieures de 15° à celles de la classe 1 ($p < 0,000$) et de 21° celles de la classe 3 ($p < 0,000$). Il n'y a pas de différence significative entre les angles de Cobb des trois classes et ces données se situent autour de 60°. Il n'y en a pas non plus entre les classes concernant la rotation apicale. Les valeurs de cette dernière se situent autour de 26°.

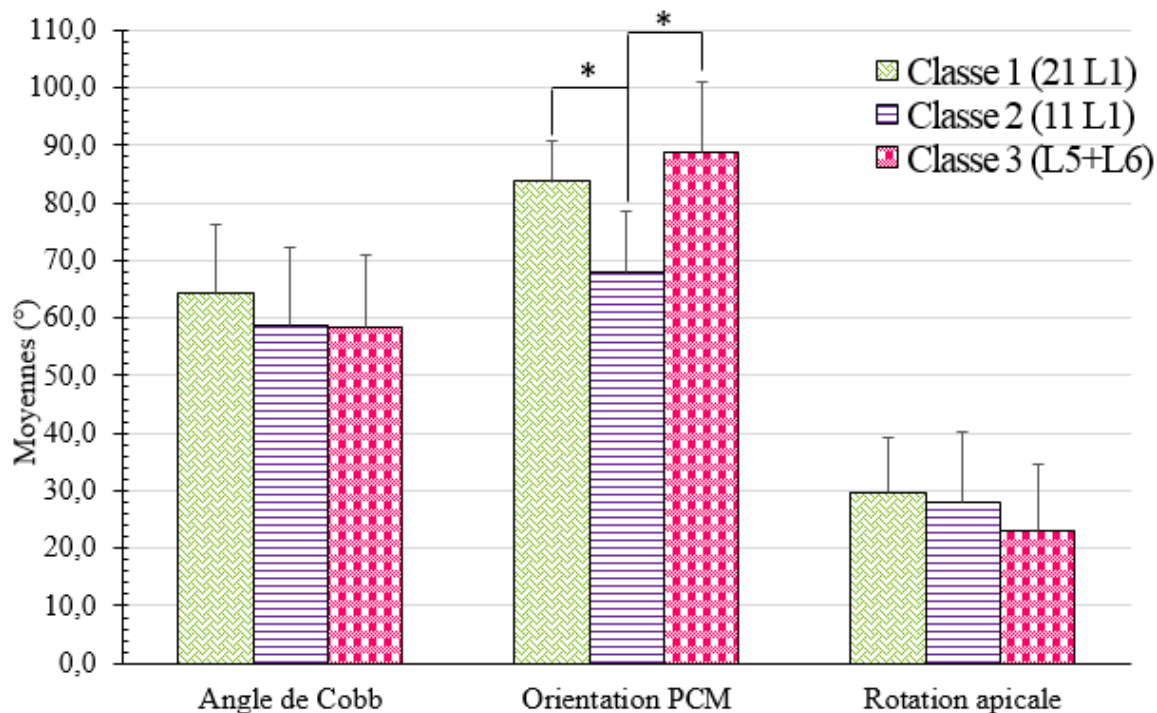


Figure 37. Angle de Cobb, orientation du plan de courbure maximal et rotation apicale moyens de la classification des Lenke L1, L5 et L6 normalisés en trois classes.

* indique une différence avec $p < 0,05$.

À la Figure 38, les valeurs de la cyphose de la classe 1 sont significativement inférieures de 22° à celles de la classe 2 ($p < 0,000$) et de 13° à celles de la classe 3 ($p < 0,000$). La cyphose de la classe 2 est aussi, significativement plus grande de 9° à celle de la classe 3 ($p = 0,029$). Pour ce qui est de la lordose, la classe 1 est aussi significativement inférieure de 21° à celle de la classe 2 ($p < 0,000$) et de 12° à celle de la classe 3 ($p < 0,000$). La classe 1 est significativement plus petite de 3° par rapport à la classe 2 ($p = 0,031$) et de 1° concernant la classe 3 ($p = 0,039$) en ce qui a trait à l'équilibre sagittal. Finalement, il n'y a pas de différence significative pour l'équilibre coronal et ses valeurs moyennes se situent autour de 3°.

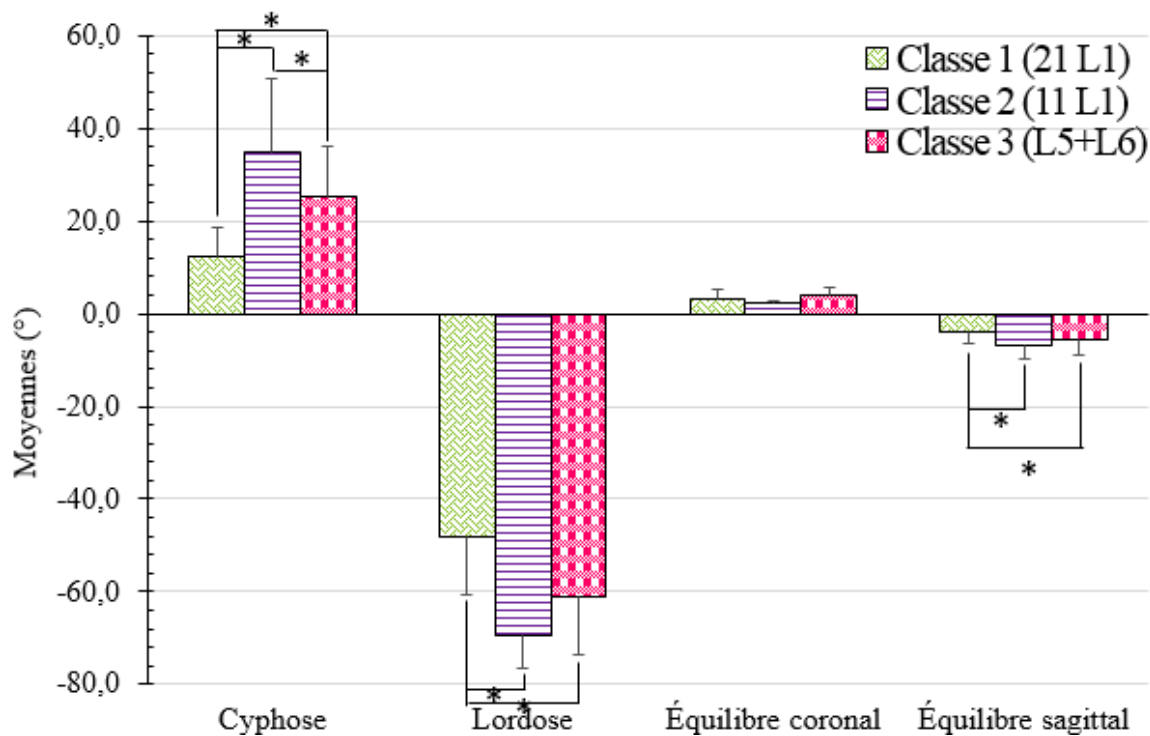


Figure 38. Cyphose, lordose, équilibre coronal et équilibre sagittal de la classification des Lenke L1, L5 et L6 normalisés en trois classes.

* indique une différence avec $p < 0,05$

À la Figure 39, aucune différence significative n'est observée entre les classes non-normalisées. La version pelvienne se situe autour de 9°, la pente sacrée autour de 43° et l'incidence pelvienne à environ 51°.

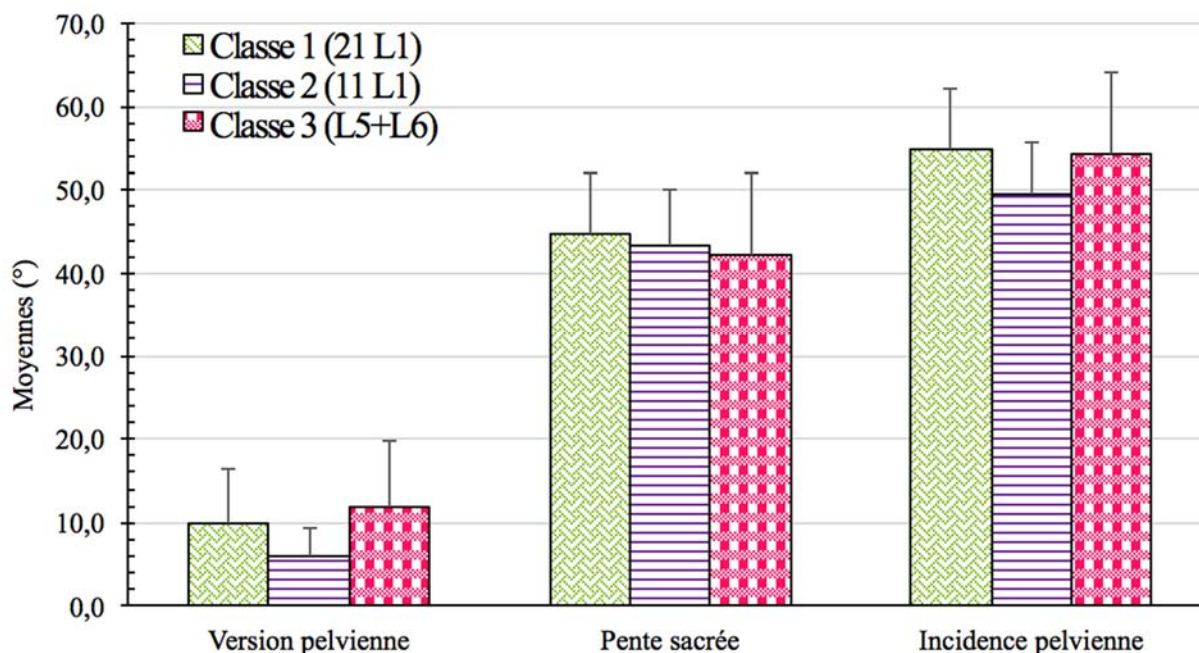


Figure 39. Version pelvienne, pente sacrée et incidence pelvienne moyennes de la classification des Lenke L1, L5 et L6 normalisés en trois classes

En résumé, que la classification soit à deux ou à trois classes, les sujets L5 et L6 se regroupent toujours ensemble alors que les sujets L1, sont soit ensemble, dans la classification à deux classes, ou se divisent en deux classes dans la classification à trois classes. Les différences se situent principalement au niveau de l'orientation du PCM, de la rotation apicale, de l'équilibre coronal et de la version pelvienne concernant la classification à deux classes. Au niveau de la classification à trois classes, les différences se situent surtout au niveau de l'orientation du PCM, de la cyphose, de la lordose et de l'équilibre sagittal entre la classe 1 et la classe 2. De plus, que la classification soit à deux ou à trois classes, il semble que le bassin n'ait généralement pas d'impact au niveau des classes normalisées.

4.3 Relations avec l'angle de Cobb

Les corrélations ont uniquement été faites avec l'angle de Cobb approprié dépendamment du type de scoliose et les paramètres qui s'y rapportent. Ainsi, les coefficients de corrélation entre l'angle de Cobb et les paramètres géométriques 3D de la colonne vertébrale et du bassin pour les groupes de Lenke 1, 5 et 6 non-normalisés sont présentés à la Figure 40. Les coefficients de corrélation varient entre 0,004 et -0,696, mais seulement cinq sont

statistiquement significatifs. On retrouve une relation inverse entre l'angle de Cobb des sujets L1 et la rotation apicale ($r = -0,437, p = 0,012$) ainsi qu'une relation directe avec l'équilibre coronal des sujets L1 ($r = 0,586, p < 0,000$). Pour ce qui est des sujets L5, aucun paramètre n'a de relation avec l'angle de Cobb. Finalement, concernant le groupe des sujets L6, l'orientation du PCM ($r = -0,696, p < 0,000$) et la version pelvienne ($r = -0,433, p = 0,031$) sont en relation inverse, tandis que la pente sacrée est en relation directe ($r = 0,419, p = 0,037$).

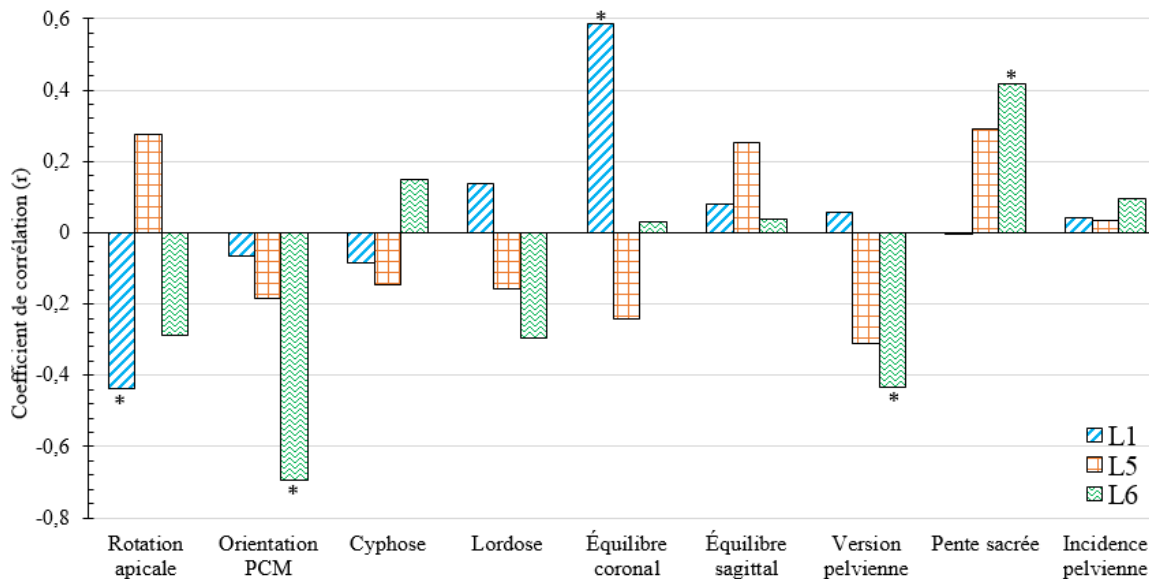


Figure 40. Coefficient de corrélation de l'ensemble des paramètres de la colonne vertébrale et du bassin se rapportant à l'angle de Cobb pour les groupes de Lenke L1, L5 et L6 non-normalisés.

* indique une corrélation avec $p < 0,05$

Les coefficients de corrélation entre l'angle de Cobb et les paramètres géométriques 3D de la colonne vertébrale et du bassin de la classification des Lenke L1, L5 et L6 normalisés en deux classes sont présentés à la Figure 41. Les coefficients de corrélation varient entre 0,006 et 0,568, mais seulement six sont statistiquement significatifs. À noter que la classe 1 est composée de tous les sujets L1 et la classe 2 correspond à l'ensemble des sujets L5 et L6. Pour la classe 1, seuls la rotation apicale ($r = -0,437, p = 0,012$) et l'équilibre coronal ($r = 0,586, p < 0,000$) sont les paramètres ayant une corrélation avec l'angle de Cobb. Pour ce qui est de la classe 2, l'orientation du PCM ($r = 0,568, p < 0,000$), la lordose ($r = 0,314, p = 0,030$), la version pelvienne ($r = 0,457, p = 0,001$) ainsi que la pente sacrée ($r = 0,436, p = 0,002$) sont les

paramètres ayant une relation avec l'angle de Cobb. Les relations de tous les paramètres, peu importe la classe, sont positives, sauf pour la pente sacrée de la classe 2 qui est l'inverse.

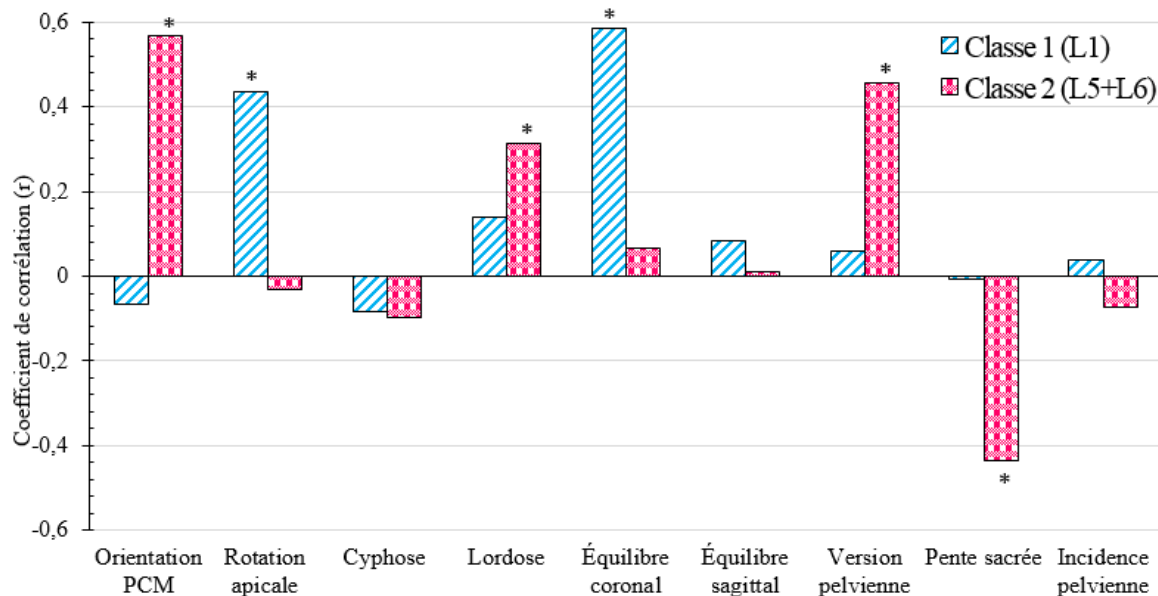


Figure 41. Coefficient de corrélation de l'ensemble des paramètres de la colonne vertébrale et du bassin se rapportant à l'angle de Cobb de la classification des Lenke L1, L5 et L6 normalisés en deux classes.

* indique une corrélation avec $p < 0,05$

Les coefficients de corrélation entre l'angle de Cobb et les paramètres géométriques 3D de la colonne vertébrale et du bassin de la classification des Lenke L1, L5 et L6 normalisés en trois classes sont présentés à la Figure 42. Les coefficients de corrélation varient entre 0,009 et 0,679, mais seulement cinq sont statistiquement significatifs. Pour la classe 1, qui est composée de 21 L1, seule l'équilibre coronal a une relation directe ($r = 0,679$, $p = 0,001$) avec l'angle de Cobb. En ce qui concerne la classe 2, qui est composée des 11 autres sujets L1, aucune relation n'est observée entre les paramètres et l'angle de Cobb. Pour la classe 3, qui comprend l'ensemble des sujets L5 et L6, l'orientation du PCM ($r = 0,568$, $p < 0,000$), la lordose ($r = 0,314$, $p = 0,030$), la version pelvienne ($r = 0,457$, $p = 0,001$) ainsi que la pente sacrée ($r = -0,436$, $p = 0,002$) sont les paramètres ayant une relation avec l'angle de Cobb. Les relations de tous les paramètres, peu importe la classe sont positives, à l'exception de la pente sacrée de la classe 3 qui est l'inverse.

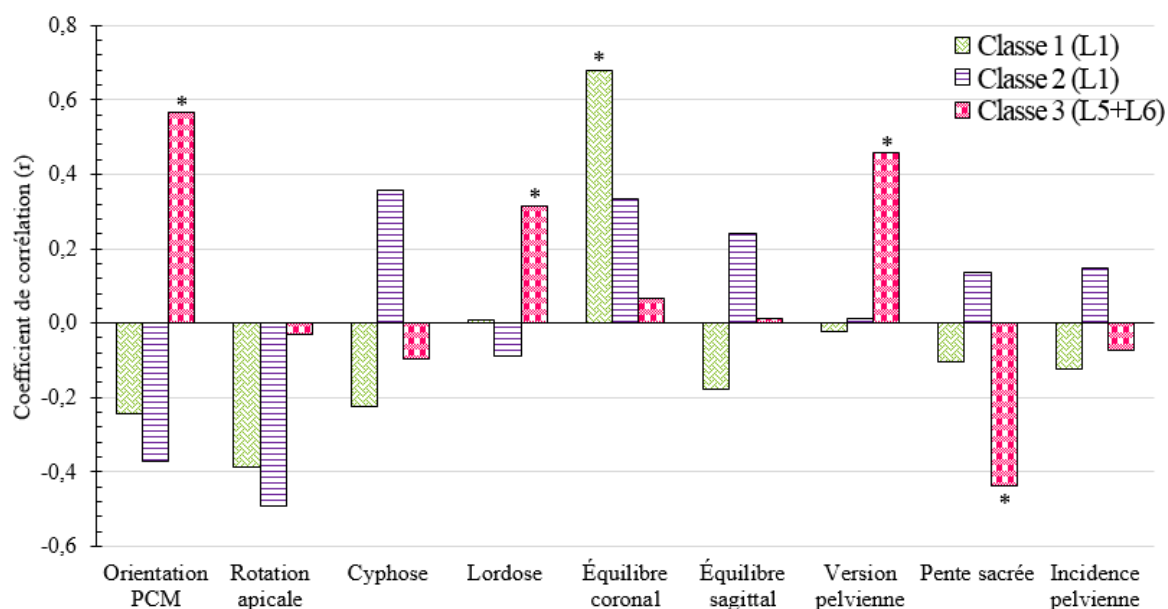


Figure 42. Coefficient de corrélation de l'ensemble des paramètres de la colonne vertébrale et du bassin se rapportant à l'angle de Cobb de la classification des Lenke L1, L5 et L6 normalisés en trois classes.

* indique une corrélation avec $p < 0,05$

En résumé, l'angle de Cobb des sujets L1 est corrélé, de façon générale, avec moins de paramètres de la colonne vertébrale et du bassin que l'angle de Cobb des sujets L5 et L6, que ce soit pour les groupes ou les classes. Les sujets L5, lorsqu'ils sont étudiés seuls, n'ont pas de paramètres corrélés avec leur angle de Cobb. Quant aux sujets L6, ils ont le paramètre de la colonne vertébrale de l'orientation du PCM et deux paramètres du bassin que sont la version pelvienne et la pente sacrée. Cependant, lorsque ces deux Lenke sont groupés dans une même classe, le paramètre de la lordose est corrélé avec leur angle de Cobb.

Chapitre 5 : DISCUSSION

L'objectif général de ce travail était de déterminer la relation entre la morphologie 3D de la colonne vertébrale et du bassin entre les déformations groupées selon Lenke et de connaître les liens entre les paramètres morphologiques et l'angle de Cobb. Le premier objectif était de savoir si la classification faisant appel à la logique floue rassemble les sujets scoliotiques selon leur propre groupe de Lenke. Le deuxième objectif était de savoir s'il y a des regroupements entre les différents Lenke. Le troisième objectif était de déterminer si des Lenke se divisent en sous-groupes. Les limites de l'étude, la pertinence clinique de ce projet ainsi que les recherches futures complèteront le chapitre.

5.1 Groupes de Lenke et la classification des sujets scoliotiques

À travers les années, la recherche s'est beaucoup intéressée aux déformations scoliotiques au niveau thoracique (Kadoury et al., 2012; Miyajima et al., 2008). C'est d'ailleurs le cas de Sangole et al. (2009) qui ont décrit la morphologie scoliotique des sujets de type L1. Ils ont trouvé que les paramètres de l'orientation du PCM et de la cyphose étaient ceux qui influençaient significativement les tendances de regroupement. Pour ce qui est de notre travail, des résultats similaires ont été observés. En ce sens, les paramètres qui distinguaient significativement nos groupes sont l'orientation du PCM et la rotation apicale. Aussi, Duong et al. (2009) ce sont également intéressés au groupe des L1. Ils ont remarqué que le paramètre de l'orientation du PCM était différent entre les deux classes de L1 qu'ils ont obtenues, mais la différence n'était pas statistiquement significative. Toutefois, la moyenne de l'orientation du PCM des sujets L1 était de $34^{\circ} \pm 45^{\circ}$, alors que la nôtre atteignait les $80^{\circ} \pm 11^{\circ}$. Ainsi Duong et al. (2009), n'ont peut-être pas obtenu une différence significative entre leurs deux classes de L1, car leurs sujets n'avaient pas une courbure aussi sévère que les nôtres. De plus, le grand écart-type laisse croire à une grande variabilité des données, ce qui est sans doute venu jouer un rôle dans les conclusions de leur étude (Dalleau et al., 2012). Aussi, la rotation apicale a été mise en évidence comme étant un facteur prédictif de l'évolution de la déformation de la colonne vertébrale, un facteur limitant dans la correction, et un facteur de risque de décompensation post-correction (Dalal et al., 2011; Legaye et al., 1998). Dans l'ensemble, l'orientation du PCM semble être un paramètre utile à la planification du traitement (Stokes et al., 2009).

Mac-Thiong et al. (2003) ont travaillé sur l'ensemble des courbures de King et al. (1983) et n'ont observé aucune différence significative entre les cinq groupes de King I, II, III, thoraco-lombaire et lombaire, sauf pour le paramètre de la cyphose. Cependant, l'angle de Cobb moyen des sujets thoraciques était de 45° alors que celui des sujets thoraco-lombaire/lombaires était de 36°. L'absence de différence significative entre les groupes était peut-être associée à la variabilité des sévérités de courbures intragroupes. De plus, une étude de Stokes et al. (2009) portant sur la classification d'un groupe mixte de Lenke non-identifié s'est intéressée à déterminer si des patients ayant une SIA pouvaient être distribués dans des classes distinctes à partir de paramètres 3D. Ce groupe de chercheurs a mis en évidence que les classes étaient très différentes de celles couramment utilisées dans la planification du traitement de Lenke. Le paramètre qui distinguait les classes était celui de l'orientation du PCM. Tout comme pour notre travail et celui de Sangole et al. (2009), l'orientation du PCM semble être l'un des paramètres qui permet de distinguer les classes pour la classification à deux classes. La cyphose et la lordose venaient s'ajouter au paramètre de l'orientation du PCM lors de la classification à trois classes. La classification attire l'attention sur l'importance de l'orientation du PMC, qui représente l'interaction entre les courbures dans les plans frontal et sagittal. Ce paramètre peut être utile pour la planification de la chirurgie (Labelle et al., 2011; Stokes et al., 2009), en plus des autres paramètres mis en évidence dans notre étude. L'ajout des paramètres de la cyphose et de la lordose témoigne de l'importance d'approfondir les recherches sur les déformations scoliotiques thoraco-lombaires/lombaires. Même s'il n'y a pas de différence marquée par rapport aux paramètres du bassin, il y a des corrélations entre l'angle de Cobb et ce dernier laissant prétendre que son implication dans les déformations scoliotiques est importante.

Une étude de Duong et al. (2006) a évalué la pertinence de la classification par logique floue pour détecter automatiquement des modèles de déformation 3D cliniquement pertinents. Elle a obtenu des résultats différents des nôtres, probablement parce que les chercheurs se sont limités aux déformations dans le plan frontal et sagittal, sans inclure l'orientation du PCM. Pourtant, ce dernier est un paramètre qui sépare les classes pour notre travail de même que pour celui de Stokes et al. (2009) et Sangole et al. (2009) entre autres. Ainsi, Stokes et al. (2009) ont trouvé un éparpillement de ses sujets parmi les classes de sa classification. Pour ce qui est de Duong et al. (2006), même si les courbures étaient toutes majeures, ils n'ont pas réussi à avoir

une classification plus ordonnée. Le même problème s'est produit avec notre étude, c'est-à-dire que la classification des groupes avec des paramètres 3D non-normalisés ne représentait pas celle de Lenke. Cela peut s'expliquer soit par le fait que la classification de Lenke est une classification visuelle et qu'elle n'est pas adaptée à l'application des paramètres 3D, soit que tous les segments de la colonne vertébrale étaient confondus dans la classification des sujets. Pour pallier ce biais, nous avons normalisé les données, réduisant le nombre de paramètres confondants associés au niveau de la courbure scoliothique, et nous avons obtenu une classification plus ordonnée. C'est-à-dire que les L1 se regroupaient ensemble alors que les L5 et les L6 formaient toujours une seule et unique classe. Ainsi, sans distinction de la sévérité de la courbe pour des sujets scoliothiques identifiés comme étant différents visuellement, la logique floue utilisant les paramètres morphologiques 3D de la colonne vertébrale et du bassin permet d'avoir une classification donnant des informations claires en vue d'un éventuel traitement, justifiant leur utilité.

Il est documenté que l'incidence pelvienne joue un rôle important dans l'équilibre de la colonne vertébrale en étant reliée à la lordose (Duval-Beaupere et al., 1992; Legaye et al., 1998; Mac-Thiong et al., 2003; Pasha et al., 2014). Pasha et al. (2014), ont trouvé une étroite relation entre le paramètre anatomique de l'incidence pelvienne et de la pente sacrée avec la lordose lombaire. De plus, Dalleau et al. (2012) ont étudié les relations entre l'angle de Cobb et des paramètres morphologiques du bassin et ont obtenu des corrélations avec le même ordre de grandeur que nous (0,3-0,6). D'une manière générale, nos corrélations linéaires sont plus fortes entre les courbures lombaires et les paramètres d'orientation du bassin, et plus faible au niveau thoracique. En effet, l'angle de Cobb des sujets L5 et L6 semble être corrélé avec les paramètres de la version pelvienne et de la pente sacrée du bassin. En fait, ceci semble s'expliquer par le fait que la colonne vertébrale lombaire est plus mobile que celle au niveau thoracique, et ce, pour des raisons anatomiques (Bergoin et al., 2011; Lark et al., 2013). C'est pourquoi on ne retrouve pas de corrélation entre l'angle de Cobb des L1 et ces paramètres morphologiques, alors qu'on en retrouve chez les sujets L5 et L6. L'angle de Cobb des déformations scoliothiques thoraco-lombaires/lombaires étant lié aux paramètres pelviens confirme que des changements dans la forme ou l'orientation à ce niveau auront une influence directe sur le segment adjacent (Berthonnaud et al., 2005). La connaissance de ces relations est de première importance pour la

compréhension de l'équilibre sagittal dans des conditions pathologiques de la colonne vertébrale et du bassin en vue d'un éventuel traitement (Berthonnaud et al., 2005).

Il existe de nombreux articles sur l'analyse 3D des déformations scoliotiques L1 (Begon et al., 2015; Miyanji et al., 2008; Scherrer et al., 2013), mais peu porte sur les L5 et les L6 ensemble ou séparément. Pourtant la morphologie 3D de la colonne vertébrale des L1 nous a montré des changements pertinents. Il serait primordial d'approfondir les déformations scoliotiques thoraco-lombaires/lombaires, surtout puisqu'elles évoluent énormément durant l'adolescence et qu'elles sont intimement liées à la lordose lombaire (Descamps et al., 1999; Mac-Thiong et al., 2003). Ainsi, d'étroites relations entre les paramètres pelviens et l'angle de Cobb des déformations scoliotiques de la colonne vertébrale peuvent exister et toute modification de l'un de ces paramètres induit un changement sur les autres (Berthonnaud et al., 2005; Legaye et al., 1998).

En résumé, même si la classification au moyen de la logique floue est plus ordonnée que celles de Duong et al. (2009) et Stokes et al. (2009), les sujets scoliotiques ne se sont pas divisés en trois classes respectant leur propre groupe de Lenke. Le bassin est majoritairement plus souvent impliqué dans les scoliose L5 et L6 que dans les L1, ce qui est probablement dû à la structure plus rigide de la colonne thoracique. Finalement, les paramètres qui distinguent habituellement les L1 des L5 et des L6 sont l'orientation du PCM et la rotation apicale, tous deux des paramètres morphologiques 3D. La cyphose et la lordose sont deux paramètres qui s'ajoutent à la distinction des classes pour la classification à trois classes.

5.2 Regroupement de différents Lenke

Cette section porte sur les regroupements entre différents groupes de Lenke. Certains types de Lenke ayant été peu décrits par les systèmes de classification sont, en fait, différents au niveau de la sévérité de leur angle de Cobb thoracique. L'ajout de paramètres morphologiques 3D de la colonne vertébrale et du bassin à la classification fait en sorte que certains types de Lenke peuvent ne pas être dissociés. C'est d'ailleurs le cas avec nos sujets thoraco-lombaires/lombaires L5 et L6.

La littérature concernant les différences entre les L5 et les L6 est limitée. Selon la classification actuelle de Lenke et al. (2001) ces deux types de scolioses se différencieraient au niveau de la sévérité de leur courbure thoracique. Les scolioses thoraco-lombaires sont définies, comme ayant une courbe thoracique non structurelle, alors que cette courbure est structurelle, mais mineure pour les L6. Aussi, selon une étude de Sanders et al. (2003) la sévérité de la courbe thoracique nous indique s'il s'agit d'une courbe thoraco-lombaire ou lombaire. Par contre, l'étude de Bergoin et al. (2011) stipule qu'une courbe thoraco-lombaire/lombaire, dépendamment de si elle est équilibrée ou non, aura des répercussions différentes sur l'ensemble du rachis. De plus, deux SIA qui ne diffèrent que par 5° d'angle de Cobb peuvent être diagnostiquées comme deux types de courbes différentes conduisant à des recommandations de traitement distinctes pour l'ensemble du rachis (Labelle et al, 2011).

En ce qui concerne notre étude, peu importe le nombre de classes obtenu par la logique floue, les sujets L5 et L6 sont indissociables. Or, nos données normalisées ne tiennent compte que du segment majeur du type de scoliose. Ainsi, l'angle de Cobb de nos sujets L5 et L6 est celui du segment thoraco-lombaire/lombaire. Il peut donc être compréhensible que ces deux types de scolioses se regroupent dans une même classe puisque le segment thoracique, qui les différencie selon la classification de Lenke, a été éliminé. Cependant, si l'on regarde l'ensemble des paramètres normalisés par groupe, on remarque que les L5 sont significativement plus déformés que les L6 en fonction de leur angle de Cobb. Par conséquent, on ne peut donc pas dire qu'il y avait absence de paramètres distinctifs pour justifier le fait que ces deux types de scolioses se regroupent. Deux hypothèses peuvent expliquer ce phénomène de rassemblement, soit le logiciel n'est pas assez sensible pour détecter les différences, c'est-à-dire que les 15 itérations qui sont effectuées ne sont pas suffisantes, soit l'ensemble des paramètres morphologiques sont similaires, car du point de vue purement clinique, ces deux groupes de scolioses ne sont, finalement, pas différents.

Une étude de Thong et al. (2016) traitant de la morphologie 3D de patients atteints d'une scoliose idiopathique de l'adolescence sévère s'est intéressée à la classification de patients L1 à L6. Ils ont obtenu 11 classes différentes, dont trois étaient caractérisées par un angle de Cobb élevé au niveau thoraco-lombaire/lombaire et une faible rotation apicale au niveau thoracique

principal. D'ailleurs, ils ont remarqué que ces deux classes étaient majoritairement composées de sujets L5 et L6. Tout comme pour notre travail, les sujets L5 et L6 de Thong et al. (2016) n'ont pas réussi à se séparer à la lumière des paramètres morphologiques 3D de la colonne vertébrale et du bassin.

Ces observations indiquent que la troisième dimension amène des informations complémentaires dans les systèmes de classification précédents pouvant venir modifier les techniques de traitement. De plus, toujours dans l'étude de Thong et al. (2016), une classe parmi les trois composées de L5 et L6, étaient caractérisées par une hyperlordose. Dans notre cas, une hyperlordose a été observée, certes, mais elle n'était pas significativement supérieure à celle de notre groupe de L1. Néanmoins, cela peut laisser prétendre que la lordose évolue avec la sévérité de la colonne vertébrale. En fait, on remarque que la lordose est corrélée avec l'angle de Cobb TLL, uniquement lorsque les L5 et les L6 sont combinés.

Plusieurs études rapportent des liens entre les scolioses thoraco-lombaires/lombaires et le bassin, puisque la localisation de la courbure (thoracique ou lombaire) serait associée à l'orientation du bassin (Duval-Beaupere et al., 1992; Pasha et al., 2014; Vaz et al., 2002). Selon Yang et al. (2015) une grande proportion de patients L5 montre un sacrum horizontal qui peut être associé à une altération de l'alignement sagittal entre le bassin et la colonne vertébrale. Ces mêmes auteurs ont remarqué qu'un sacrum horizontal était plus fréquent chez les sujets thoraco-lombaires/lombaires comparativement aux sujets ayant des courbes thoraciques. Pour ce qui est de notre étude, les valeurs indiquent que les bassins de nos sujets se situent dans l'intervalle neutre, c'est-à-dire qu'ils ne sont pas horizontalisés. Cependant, en comparant nos données des paramètres du bassin avec ceux de Yang et al. (2015), on remarque que ces dernières correspondent, en moyenne, à leurs valeurs post-opératoires. Ainsi, les scolioses de nos sujets L5 et L6 ne semblent pas être influencées par l'horizontalité de leur bassin.

Par contre, même si les données du bassin de nos sujets L5 et L6 n'indiquent pas qu'il est horizontalisé, la lordose des sujets L5 est tout de même plus accentuée de 6° que celle des L6. Aussi, leur version pelvienne est plus petite de 5° et leur incidence pelvienne plus grande de 1° . Ainsi, même si le bassin de nos sujets L5 n'est pas horizontal selon la littérature, il l'est tout de même plus que nos sujets L6. L'angle de Cobb plus élevé des sujets L6, combiné à la

lordose plus accentuée et un bassin plus horizontalisé des sujets L5, pourrait avoir fait en sorte que le paramètre de la lordose s'est vu être corrélé à l'angle de Cobb lorsque ces sujets font partie d'une même classe. Ce n'est pas une remarque qui doit être négligée dans les futures analyses puisque son implication clinique est majeure. En effet, chaque individu évalué individuellement peut présenter un bassin à l'horizontale qui aura un impact sur sa déformation scoliootique. Ainsi, l'augmentation de la lordose au niveau lombaire due à l'antéversion du bassin deviendrait la compensation secondaire de l'ajustement du centre de gravité pour rétablir l'équilibre sagittal (Yang et al., 2015). Cela suggère donc qu'au moment de la chirurgie, une attention particulière doit être mise au niveau de la lordose afin de corriger l'antéversion du bassin.

En résumé, il est raisonnable de mentionner que les résultats que nous obtenons ne sont pas dus au manque de sensibilité de notre logiciel, mais bien au fait que les sujets L5 et L6 ne sont pas assez différents pour se dissocier. Il semble aussi que la combinaison de ces deux types de scoliooses apporte des informations supplémentaires quant à l'impact de la sévérité de la courbure sur l'évolution de la lordose.

5.3 Sous-groupes de Lenke

Cette troisième section détaille le troisième objectif concernant la division des Lenke en sous-groupes. Il est couramment rapporté dans la littérature que le groupe des thoraciques tend à avoir plusieurs sous-groupes (Atmaca et al., 2014; Sangole et al., 2009; Thong et al., 2016). Notre travail nous a permis de retrouver des résultats similaires à ce qu'il y a dans la littérature à cause des paramètres morphologiques 3D (Duong et al., 2009), des précisions concernant certains paramètres déjà connus (Sangole et al., 2009) et des relations entre la morphologie 3D et l'angle de Cobb des déviations scoliootiques (Morrison et al., 2015). Dans notre classification, au final, il s'est avéré que les L1 se sont divisés en deux sous-groupes en fonction de leurs valeurs de cyphose, de lordose et de leur orientation du PCM.

Le type de scoliose L1 a été rapporté comme étant la courbure la plus fréquemment étudiée de l'ensemble des SIA (Atmaca et al., 2014). Le but de la plupart des études était d'identifier s'il y a des sous-ensembles parmi ce groupe de Lenke issu d'une classification

utilisant des paramètres morphologiques 3D. Par exemple, Duong et al. (2009) ont fait une étude portant sur l'évaluation de paramètres cliniquement pertinents pouvant être intégrés au raffinement de la classification de Lenke. Ils ont trouvé que le paramètre du *best-fit plane* et de la torsion géométrique avaient plus d'influence sur la classification que le paramètre de l'orientation du PCM. Cependant, le *best-fit-plane* et l'orientation du PCM sont deux paramètres similaires, si ce n'est que ce dernier est plus facile à obtenir sur des radiographies (Stokes, 1994). D'ailleurs, une autre étude a confirmé la présence de trois sous-groupes de L1 (Sangole et al., 2009) dont un présentant une courbure mineure n'ayant pas besoin d'avoir recours à la chirurgie. Les deux autres sous-groupes avaient comme particularité d'avoir pratiquement le même angle de Cobb majeur et se différenciaient principalement par les paramètres de la cyphose et de l'orientation du PCM. En effet, ils ont trouvé une classe ayant une hypocyphose et une autre classe étant normo-cyphotique.

Ce travail de recherche a également mis en évidence des sous-groupes parmi un même groupe de Lenke. Toutefois, il est quelque peu différent de celui de Sangole et al. (2009). En effet, tous nos sujets L1 étaient, en fait, des L1 avec le modificateur lombaire A, tandis que Sangole et al. (2009) n'avait pas déterminé sa population de sujets de type L1. Lenke et al. (2001) proposent deux plans de traitement associé à la courbe L1, l'arthrodèse thoracique antérieure ou l'instrumentation postérieure. Toutefois, en ajoutant le modificateur sagittal de la colonne thoracique et le modificateur lombaire, neuf solutions sont possibles pour le traitement d'un sujet L1 (Lenke et al., 2002). Nos résultats viennent donc préciser le travail déjà fait par Sangole et al. (2009) et par Duong et al. (2009). Ils sous-entendent de mettre l'accent sur le paramètre de l'orientation du PCM dans d'éventuelles classifications 3D (Stokes et al., 2009).

Il est largement documenté dans la littérature que les sujets ayant une scoliose de type L1 sont généralement hypocyphosés (Clement et al., 2013; Kotwicki, 2001; Mac-Thiong et al., 2003; Upasani et al., 2007). L'étude de Clement et al. (2013) regardait la relation entre l'hypocyphose, la lordose lombaire et les paramètres du bassin chez les SIA. Ce groupe de chercheurs a obtenu une valeur de cyphose chez les sujets thoraciques (L1) relativement faible à 19°. Ils ont aussi déterminé que ce paramètre était indépendant des paramètres pelviens et pouvait être décrit comme un paramètre structurel, caractéristique de la déformation scoliotique

(Clement et al., 2013). En fait, tout comme pour le travail de Sangole et al. (2009) nos deux sous-groupes de L1 semblent se différencier, notamment par l'angle de cyphose dont les valeurs sont 12° pour l'un et 35° pour l'autre. Effectivement, un groupe est caractérisé par une hypocyphose, correspondant à la littérature et l'autre est normo-cyphosé. Une meilleure compréhension de cette relation pourrait être bénéfique pour le traitement de la scoliose idiopathique de l'adolescence thoracique (Clement et al., 2013). En effet, deux sous-groupes différents au niveau de la cyphose et de la lordose ne devraient pas être traités de la même façon par rapport au niveau d'instrumentation ou de la méthode de réduction par exemple (Labelle et al., 2011).

Il est établi que la rotation apicale est corrélée avec l'angle de Cobb et qu'elle améliore la prédiction de la déformation structurelle (Atmaca et al., 2014; Thong et al., 2016). En effet, une étude de Morisson et al. (2015), tout comme pour celle d'Atmaca et al. (2014), a montré que la relation entre l'angle de Cobb et la rotation apicale était moyennement élevée ($r = 0,680$), mais que plus la déformation était sévère, plus le coefficient de corrélation augmentait. De notre côté, une relation modérée ($r = 0,437$) est observée entre ces deux paramètres avec la classification à deux classes, mais cette même relation est absente lors de la classification à trois classes. Ces résultats peuvent s'expliquer, d'une part, par le fait qu'avec la classification à trois classes, les sujets L1 se sont divisés en deux classes, réduisant le nombre de sujets par sous-groupe (uniquement 11 sujets pour la classe 2), nous empêchant donc d'apprécier la relation et d'autre part, que la relation était déjà au départ assez variable. C'est-à-dire qu'avec l'ensemble des sujets L1 dans une classe, seulement 44% des données de la rotation apicale peuvent être expliquées par l'angle de Cobb majeur. C'est pourquoi nous ne retrouvons pas la relation lorsque les sujets sont divisés en deux classes.

Aussi, une étude d'Atmaca et al. (2014) touchant la rotation apicale chez les L1A stipule que l'addition de ce paramètre de rotation révèle des différences structurelles inhérentes qui ne sont pas apparentes dans l'évaluation radiographique. Ces différences structurelles peuvent, ainsi nécessiter des stratégies chirurgicales différentes qui n'auraient pas été évoquées en l'absence de l'analyse 3D des déviations scoliotiques. Pour ce qui est de notre recherche, la rotation apicale n'est pas un paramètre qui distingue nos deux sous-groupes de L1. Ces

divergences de conclusions peuvent s'expliquer par le fait que leur étude n'était pas restreinte qu'à des scolioses idiopathiques de l'adolescence, puisque leurs sujets devaient être âgés de moins de 40 ans. De plus, nos sujets étaient plus groupés en fonction de leur sévérité, alors que ceux d'Atmaca et al. (2014) étaient plus dispersés (étendue d'angle de Cobb = 30° à 80°). Finalement, leurs sujets ne devaient pas avoir subi de chirurgie, alors que pour notre part, la plupart en avaient eu une.

En résumé, comme plusieurs autres études, nos sujets L1 tendent à se diviser en sous-groupes en fonction de leur cyphose et de leur orientation du PCM. L'angle de Cobb n'est pas corrélé avec le paramètre de la rotation apicale, divergent donc de la littérature. Cela pourrait peut-être s'expliquer par le petit nombre de sujets dans les deux sous-groupes et la variabilité inter-sujet. Finalement, un sous-groupe étant hypo-cyphosé est retrouvé, comme il est couramment reconnu dans la littérature, et un autre normo-cyphosé. Cela peut ainsi laisser croire que les courbes thoraciques ne sont pas nécessairement toutes hypo-cyphosées. Par contre, cette affirmation est maintenant plus précise, puisque nous savons maintenant que ces sous-groupes sont spécifiques aux Lenke 1 ayant le modificateur lombaire A, permettant d'avoir une planification de traitement plus appropriée.

5.4 Limites de l'étude

Ce travail présente des limites. Le projet comporte 16 paramètres morphologiques au total. Il aurait sans doute été pertinent d'utiliser une analyse par composantes principales pour réduire le nombre de variables en déterminant celle liées entre elles et ainsi diminuer la redondance. Par contre, neuf des paramètres sont liés directement aux types de courbures, à savoir les angles de Cobb des segments proximal thoracique, thoracique principal et thoraco-lombaire/lombaire, la rotation apicale des segments PT, TP et TLL ainsi que l'orientation du plan de courbure maximale des segments PT, TP et TLL. La solution choisie a été de normaliser nos données et d'ainsi réduire ces neuf paramètres à trois selon le niveau de la courbure pour avoir au total 10 paramètres plutôt que 16.

Une seconde limite est associée à la logique floue. C'est une méthode de traitement de données qui permet de tenir compte de l'incertitude des données. En fait, elle distribue un degré

d'appartenance d'un sujet à une classe et permet aussi de retirer des sujets de la classification si ces derniers n'ont pas un degré d'appartenance assez élevé à une classe. En effet, les sujets n'appartenant à aucune classe sont éliminés et placés dans la classe dites « frontière ». Ils ne seront pas considérés dans la classification, mais pourraient l'être dans une analyse suivante. Ainsi, la distribution et le nombre de sujet peuvent varier selon les paramètres et selon le nombre de classes désirés. De ce fait, un sujet tantôt classé dans la classe 1 pourrait se voir dans une tout autre classe à la classification suivante, ou même être éliminé. Donc, à chaque classification, il est possible qu'il n'y ait pas exactement le même nombre de sujets dans les classes et que ces derniers soient classés différemment. Concernant notre travail, il y a qu'un sujet parmi les 80 à l'étude qui s'est vu être distribué dans la classe frontière lors d'une classification et donc, cet obstacle ne touche que peu de sujets ce qui n'a pas d'impact majeur sur nos classifications et nos résultats.

Une dernière limite touche les types de scolioses. En fait, nous avons choisi de travailler avec les L1, L5 et L6 parce qu'ils sont les types de scolioses les plus fréquentes, mais aussi parce qu'ils sont des courbures simples. Cependant, comme les sujets L5 sont considérés comme ayant une scoliose thoraco-lombaire, leur déformation touche autant une partie des vertèbres thoraciques qu'une partie des vertèbres lombaires. Il aurait donc été probable que nos résultats soient biaisés à cause de l'interférence entre les courbes thoraciques et thoraco-lombaires. Par contre, avec la normalisation, nous nous sommes assurés de n'utiliser que les données des courbes structurelles se rapportant au type de scoliose respectif à chaque sujet. Aussi, à la lumière de nos résultats, aucun sujet thoraco-lombaire/lombaire ne se jumelle avec un thoracique.

5.5 Pertinences cliniques

Cette section porte sur les implications cliniques des résultats de ce travail. Le but du travail étant de déterminer la contribution de l'apport de la morphologie 3D de la colonne vertébrale et du bassin par rapport à la classification de Lenke. Cet apport permettra, entre autres, de décrire plus précisément la déformation pour conduire à une planification du traitement plus efficace. Aussi, une meilleure compréhension de la progression des SIA pourrait permettre le

développement de traitements plus appropriés pour la correction de la scoliose, et une évaluation plus précise de l'effet produit par un traitement orthopédique.

Il est reconnu qu'une SIA n'est pas une simple déviation latérale de la colonne vertébrale, mais bien une déformation 3D globale du rachis. Selon Atmaca et al. (2014) la correction de la déformation scoliothique dans les plans frontal et sagittal peut ne pas être suffisante pour obtenir des résultats satisfaisants, en raison des rotations vertébrales résiduelles post-opératoires dans le plan transversal. Par conséquent, il est primordial que le traitement chirurgical se fasse en tenant compte du principe tridimensionnel (Clements et al., 2011; Labelle et al., 2011). Toutefois, la classification est une première étape cruciale pour l'évaluation et le traitement appropriés de la SIA, puisqu'elle aide à guider le traitement chirurgical selon les caractéristiques de la courbure. Nos résultats obtenus par la logique floue ont permis de rassembler les groupes de scoliothoses L5 et L6 et de séparer les L1. Par conséquent, une classification plus détaillée peut aider à concevoir un plan de traitement plus juste associé à chaque déformation scoliothique (Duong et al., 2009).

La classification par logique floue s'est avérée être concluante, puisque des informations cliniquement pertinentes sont ressorties de nos analyses. En effet, les résultats indiquent que nos sujets thoraco-lombaires et lombaires (L5 et L6) sont inséparables à la lumière des paramètres morphologiques 3D de la colonne vertébrale et du bassin. Ce rassemblement signifie que la géométrie de ces deux types de scoliothose tend à les rassembler, plus que ce que nous l'imaginions, et que finalement leur traitement pourrait changer. Le traitement actuel des L6 se fait postérieurement à la colonne vertébrale. Par contre, d'une part il y a l'étude de Rose et al. (2007) qui propose que les courbes L6 puissent se faire traiter antérieurement comme des L5, mais en s'assurant que la courbe thoracique principal ait une apparence radiographique acceptable. De plus, plusieurs adeptes de la fusion antérieure ont suggéré qu'une approche antérieure peut diminuer les niveaux de fusion par rapport à une approche postérieure (Geck et al., 2009; Lark et al., 2013; Li et al., 2009; Wang et al., 2008). D'autre part, il y a l'étude de Lark et al. (2013) qui suggère que le traitement des sujets L5 devrait inclure une fusion au niveau thoracique. Les données de cette étude suggèrent que la fusion thoracique chez un sujet TLL pourrait augmenter la correction coronale, aux dépens d'une diminution de la cyphose (Lark et al., 2013).

Une division à l'intérieur d'un même groupe de Lenke a aussi été observée dans nos résultats. Effectivement, les sujets thoraciques (L1) de notre étude se divisent en deux sous-groupes lorsqu'une classification à trois classes est demandée. Les deux sous-groupes se divisent principalement en fonction de leur degré de cyphose. L'étude de Sangole et al. (2009) a permis d'obtenir des résultats similaires aux nôtres, mais ils ont aussi comparé les radiographies en vue coronale versus sagittale. À première vue, un chirurgien ayant deux patients avec le même angle de Cobb pour une courbure thoracique ferait probablement la même correction pour ces deux sujets. Par contre, il se trouve que les deux sujets n'étaient aucunement similaires en vue sagittale. Ainsi, la correction de la déviation ne devrait pas être la même puisque la correction ne donnera pas le même effet post-correction. L'un risque de voir son hypocyphose s'accroître.

De plus, une étude d'Atmaca et al (2014), s'est intéressée à la rotation apicale chez des sujets Lenke 1A. Ils ont obtenu trois sous-groupes qui se différencient par rapport à l'ampleur de la rotation transversale de l'apex de la courbe thoracique. Ils ont donc suggéré que ces différences de rotation pouvaient mieux guider le chirurgien, afin d'éviter des complications pendant la chirurgie et d'avoir une meilleure idée des répercussions post-opératoires (Atmaca et al., 2014). Pour notre étude, il n'y a pas de différence significative entre nos classes de L1A concernant la rotation apicale, par contre, ce dernier paramètre est corrélé à son angle de Cobb. Ainsi, il semblerait que plus l'angle de Cobb soit grand, plus la rotation apicale soit importante, tout comme les résultats obtenus par Atmaca et al (2014). En ayant ainsi une description tridimensionnelle plus précise des déformations scoliotiques thoraciques et thoracolumbaires/lombaires, une planification plus efficace du choix de traitement est plus évidente et moins problématique.

L'un des défis majeurs de la SIA est la difficulté à prédire la progression de la déformation au moment du diagnostic (Nault et al., 2014). Des conséquences de cette incertitude pourraient inclure un retard dans le traitement, un traitement inapproprié, des radiographies superflues, et des visites médicales inutiles. La morphologie 3D de la colonne vertébrale et du bassin peut aider à prédire la progression de la SIA. En effet, une étude de Nault et al. (2014) a trouvé que le paramètre le plus distinctif entre une SIA progressive ou une non-progressive était

l'orientation du PCM. Dans une étude longitudinale de Villemure et al. (2001), l'orientation de PCM serait fortement corrélée avec la sévérité de la courbure. Tout comme pour notre travail, ce paramètre 3D est l'un des seuls à toujours être significativement différent entre les classes et il est aussi corrélé avec la sévérité de la courbure de nos L6. Une étude de la *Scoliosis Research Society 3D Scoliosis Committee* rapportée dans l'étude de Labelle et al. (2011), stipule que pour deux déformations scoliotiques similaires évaluées en 2D, ces dernières peuvent avoir une morphologie 3D très différente. Tout comme Qiu et al. (2010), ce dernier dit que les patients étant similaires par rapport à leurs données sur des radiographies pourraient être très différents dans leur apparence physique et inversement. L'orientation du PCM pourrait donc être un paramètre divisant les types de scolioses, mais aussi être un facteur de risque de progression.

Toujours selon l'étude de Nault et al. (2014), un autre paramètre distinctif entre les SIA est celui de la cyphose. En effet, une hypocyphose était observée chez les scolioses progressives. De notre côté, la cyphose est aussi un paramètre qui distingue les classes, mais qui permet aussi de distinguer un même type de Lenke en sous-groupes. Finalement, encore selon Nault et al. (2014), la rotation apicale a aussi été un paramètre distinctif entre les deux scolioses, ce dernier augmentant avec la sévérité de la courbure (Villemure et al., 2001). De notre côté, la rotation apicale est un paramètre distinguant la scoliose thoracique de la thoraco-lombaire/lombaire et est corrélée avec la sévérité de la courbure thoracique. Ainsi, même si l'étude principalement citée ici comparait les scolioses progressives versus les non-progressives, tous les paramètres distinctifs étaient les mêmes que dans notre étude. Donc, une meilleure compréhension des mécanismes de déformation permet de développer des plans de traitement plus personnalisés et appropriés pour chaque patient et d'évaluer l'effet du traitement post-opératoire.

En résumé, l'utilisation de mesures morphologiques 3D dans la pratique clinique sur des scolioses idiopathiques de l'adolescence apporte des avantages significatifs. D'abord, une description plus précise de la déformation peut conduire à une planification du traitement plus efficace. Ensuite, une meilleure compréhension des mécanismes de déformation de la colonne vertébrale pourrait permettre le développement de traitements plus appropriés pour la correction de la scoliose, et une évaluation plus précise de l'effet produit par un traitement quelconque (Poncet et al., 2001).

5.6 Recherches futures

Concernant de projets futurs, plusieurs modifications peuvent être apportées au niveau des critères d'inclusion des sujets afin de voir l'impact de différents facteurs. Il pourrait être intéressant d'ajouter des sujets masculins à l'étude voire même de faire une étude qu'avec des sujets garçons. Ceci permettrait aux cliniciens de voir l'influence du genre sur les déformations scoliothiques. Aussi, on pourrait ajouter des sujets qui ont été traités avec un corset pour ainsi pouvoir comparer l'effet d'un type de traitement sur la morphologie 3D. Également, il pourrait être intéressant de comparer des sujets scoliothiques n'ayant pas la même sévérité de courbure. Cela permettrait de cibler le seuil où la morphologie 3D de la colonne vertébrale et du bassin commence à avoir un impact considérable sur les déformations scoliothiques.

Les repères sur le bassin qui ont été utilisés dans cette étude sont des paramètres bidimensionnels. Même si les données du bassin de cette étude ne sont que légèrement impliquées dans l'influence de la classification, on remarque, tout de même, qu'il est corrélé avec des déformations scoliothiques. Il pourrait être pertinent de prendre des repères tridimensionnels pelviens pour une future recherche. Ainsi, une étude comparative de la morphologie 2D du bassin et de celle en 3D permettrait aux cliniciens de mieux comprendre l'importance d'étudier la géométrie du bassin dans les trois plans anatomiques liée à la déformation du rachis. En comparant la morphologie du bassin en 2D et en 3D, de plus fortes corrélations quant aux déformations pelviennes liées à la déformation de la colonne vertébrale pourraient être observées.

Finalement, l'apport de la morphologie 3D de la colonne vertébrale et du bassin a été identifié sur les groupes de scoliothoses L1, L5 et L6. Il serait maintenant intéressant, pertinent et justifié de faire un travail similaire, mais sur tous les types de scoliothoses de Lenke, afin de voir l'impact de la morphologie 3D sur l'ensemble des déformations scoliothiques. Le même principe de la méthode pourrait être appliqué, mais en ajustant le nombre de classes à six plus ou moins deux. Ainsi, on pourrait apprécier les regroupements et sous-groupes possibles et avoir une idée plus éclairée de la morphologie 3D sur la pertinence clinique de l'ensemble des déformations scoliothiques.

Chapitre 6 : CONCLUSION

La scoliose idiopathique de l'adolescence est une déformation 3D de la colonne vertébrale (Labelle et al., 2011; Perdriolle et al., 2001; Stokes, 1994; Stokes et al., 1987) et du bassin. Ce dernier, amplement documenté concernant son impact sur les déformations scoliotiques, devrait être considéré comme une partie entière des déformations scoliotiques (Legaye et al., 1998; Pasha et al., 2014; Qiu et al., 2012; Vaz et al., 2002). Ce travail de maîtrise s'est intéressé à l'association d'une classification au moyen de paramètres morphologiques et géométriques de la colonne vertébrale et du bassin avec la classification clinique visuelle usuelle. Plus particulièrement, l'objectif général de l'étude était de tester l'hypothèse qu'une classification qui repose sur des paramètres morphologiques 3D de la colonne vertébrale et du bassin scoliotique au moyen de la logique floue s'apparente aux groupes thoraciques, thoraco-lombaires et lombaires décrits par Lenke et al. (2001).

Le premier objectif était de savoir si l'analyse morphologique 3D de la scoliose et du bassin correspondait à la classification visuelle à partir de radiographies planaires de la colonne vertébrale. La répartition de nos sujets n'a pas donné tout à fait les mêmes résultats que la classification clinique visuelle. En fait, les sujets thoraciques ne se mélangeaient en aucun cas avec les sujets thoraco-lombaires/lombaires, ce qui concorde avec la classification usuelle. Cependant, nos sujets L1 se séparaient en deux sous-groupes lors de la classification à deux classes. De plus, les sujets thoraco-lombaires/lombaires étaient à tout moment indissociables, ce qui nous amène à nos deux autres objectifs spécifiques concernant la répartition de nos sujets parmi les classes.

Pour le second objectif, nous voulions savoir si deux groupes de Lenke différents pouvaient se rassembler. Effectivement, les groupes de Lenke 5 et 6 se sont retrouvés à être inséparables l'un de l'autre lorsque des classifications étaient faites avec des données normalisées, peu importe le nombre de classes. Ce rassemblement indique qu'en dépit du segment analysé et de la sévérité de la courbure et qu'à partir des paramètres morphologiques 3D de la colonne vertébrale et du bassin, il n'est pas possible de dissocier les sujets thoraco-lombaires des sujets lombaires. Ainsi, sans distinction de la sévérité de la courbe pour des sujets

scoliotiques identifiés comme étant différents visuellement, la logique floue utilisant les paramètres morphologiques 3D permet d'avoir une classification donnant des informations claires en vue d'un éventuel traitement, justifiant ainsi l'utilité des paramètres morphologiques 3D. Ces résultats suggèrent que les méthodes de chirurgie de ces deux groupes de scolioses devraient être réévaluées afin que les chirurgiens orthopédistes tiennent compte de la morphologie 3D. Ainsi, la procédure chirurgicale pourrait être bien adaptée aux nouvelles informations concernant ces deux déformations scoliotiques.

Finalement, pour le troisième objectif, nous voulions savoir si parmi un même groupe de Lenke, nous allions obtenir des sous-groupes. Il s'est avéré qu'avec une classification à trois classes avec des données normalisées, les sujets L1 se divisaient en deux classes en fonction de la mesure de leur cyphose, de leur lordose et de leur orientation du plan de courbure maximale. Une classe était hypocyphosée, alors que l'autre était normo-cyphosée. Ces résultats concordent avec ce qu'on retrouve dans la littérature, mais viennent aussi clarifier davantage par les détails supplémentaires de la population. En effet, il ne s'agit pas uniquement de sujets thoraciques en général, mais bien de sujets thoraciques avec le modificateur lombaire A. Cela signifie que la morphologie 3D de la colonne vertébrale et du bassin a permis de trouver des nuances cliniquement pertinentes parmi le groupe de Lenke le plus répandu et le plus largement étudié. En effet, la procédure chirurgicale, ne devrait pas être la même pour deux sujets L1A distribués dans deux classes différentes, puisque l'un est hypocyphosé et l'autre normo-cyphosé.

En conclusion, les résultats de cette étude indiquent que l'apport de la morphologie 3D de la colonne vertébrale et du bassin aux déformations scoliotiques thoraciques (L1), thoraco-lombaires (L5) et lombaires (L6) apporte des informations cliniquement pertinentes. La logique floue qui permet d'obtenir des résultats plus nuancés (degrés d'appartenances) a aussi permis d'obtenir une classification qui se trouve à être plus détaillée et à avoir des informations supplémentaires qui ne se retrouvent pas nécessairement dans la littérature.

RÉFÉRENCES

- 123RF. La colonne vertébrale de la personne de dos et de côté avec disques intervertébraux marquée. Retrieved from http://fr.123rf.com/photo_11638367_la-colonne-vertebrale-de-la-personne-de-cote-et-le-dos-en-3d-avec-disques-intervertebraux-marquee.html
- Abdel-Aaziz, Y., & Karara, H. (1971). *Direct linear transformation from comparator coordinates into object space coordinates in close-range photogrammetry*. Paper presented at the Proceedings of the Symposium on Close-Range Photogrammetry. American Society of Photogrammetry, Falls Church, VA.
- Achiche, S. (2000). GÉNÉRATION AUTOMATIQUE DE BASES DE CONNAISSANCES FLOUES POUR LES SYSTÈMES D'AIDE À LA DÉCISION.
- Allard, P., Dansereau, J., Duhaime, M., & Geoffroy, G. (1984). Scoliosis assessment in Friedreich's ataxia by means of intrinsic parameters. *Canadian Journal of Neurological Sciences/Journal Canadien des Sciences Neurologiques*, 11(S4), 582-587.
- Allard, P., Nault, M.-L., Hinse, S., LeBlanc, R., & Labelle, H. (2001). Relationship between morphologic somatotypes and standing posture equilibrium. *Annals of Human Biology*, 28(6), 624-633.
- Almén, A. J., & Mattsson, S. (1996). Dose distribution at radiographic examination of the spine in pediatric radiology. *Spine*, 21(6), 750-756.
- Altaf, F., Gibson, A., Dannawi, Z., & Noordeen, H. (2013). Adolescent idiopathic scoliosis. *BMJ*, 346, f2508.
- AO Foundation. AO Surgery Reference. Retrieved from https://www2.aofoundation.org/wps/portal!/ut/p/a0/04_Sj9CPykssy0xPLMnMz0vMAfGjzOKN_A0M3D2DDbz9_UMMDRyDXQ3dw9wMDAx8jfULsh0VAdAsNSU!/?bo

[ne=Spine&segment=Deformity&soloState=lyteframe&contentUrl=srg/popup/additional_material/55/X190-LenkeClassification.jsp](http://www.spine.com/segment=Deformity&soloState=lyteframe&contentUrl=srg/popup/additional_material/55/X190-LenkeClassification.jsp)

- Asher, & Burton. (1999). A concept of idiopathic scoliosis deformities as imperfect torsion (s). *Clinical Orthopaedics and Related Research*, 364, 11-25.
- Asher, A. (2015). Cobb's Angle and Scoliosis. Retrieved from <http://backandneck.about.com/od/c/g/cobbsangle.htm>
- Atmaca, H., Inanmaz, M. E., Bal, E., Caliskan, I., & Kose, K. C. (2014). Axial plane analysis of Lenke 1A adolescent idiopathic scoliosis as an aid to identify curve characteristics. *The Spine Journal*, 14(10), 2425-2433.
- Aubin, C.-É., Dansereau, J., Petit, Y., Parent, F., De Guise, J., & Labelle, H. (1998). Three-dimensional measurement of wedged scoliotic vertebrae and intervertebral disks. *European Spine Journal*, 7(1), 59-65.
- Aubin, C. E., Lobeau, D., Labelle, H., Maquinghen-Godillon, A., Le Blanc, R., & Dansereau, J. (1999). Planes of maximum deformity in the scoliotic spine. *Studies in Health Technology and Informatics*, 45-48.
- Ball, G. H., & Hall, D. J. (1965). *ISODATA, an iterative method of multivariate analysis and pattern classification*. Paper presented at the IFIPS Congress.
- Begon, M., Scherrer, S.-A., Coillard, C., Rivard, C.-H., & Allard, P. (2015). Three-dimensional vertebral wedging and pelvic asymmetries in the early stages of adolescent idiopathic scoliosis. *The Spine Journal*, 15(3), 477-486.
- Bengtsson, G., Fällström, K., Jansson, B., & Nachemson, A. (1974). A psychological and psychiatric investigation of the adjustment of female scoliosis patients. *Acta Psychiatrica Scandinavica*, 50(1), 50-59.

- Bergoin, M., Gennari, J.-M., & Tallet, J.-M. (2011). Taking the shoulders and pelvis into account in the preoperative classification of idiopathic scoliosis in adolescents and young adults (a constructive critique of King's and Lenke's systems of classification). *European Spine Journal*, 20(10), 1780-1787.
- Bernard, J., Jemni, S., Schneider, M., Boussard, D., Saillard, V., Bard, R., Lecante, C., Barral, F., Berne, G., & Pourret, S. (2005). [Evaluation of the efficacy of a carbon brace ("Corset monocoque carbone respectant la respiration"[CMCR]) preserving lung capacity to treat idiopathic scoliosis in children and adolescents: a retrospective study of 115 patients]. Paper presented at the Annales de Réadaptation et de Médecine Physique: Revue Scientifique de la Société Française de Rééducation Fonctionnelle de Réadaptation et de Médecine Physique.
- Berthonnaud, E., Dimnet, J., Roussouly, P., & Labelle, H. (2005). Analysis of the sagittal balance of the spine and pelvis using shape and orientation parameters. *Journal of spinal disorders & techniques*, 18(1), 40-47.
- Birchall, D., Hughes, D., Gregson, B., & Williamson, B. (2005). Demonstration of vertebral and disc mechanical torsion in adolescent idiopathic scoliosis using three-dimensional MR imaging. *European Spine Journal*, 14(2), 123-129.
- Birchall, D., Hughes, D. G., Hindle, J., Robinson, L., & Williamson, J. B. (1997). Measurement of Vertebral Rotation in Adolescent Idiopathic Scoliosis Using Three-Dimensional Magnetic Resonance Imaging. *Spine*, 22(20), 2403-2407.
- Bonnet-Regnier. La colone vertébrale. Retrieved from <http://www.bonnet-regnier.web-kine.com/>
- Boulay, C., Tardieu, C., Hecquet, J., Benaim, C., Mouilleseaux, B., Marty, C., Prat-Pradal, D., Legaye, J., Duval-Beaupère, G., & Pélissier, J. (2006). Sagittal alignment of spine and

- pelvis regulated by pelvic incidence: standard values and prediction of lordosis. *European Spine Journal*, 15(4), 415-422.
- Bradford, D. S. (1988). Current Concepts of Treatment. *Clinical Orthopaedics and Related Research*, 229, 70-87.
- Brenner, D. J. (2002). Estimating cancer risks from pediatric CT: going from the qualitative to the quantitative. *Pediatric Radiology*, 32(4), 228-231.
- Brenner, D. J., & Hall, E. J. (2007). Computed tomography—an increasing source of radiation exposure. *New England Journal of Medicine*, 357(22), 2277-2284.
- Bunnell, W. P. (1986). The natural history of idiopathic scoliosis before skeletal maturity. *Spine*, 11(8), 773-776.
- Burwell, R., Cole, A., Cook, T., Grivas, T., Kiel, A., Moulton, A., Thirlwall, A., Upadhyay, S., Webb, J., & Wemyss-Holden, S. (1991). Pathogenesis of idiopathic scoliosis. The Nottingham concept. *Acta Orthopaedica Belgica*, 58, 33-58.
- Cambridge, W., & Drennan, J. C. (1987). Scoliosis associated with Duchenne muscular dystrophy. *Journal of Pediatric Orthopedics*, 7(4), 436-440.
- Carman, D., Browne, R., & Birch, J. (1990). Measurement of scoliosis and kyphosis radiographs. Intraobserver and interobserver variation. *Journal of Bone and Joint Surgery (American Volume)*, 72(3), 328-333.
- Carpineta, L., & Labelle, H. (2003). Evidence of three-dimensional variability in scoliotic curves. *Clinical Orthopaedics and Related Research*, 412, 139-148.
- Carriero, A., Zavatsky, A., Stebbins, J., Theologis, T., & Shefelbine, S. J. (2009). Correlation between lower limb bone morphology and gait characteristics in children with spastic diplegic cerebral palsy. *Journal of Pediatric Orthopaedics*, 29(1), 73-79.

- Charbonnier, C. (2009). Traitement orthopédique de la scoliose idiopathique de l'adolescence. *La scoliose idiopathique de l'enfant et de l'adulte*, 99, 129.
- Chen, J., Yang, C., Ran, B., Wang, Y., Wang, C., Zhu, X., Bai, Y., & Li, M. (2013). Correction of Lenke 5 adolescent idiopathic scoliosis using pedicle screw instrumentation: does implant density influence the correction? *Spine*, 38(15), E946-951. doi:10.1097/BRS.0b013e318297bfd4
- Chen, W., Le, L. H., & Lou, E. H. (2012). Ultrasound imaging of spinal vertebrae to study scoliosis.
- Chi, W.-M., Cheng, C.-W., Yeh, W.-C., Chuang, S.-C., Chang, T.-S., & Chen, J.-H. (2006). Vertebral axial rotation measurement method. *Computer Methods and Programs in Biomedicine*, 81(1), 8-17.
- ChiroPosture. (2005). Scoliose: Qu'est-ce que la scoliose?
- Clement, J. L., Geoffray, A., Yagoubi, F., Chau, E., Solla, F., Oborocianu, I., & Rampal, V. (2013). Relationship between thoracic hypokyphosis, lumbar lordosis and sagittal pelvic parameters in adolescent idiopathic scoliosis. *European Spine Journal*, 22(11), 2414-2420. doi:10.1007/s00586-013-2852-z
- Clements, D. H., Marks, M., Newton, P. O., Betz, R. R., Lenke, L., Shufflebarger, H., & Group, H. S. (2011). Did the Lenke classification change scoliosis treatment? *Spine*, 36(14), 1142-1145.
- Cobb, J. (1948). Outline for the study of scoliosis: instructional course lecture 5. Edwards. *Ann Arbor, MI*.
- Cochran, T., Irstam, L., & Nachemson, A. (1983). Long-term anatomic and functional changes in patients with adolescent idiopathic scoliosis treated by Harrington rod fusion. *Spine*, 8(6), 576-584.

- Cole, A., Burwell, R., & Jacobs, K. (1990). Hip rotation, knee rotation and femoral anteversion in healthy subjects and in children with adolescent idiopathic scoliosis: relation of hip rotation to lateral spinal curves. *Clinical Anatomy*, 3, 65.
- Coleman, R. R., Harrison, D. E., & Bernard, B. B. (2001). The effects of combined x-axis translations and y-axis rotations on projected lamina junction offset. *Journal of Manipulative and Physiological Therapeutics*, 24(8), 509-513. doi:10.1067/mmt.2001.118206
- Cotrel, Y., & Dubousset, J. (1983). [A new technic for segmental spinal osteosynthesis using the posterior approach]. *Revue de Chirurgie Orthopédique et Réparatrice de l'Appareil Moteur*, 70(6), 489-494.
- Courvoisier, A. (2012). *Recherche d'indicateurs cliniques tridimensionnels d'aggravation et de correction par orthèse des scolioses idiopathiques modérées*. Arts et Métiers ParisTech.
- Courvoisier, A., Drevelle, X., Dubousset, J., & Skalli, W. (2013). Transverse plane 3D analysis of mild scoliosis. *European Spine Journal*, 22(11), 2427-2432. doi:10.1007/s00586-013-2862-x
- Cruickshank, J., Koike, M., & Dickson, R. (1989). Curve patterns in idiopathic scoliosis. *Journal of Bone and Joint Surgery*, 259-262.
- Czarnecki, E., Mestdagh, P., Khorgami, B., & Chaffiotte, C. (Producer). (2007). Principaux repères biométriques et angulaires chez l'enfant. Retrieved from <http://pe.sfrnet.org/Data/ModuleConsultationPoster/pdf/2007/1/48d3b83c-5629-4d02-acd2-1f587bf62162.pdf>
- Da-Fonseca, A., & Mourer, B. (2013). *Analyse et classification 3D des scolioses idiopathiques adolescentes et infantiles*. (Maîtrise), Polytechnique de Montréal, Montréal, Québec.

- Dalal, A., Upasani, V. V., Bastrom, T. P., Yaszay, B., Shah, S. A., Shufflebarger, H. L., & Newton, P. O. (2011). Apical vertebral rotation in adolescent idiopathic scoliosis: comparison of uniplanar and polyaxial pedicle screws. *J Spinal Disord Tech*, 24(4), 251-257. doi:10.1097/BSD.0b013e3181ede4bc4
- Dalleau, G., Leroyer, P., Beaulieu, M., Verkindt, C., Rivard, C.-H., & Allard, P. (2012). Pelvis morphology, trunk posture and standing imbalance and their relations to the Cobb angle in moderate and severe untreated AIS. *PloS One*, 7(7), e36755.
- De Mauroy, J.-C. (1997). Radiologie du rachis. Retrieved from http://www.demauroy.net/files_pdf/radiologie-rachis.pdf
- De Mauroy, J.-C. (2011). EOS Revue de la Littérature.
- Deceuninck, J., Bernard, J.-C., & Berthonnaud, E. (2013). Three-dimensional reconstructions of Lenke 5C Curves. *Scoliosis*, 8(Suppl 2), O16.
- Delorme, S., Petit, Y., de Guise, J. A., Labelle, H., Aubin, C.-É., & Dansereau, J. (2003). Assessment of the 3-D reconstruction and high-resolution geometrical modeling of the human skeletal trunk from 2-D radiographic images. *Biomedical Engineering, IEEE Transactions on*, 50(8), 989-998.
- Descamps, H., Commare-Nordmann, M., Marty, C., Hecquet, J., & Duval-Beaupère, G. (1999). Modification of pelvic angle during the human growth. *Biom Hum Anthropol*, 17(3-4), 59-63.
- Diard, F., Chateil, J., Hauger, O., Moinard, M., & Ducou-Lepointe, H. (2002). [Imaging of childhood and adolescent scoliosis]. *Journal de Radiologie*, 83(9 Pt 2), 1117-1139; discussion 1141-1112.
- Dias da Rocha, I. (2016). Classification de King.

- Dolisi, G. (2001). Courbure de la colonne vertébrale. Retrieved from <http://www.biotope.net/Terminologie/C/cypho.htm>
- Donzelli, S., Poma, S., Balzarini, L., Borboni, A., Respizzi, S., Villafane, J. H., Zaina, F., & Negrini, S. (2015). State of the art of current 3-D scoliosis classifications: a systematic review from a clinical perspective. *Journal of Neuroengineering and Rehabilitation*, 12(1), 1.
- Dubousset, J. (1992). *Importance of the three-dimensional concept in the treatment of scoliotic deformities*. Paper presented at the International Symposium on 3D Scoliotic deformities joined with the VIIth International Symposium on Spinal Deformity and Surface Topography.
- Dubousset, J. (1998). [Idiopathic scoliosis. Definition--pathology--classification--etiology]. *Bulletin de l'Académie Nationale de Médecine*, 183(4), 699-704.
- Dubousset, J., Charpak, G., Dorion, I., Skalli, W., Lavaste, F., Deguise, J., Kalifa, G., & Ferey, S. (2005). [A new 2D and 3D imaging approach to musculoskeletal physiology and pathology with low-dose radiation and the standing position: the EOS system]. *Bulletin de l'Académie Nationale de Médecine*, 189(2), 287-297; discussion 297-300.
- Dubousset, J., Charpak, G., Skalli, W., de Guise, J., Kalifa, G., & Wicart, P. (2008). Modélisation vertébrale et squelettique par le système EOS. *Archives de Pédiatrie*, 15(5), 665-666.
- Dubousset, J., Charpak, G., Skalli, W., Kalifa, G., & Lazenec, J.-Y. (2007). Système EOS: la radiographie de la tête aux pieds face et profil simultanés à très basses doses de radiations: Un nouveau regard pour l'orthopédie. *Revue de Chirurgie Orthopédique et Réparatrice de l'Appareil Moteur*, 93(6), 141-143.

- Dubousset, J., & Cotrel, Y. (1991). Application technique of Cotrel-Dubousset instrumentation for scoliosis deformities. *Clinical Orthopaedics and Related Research*, 264, 103-110.
- Dubousset, J., Queneau, P., & Thillard, M. (1983). Experimental scoliosis induced by pineal and diencephalic lesions in young chickens: its relation with clinical findings. *Orthop Trans*, 7(7), 4.
- Dufour, D. (2012). *Classification par logique floue de la scoliose idiopathique de l'adolescent à l'aide de paramètres tridimensionnels*. Polytechnique de Montréal, Montréal, Québec.
- Duong, L., Cheriet, F., & Labelle, H. (2006). Three-dimensional classification of spinal deformities using fuzzy clustering. *Spine*, 31(8), 923-930.
- Duong, L., Mac-Thiong, J. M., Cheriet, F., & Labelle, H. (2009). Three-dimensional subclassification of Lenke type 1 scoliotic curves. *J Spinal Disord Tech*, 22(2), 135-143. doi:10.1097/BSD.0b013e31816845bc
- Durand, C. (2003). L'analyse factorielle et l'analyse de fidélité. *Notes de cours, manuscrit inédit*. Université de Montréal.
- Duval-Beaupere, G., Schmidt, C., & Cosson, P. (1992). A Barycentremetric study of the sagittal shape of spine and pelvis: the conditions required for an economic standing position. *Annals of Biomedical Engineering*, 20(4), 451-462.
- Eddine, T. A., Migaud, H., Chantelot, C., Cotten, A., Fontaine, C., & Duquennoy, A. (2001). Variations of pelvic anteversion in the lying and standing positions analysis of 24 control subjects and implications for CT measurement of position of a prosthetic cup. *Surgical and Radiologic Anatomy*, 23(2), 105-110.
- Edery, P., Margaritte-Jeannin, P., Biot, B., Labalme, A., Bernard, J.-C., Chastang, J., Kassai, B., Plais, M.-H., Moldovan, F., & Clerget-Darpoux, F. (2011). New disease gene

location and high genetic heterogeneity in idiopathic scoliosis. *European Journal of Human Genetics*, 19(8), 865-869.

EFMH, P. (2002). Scoliose. Retrieved from [https://www.studyblue.com/?closeForm=false - flashcard/view/3217062](https://www.studyblue.com/?closeForm=false-flashcard/view/3217062)

EOS imaging. (2010). EOS imaging. Retrieved from <http://www.eos-imaging.com/>

Frenet, F. (1847). Sur les courbes á doublette courbure. *Toulouse, France*.

Gauvin, C., Dansereau, J., Petit, Y., De Guise, J., & Labelle, H. (1997). [*Customized 3D radiographic reconstruction of the human pelvis*]. Paper presented at the Annales de Chirurgie.

Geck, M. J., Rinella, A., Hawthorne, D., Macagno, A., Koester, L., Sides, B., Bridwell, K., Lenke, L., & Shufflebarger, H. (2009). Comparison of surgical treatment in Lenke 5C adolescent idiopathic scoliosis: anterior dual rod versus posterior pedicle fixation surgery: a comparison of two practices. *Spine*, 34(18), 1942-1951.

Goldberg, C. J., Kaliszer, M., Moore, D. P., Fogarty, E. E., & Dowling, F. E. (2001). Surface topography, Cobb angles, and cosmetic change in scoliosis. *Spine*, 26(4), E55-E63.

Gorman, K. F., Julien, C., & Moreau, A. (2012). The genetic epidemiology of idiopathic scoliosis. *European Spine Journal*, 21(10), 1905-1919.

Gray, H. (1918). *Anatomy of the human body*: Lea & Febiger.

Harrington, P. R. (1962). Treatment of scoliosis. Correction and internal fixation by spine instrumentation. *Journal of Bone and Joint Surgery (American Volume)*, 44-a, 591-610.

Hotelling, H. (1933). Analysis of a complex of statistical variables into principal components. *Journal of Educational Psychology*, 24(6), 417.

Howard, D. (2011). What is Pelvic Girdle Pain? Retrieved from <http://www.valeosteopathy.com/>

Inconnu. (2012). Scoliose. Retrieved from <http://www.medischkennis.nl/2012/06/scoliose.html>

Janssen, M., Drevelle, X., Humbert, L., Skalli, W., & Castelein, R. M. (2009). *Differences in Male and Female Spino-pelvic Alignment in Asymptomatic Young Adults-A Three-Dimensional Analysis Using Upright Low-Dose Digital Biplanar X-Rays: Poster# 8.* Paper presented at the Spine Journal Meeting Abstracts.

Joliffe, I., & Morgan, B. (1992). Principal component analysis and exploratory factor analysis. *Statistical Methods in Medical Research, 1*(1), 69-95.

Journé, A., Sadaka, J., Bélicourt, C., & Sautet, A. (2012). New method for measuring acetabular component positioning with EOS imaging: feasibility study on dry bone. *International Orthopaedics, 36*(11), 2205-2209.

Kadoury, S., & Labelle, H. (2012). Classification of three-dimensional thoracic deformities in adolescent idiopathic scoliosis from a multivariate analysis. *European Spine Journal, 21*(1), 40-49. doi:10.1007/s00586-011-2004-2

Kadoury, S., Shen, J., & Parent, S. (2014). Global geometric torsion estimation in adolescent idiopathic scoliosis. *Medical and Biological Engineering and Computing, 52*(4), 309-319. doi:10.1007/s11517-013-1132-8

Khouri, N., Vialle, R., Mary, P., & Biot, B. (2004). Scoliose idiopathique en période de croissance. Indications et programmes thérapeutiques. *EMC-Rhumatologie-Orthopedie, 1*(1), 45-63.

King, H. A., Moe, J. H., Bradford, D. S., & Winter, R. B. (1983). The selection of fusion levels in thoracic idiopathic scoliosis. *The Journal of Bone & Joint Surgery, 65*(9), 1302-1313.

- Kohashi, Y., Oga, M., & Sugioka, Y. (1996). A new method using top views of the spine to predict the progression of curves in idiopathic scoliosis during growth. *Spine*, 21(2), 212-217.
- Koreska, J., Gibson, D. A., & Robertson, D. (1978). Three-dimensional analysis of spinal deformities. *Journal of the Engineering Mechanics Division*, 104(1), 239-253.
- Kotwicki, T. (2001). Sagittal and transversal plane deformity in thoracic scoliosis. *Studies in Health Technology and Informatics*, 91, 251-256.
- Labelle, H., Aubin, C.-E., Jackson, R., Lenke, L., Newton, P., & Parent, S. (2011). Seeing the spine in 3D: how will it change what we do? *Journal of Pediatric Orthopaedics*, 31, S37-S45.
- Lark, R. K., Yaszay, B., Bastrom, T. P., & Newton, P. O. (2013). Adding thoracic fusion levels in Lenke 5 curves: risks and benefits. *Spine*, 38(2), 195-200. doi:10.1097/BRS.0b013e3182634c85
- Lau, K. (2014). *Le manuel complet sur la scoliose et la chirurgie pour les patients: Un regard impartial en profondeur: qu'attendre avant et pendant l'opération de la scoliose: Prenez votre santé en main.*
- Le Blanc, R., Poitras, B., Rivard, C., & Kratzenberg, J. (1996). *Evaluation 3-D de la posture chez les adolescents normaux et scoliotiques.* Paper presented at the Annales de Chirurgie.
- Le Bras, A., Laporte, S., Mitton, D., de Guise, J. A., & Skalli, W. (2002). 3D detailed reconstruction of vertebrae with low dose digital stereoradiography. *Studies in Health Technology and Informatics*, 91, 286-290.
- LeBlanc, R., Labelle, H., Rivard, C.-H., & Poitras, B. (1997). Relation between adolescent idiopathic scoliosis and morphologic somatotypes. *Spine*, 22(21), 2532-2536.

- Legaye, J. (2013). The Sagittal Pelvic Thickness: A Determining Parameter for the Regulation of the Sagittal Spinopelvic Balance. *ISRN anatomy*, 2013.
- Legaye, J., & Duval-Beaupere, G. (2005). Sagittal plane alignment of the spine and gravity: a radiological and clinical evaluation. *Acta Orthopaedica Belgica*, 71(2), 213-220.
- Legaye, J., Duval-Beaupere, G., Hecquet, J., & Marty, C. (1998). Pelvic incidence: a fundamental pelvic parameter for three-dimensional regulation of spinal sagittal curves. *European Spine Journal*, 7(2), 99-103.
- Legaye, J., Hecquet, J., Marty, C., & Duval-Beaupere, G. (1993). Equilibre sagittal du rachis. Relations entre bassin et courbures rachidiennes sagittales en position debout. *Rachis*, 5(5), 215-226.
- Lenke, L. G., Betz, R. R., Bridwell, K. H., Clements, D. H., Harms, J., Lowe, T. G., & Shufflebarger, H. L. (1998). Intraobserver and Interobserver Reliability of the Classification of Thoracic Adolescent Idiopathic Scoliosis*†. *Journal of Bone and Joint Surgery (American Volume)*, 80(8), 1097-1106.
- Lenke, L. G., Betz, R. R., Clements, D., Merola, A., Haheer, T., Lowe, T. G., Newton, P. O., Bridwell, K. H., & Blanke, K. (2002). Curve prevalence of a new classification of operative adolescent idiopathic scoliosis: does classification correlate with treatment? *Spine*, 27(6), 604-611.
- Lenke, L. G., Betz, R. R., Harms, J., Bridwell, K. H., Clements, D. H., Lowe, T. G., & Blanke, K. (2001). Adolescent idiopathic scoliosis: a new classification to determine extent of spinal arthrodesis. *Journal of Bone and Joint Surgery (American Volume)*, 83-a(8), 1169-1181.

- Levy, A. R., Goldberg, M. S., Hanley, J. A., Mayo, N. E., & Poitras, B. (1994). Projecting the lifetime risk of cancer from exposure to diagnostic ionizing radiation for adolescent idiopathic scoliosis. *Health Physics*, 66(6), 621-633.
- Li, M., Ni, J., Fang, X., Liu, H., Zhu, X., He, S., Gu, S., & Wang, X. (2009). Comparison of selective anterior versus posterior screw instrumentation in Lenke5C adolescent idiopathic scoliosis. *Spine*, 34(11), 1162-1166.
- Lonstein, J. E., & Carlson, J. (1984). The prediction of curve progression in untreated idiopathic scoliosis during growth. *Journal of Bone and Joint Surgery (American Volume)*, 66(7), 1061-1071.
- Mac-Thiong, J.-M., Berthonnaud, É., Dimar, J. R., Betz, R. R., & Labelle, H. (2004). Sagittal alignment of the spine and pelvis during growth. *Spine*, 29(15), 1642-1647.
- Mac-Thiong, J.-M., Labelle, H., Charlebois, M., Huot, M.-P., & de Guise, J. A. (2003). Sagittal plane analysis of the spine and pelvis in adolescent idiopathic scoliosis according to the coronal curve type. *Spine*, 28(13), 1404-1409.
- Mac-Thiong, J.-M., Labelle, H., & de Guise, J. A. (2005). Comparison of sacropelvic morphology between normal adolescents and subjects with adolescent idiopathic scoliosis. *Studies in Health Technology and Informatics*, 123, 195-200.
- Machida, M., Dubousset, J., Imamura, Y., Iwaya, T., Yamada, T., Kimura, J., & Toriyama, S. (1994). Pathogenesis of idiopathic scoliosis: SEPs in chicken with experimentally induced scoliosis and in patients with idiopathic scoliosis. *Journal of Pediatric Orthopaedics*, 14(3), 329-335.
- Mahaudens, P., Thonnard, J.-L., & Detrembleur, C. (2005). Influence of structural pelvic disorders during standing and walking in adolescents with idiopathic scoliosis. *The Spine Journal*, 5(4), 427-433.

- Majdouline, Y., Aubin, C. E., & Labelle, H. (2006). Objectives for correction and related instrumentation strategies in scoliosis surgery for Lenke curve types 2, 3 and 5. *Studies in Health Technology and Informatics*, 123, 315-320.
- Masharawi, Y., Salame, K., Mirovsky, Y., Peleg, S., Dar, G., Steinberg, N., & HersHKovitz, I. (2008). Vertebral body shape variation in the thoracic and lumbar spine: characterization of its asymmetry and wedging. *Clinical Anatomy*, 21(1), 46-54.
- McKenna, C., Wade, R., Faria, R., Yang, H., Stirk, L., Gummerson, N., Sculpher, M., & Woolacott, N. (2012). EOS 2D/3D X-ray imaging system: a systematic review and economic evaluation.
- McNeice, G., Koreska, J., & Raso, J. (1975). Spatial description of the spine in scoliosis. *Advances in Bioengineering*, 76-86.
- Mitton, D., Deschenes, S., Laporte, S., Godbout, B., Bertrand, S., De Guise, J., & Skalli, W. (2006). 3D reconstruction of the pelvis from bi-planar radiography. *Computer methods in biomechanics and biomedical engineering*, 9(1), 1-5.
- Miyanji, F., Pawelek, J. B., Van Valin, S. E., Upasani, V. V., & Newton, P. O. (2008). Is the lumbar modifier useful in surgical decision making?: defining two distinct Lenke 1A curve patterns. *Spine*, 33(23), 2545-2551. doi:10.1097/BRS.0b013e3181891822
- Moore, K. L., & Dalley, A. F. (2001). *Anatomie médicale: aspects fondamentaux et applications cliniques*: De Boeck Supérieur.
- Morrison, D. G., Chan, A., Hill, D., Parent, E. C., & Lou, E. H. (2015). Correlation between Cobb angle, spinous process angle (SPA) and apical vertebrae rotation (AVR) on posteroanterior radiographs in adolescent idiopathic scoliosis (AIS). *European Spine Journal*, 24(2), 306-312.

- Morvan, Wybier, M., Mathieu, P., Vuillemin, V., & Guerini, H. (2008). Clichés simples du rachis: statique et relations entre rachis et bassin. *Journal de Radiologie*, *89*(5), 654-663.
- Morvan, G., Mathieu, P., Vuillemin, V., Guerini, H., Bossard, P., Zeitoun, F., & Wybier, M. (2011). Standardized way for imaging of the sagittal spinal balance. *European Spine Journal*, *20*(5), 602-608.
- Nault, M.-L., Mac-Thiong, J.-M., Roy-Beaudry, M., & Turgeon, I. (2014). Three-dimensional spinal morphology can differentiate between progressive and nonprogressive patients with adolescent idiopathic scoliosis at the initial presentation: a prospective study. *Spine*, *39*(10), E601.
- Negrini, S., Atanasio, S., Fusco, C., Zaina, F., & Negrini, A. (2008). 3-DEMO Classification of Scoliosis: A Useful Understanding of the 3^r Dimension of the Deformity. *Studies in Health Technology and Informatics*, *135*, 139.
- O'Malley, M. J., Abel, M. F., Damiano, D. L., & Vaughan, C. L. (1997). Fuzzy clustering of children with cerebral palsy based on temporal-distance gait parameters. *Rehabilitation Engineering, IEEE Transactions on*, *5*(4), 300-309.
- Parent, S., Newton, P., & Wenger, D. (2004). Adolescent idiopathic scoliosis: etiology, anatomy, natural history, and bracing. *Instructional Course Lectures*, *54*, 529-536.
- Pasha, S., Aubin, C.-E., Sangole, A. P., Labelle, H., Parent, S., & Mac-Thiong, J.-M. (2014). Three-dimensional spinopelvic relative alignment in adolescent idiopathic scoliosis. *Spine*, *39*(7), 564-570. doi:10.1097/brs.0000000000000193
- Pasha, S., Sangole, A. P., Aubin, C.-E., Parent, S., Mac-Thiong, J.-M., & Labelle, H. (2010). Characterizing pelvis dynamics in adolescent with idiopathic scoliosis. *Spine*, *35*(17), E820-E826.

- Pearson, K. (1901). LIII. On lines and planes of closest fit to systems of points in space. *The London, Edinburgh, and Dublin Philosophical Magazine and Journal of Science*, 2(11), 559-572.
- Perdriolle, R., Boffelli, N., & Ousset, M. (1979). *La scoliose: son étude tridimensionnelle*: Maloine.
- Perdriolle, R., Le Borgne, P., Dansereau, J., de Guise, J., & Labelle, H. (2001). Idiopathic scoliosis in three dimensions: a succession of two-dimensional deformities? *Spine*, 26(24), 2719-2726.
- Poncet, P., Dansereau, J., & Labelle, H. (2001). Geometric torsion in idiopathic scoliosis: three-dimensional analysis and proposal for a new classification. *Spine*, 26(20), 2235-2243.
- Ponseti, I. V., & Friedman, B. (1950). Prognosis in idiopathic scoliosis. *Journal of Bone and Joint Surgery (American Volume)*, 32(2), 381-395.
- Qiu, Qiu, X. S., Ma, W. W., Wang, B., Yu, Y., Zhu, Z. Z., Qian, B. P., Zhu, F., Sun, X., Ng, B. K., & Cheng, J. C. (2010). How well do radiological measurements correlate with cosmetic indices in adolescent idiopathic scoliosis with Lenke 5, 6 curve types? *Spine*, 35(18), E882-888.
- Qiu, Zhang, J. J., Yang, S. W., Lv, F., Wang, Z. W., Chiew, J., Ma, W. W., & Qiu, Y. (2012). Anatomical study of the pelvis in patients with adolescent idiopathic scoliosis. *Journal of Anatomy*, 220(2), 173-178.
- Rajnic, P., Pomero, V., Templier, A., Lavaste, F., & Illes, T. (2001). Computer-assisted assessment of spinal sagittal plane radiographs. *Journal of spinal disorders & techniques*, 14(2), 135-142.
- Rose, P. S., & Lenke, L. G. (2007). Classification of operative adolescent idiopathic scoliosis: treatment guidelines. *Orthopedic Clinics of North America*, 38(4), 521-529.

- Roussouly, P., Gollogly, S., Berthonnaud, E., & Dimnet, J. (2005). Classification of the normal variation in the sagittal alignment of the human lumbar spine and pelvis in the standing position. *Spine*, 30(3), 346-353.
- Sahlstrand, T., Petruson, B., & Örtengren, R. (1979). Vestibulospinal reflex activity in patients with adolescent idiopathic scoliosis: postural effects during caloric labyrinthine stimulation recorded by stabilometry. *Acta Orthopaedica Scandinavica*, 50(3), 275-281.
- Sanders, A. E., Baumann, R., Brown, H., Johnston, C. E., 2nd, Lenke, L. G., & Sink, E. (2003). Selective anterior fusion of thoracolumbar/lumbar curves in adolescents: when can the associated thoracic curve be left unfused? *Spine*, 28(7), 706-713; discussion 714. doi:10.1097/01.brs.0000051925.88443.85
- Sangole, A. P., Aubin, C.-E., Labelle, H., Stokes, A. F., Lenke, L. G., Jackson, R., & Newton, P. O. (2009). Three-dimensional classification of thoracic scoliotic curves. *Spine*, 34(1), 91-99.
- Sangole, A. P., Aubin, C. E., Labelle, H., Lenke, L. G., Jackson, R., Newton, P. O., & Stokes, I. A. (2010). The central hip vertical axis: a reference axis for the scoliosis research society three-dimensional classification of idiopathic scoliosis. *Spine*, 35(12), E530-E534.
- Scherrer, S.-A., Begon, M., Leardini, A., Coillard, C., Rivard, C.-H., & Allard, P. (2013). Three-dimensional vertebral wedging in mild and moderate adolescent idiopathic scoliosis. *PloS One*, 8(8), e71504.
- Schulthess, W. (1906). *Die Pathologie und Therapie des Rückgratsverkrümmungen* (Vol. 1). Germany, Jena: Joachimsthal.
- Scoliosis Research Society Terminology Committee, S. R. S. T. C. (1976). A glossary of scoliosis terms. *Spine*, 1, 57-58.

- Shindle, M., Khanna, A., Bhatnagar, R., & Sponseller, P. (2005). Adolescent idiopathic scoliosis: modern management guidelines. *Journal of Surgical Orthopaedic Advances*, 15(1), 43-52.
- Stagnara, P. (1985). *Les déformations du rachis: scolioses, cyphoses, lordoses*: Masson.
- Stokes, I. A. (1989). Axial rotation component of thoracic scoliosis. *Journal of Orthopaedic Research*, 7(5), 702-708.
- Stokes, I. A. (1994). Three-Dimensional Terminology of Spinal Deformity: A Report Presented to the Scoliosis Research Society by The Scoliosis Research Society Working Group on 3-D Terminology of Spinal Deformity. *Spine*, 19(2), 236-248.
- Stokes, I. A., & Aubin, C.-E. (2006). Biomechanics of scoliosis. *Encyclopedia of medical devices and instrumentation*, 6, 122-137.
- Stokes, I. A., Bigalow, L. C., & Moreland, M. S. (1986). Measurement of axial rotation of vertebrae in scoliosis. *Spine*, 11(3), 213-218.
- Stokes, I. A., Bigalow, L. C., & Moreland, M. S. (1987). Three-dimensional spinal curvature in idiopathic scoliosis. *Journal of Orthopaedic Research*, 5(1), 102-113.
- Stokes, I. A., Dansereau, J., & Moreland, M. S. (1989). Rib cage asymmetry in idiopathic scoliosis. *Journal of Orthopaedic Research*, 7(4), 599-606.
- Stokes, I. A., Sangole, A. P., & Aubin, C.-E. (2009). Classification of scoliosis deformity 3-d spinal shape by cluster analysis. *Spine*, 34(6), 584.
- Stylianides, G. A., Beaulieu, M., Dalleau, G., Rivard, C.-H., & Allard, P. (2012). Iliac crest orientation and geometry in able-bodied and non-treated adolescent idiopathic scoliosis girls with moderate and severe spinal deformity. *European Spine Journal*, 21(4), 725-732.

- Stylianides, G. A., Dalleau, G., Begon, M., Rivard, C.-H., & Allard, P. (2013). Pelvic morphology, body posture and standing balance characteristics of adolescent able-bodied and idiopathic scoliosis girls. *PloS One*, 8(7), e70205.
- Suzuki, S., Yamamuro, T., Shikata, J., Shimizu, K., & Iida, H. (1989). Ultrasound measurement of vertebral rotation in idiopathic scoliosis. *Journal of Bone & Joint Surgery, British Volume*, 71(2), 252-255.
- Tabachnick, B. G., Fidell, L. S., & Osterlind, S. J. (2001). Using multivariate statistics.
- Takahashi, S., Suzuki, N., Asazuma, T., Kono, K., Ono, T., & Toyama, Y. (2007). Factors of thoracic cage deformity that affect pulmonary function in adolescent idiopathic thoracic scoliosis. *Spine*, 32(1), 106-112.
- Tardieu, C., Barrau, A., Baylac, M., Boulay, C., Carlier, R., & Duval-Beaupere, G. (2002). Balance of the spine above the pelvis in humans: key-role of a new pelvic sagittal parameter, 'The Angle of Incidence'. A comparison with non-human great apes. *Folia Primatol*, 73, 163.
- Thong, W., Parent, S., Wu, J., Aubin, C. E., Labelle, H., & Kadoury, S. (2016). Three-dimensional morphology study of surgical adolescent idiopathic scoliosis patient from encoded geometric models. *European Spine Journal*. doi:10.1007/s00586-016-4426-3
- Thurstone, L. L. (1931). Multiple factor analysis. *Psychological Review*, 38(5), 406.
- Upasani, V. V., Tis, J., Bastrom, T., Pawelek, J., Marks, M., Lonner, B., Crawford, A., & Newton, P. O. (2007). Analysis of sagittal alignment in thoracic and thoracolumbar curves in adolescent idiopathic scoliosis: how do these two curve types differ? *Spine*, 32(12), 1355-1359. doi:10.1097/BRS.0b013e318059321d
- Vaz, G., Roussouly, P., Berthonnaud, E., & Dimnet, J. (2002). Sagittal morphology and equilibrium of pelvis and spine. *European Spine Journal*, 11(1), 80-87.

- Vialle, R., Levassor, N., Rillardon, L., Templier, A., Skalli, W., & Guigui, P. (2005). Radiographic analysis of the sagittal alignment and balance of the spine in asymptomatic subjects. *The Journal of Bone & Joint Surgery*, 87(2), 260-267.
- Villemure, I., Aubin, C., Grimard, G., Dansereau, J., & Labelle, H. (2001). Progression of vertebral and spinal three-dimensional deformities in adolescent idiopathic scoliosis: a longitudinal study. *Spine*, 26(20), 2244-2250.
- Vrtovec, T., Janssen, M. M., Likar, B., Castelein, R. M., Viergever, M. A., & Pernuš, F. (2012). A review of methods for evaluating the quantitative parameters of sagittal pelvic alignment. *The Spine Journal*, 12(5), 433-446.
- Wang, Y., Fei, Q., Qiu, G., Lee, C. I., Shen, J., Zhang, J., Zhao, H., Zhao, Y., Wang, H., & Yuan, S. (2008). Anterior spinal fusion versus posterior spinal fusion for moderate lumbar/thoracolumbar adolescent idiopathic scoliosis: a prospective study. *Spine*, 33(20), 2166-2172.
- Weinstein, S. L., Dolan, L. A., Cheng, J. C., Danielsson, A., & Morcuende, J. A. (2008). Adolescent idiopathic scoliosis. *The Lancet*, 371(9623), 1527-1537.
- Winter, R. B., & Pinto, W. C. (1986). Pelvic Obliquity: Its Causes and Its Treatment. *Spine*, 11(3), 225-234.
- Yang, X., Liu, L., Song, Y., Zhou, C., Zhou, Z., Wang, L., & Wang, L. (2015). Pre- and postoperative spinopelvic sagittal balance in adolescent patients with lenke type 5 idiopathic scoliosis. *Spine*, 40(2), 102-108. doi:10.1097/brs.0000000000000685
- Yazici, M., Acaroglu, E. R., Alanay, A., Deviren, V., Cila, A., & Surat, A. (2001). Measurement of vertebral rotation in standing versus supine position in adolescent idiopathic scoliosis. *Journal of Pediatric Orthopaedics*, 21(2), 252-256.

Yong, Q., Zhen, L., Zezhang, Z., Bangping, Q., Feng, Z., Tao, W., Jun, J., Xu, S., Xusheng, Q., & Weiwei, M. (2012). Comparison of sagittal spinopelvic alignment in Chinese adolescents with and without idiopathic thoracic scoliosis. *Spine*, 37(12), E714-E720.

Zadeh, L. A. (1965). Fuzzy sets. *Information and control*, 8(3), 338-353.

Zhu, F., Chu, W. C.-w., Sun, G., Zhu, Z.-z., Wang, W.-j., Cheng, J. C., & Qiu, Y. (2011). Rib length asymmetry in thoracic adolescent idiopathic scoliosis: is it primary or secondary? *European Spine Journal*, 20(2), 254-259.

ANNEXE A

Classification des Lenkes L1, L5 et L6 non-normalisés en 3 classes

L'ensemble des paramètres géométriques 3D de la colonne vertébrale et du bassin de la classification à trois classes des Lenke L1, L5 et L6 non-normalisés sont présentés aux Figures A1 à A4. Généralement, la distribution des Lenke parmi les classes est éparpillée et on ne retrouve pas de groupement de même Lenke. Pour cette raison, les classes ne sont pas identifiées à un groupe de Lenke particulier.

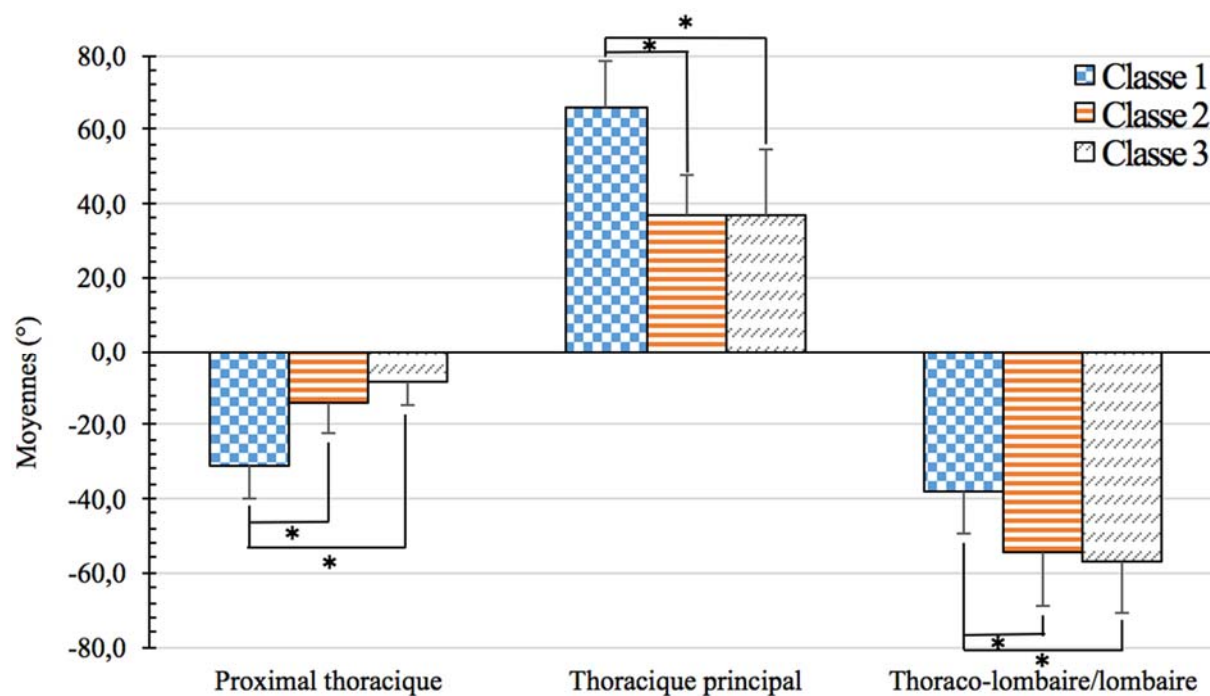


Figure A1 Angles de Cobb moyens de la classification des Lenke L1, L5 et L6 non-normalisés en trois classes en fonction des segments proximal thoracique, thoracique principal et thoraco-lombaire/lombaire de la colonne vertébrale.

* indique une différence de $p < 0,05$.

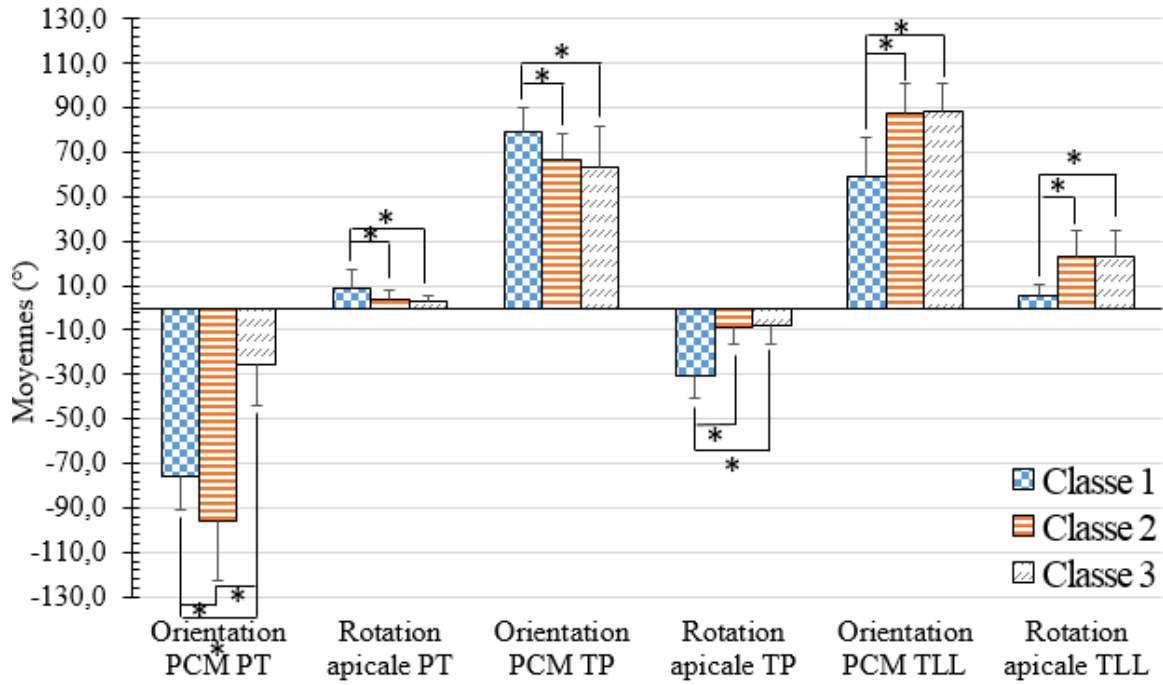


Figure A2 Orientation du plan de courbure maximal et rotation apicale moyennes de la classification des Lenke L1, L5 et L6 non-normalisés en trois classes en fonction des segments proximal thoracique, thoracique principal et thoraco-lombaire/lombaire de la colonne vertébrale.

* indique une différence de $p < 0,05$.

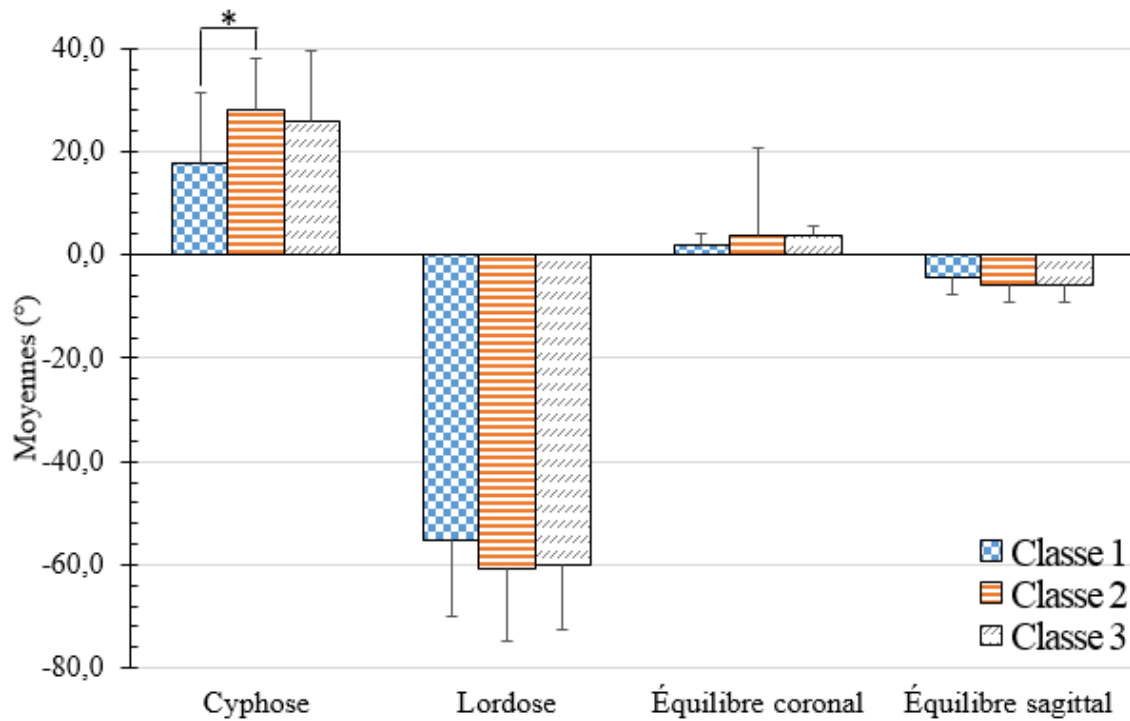


Figure A3 Cyphose, lordose, équilibre coronal et équilibre sagittal moyens de la classification des Lenke L1, L5 et L6 non-normalisés en trois classes.

* indique une différence de $p < 0,05$.

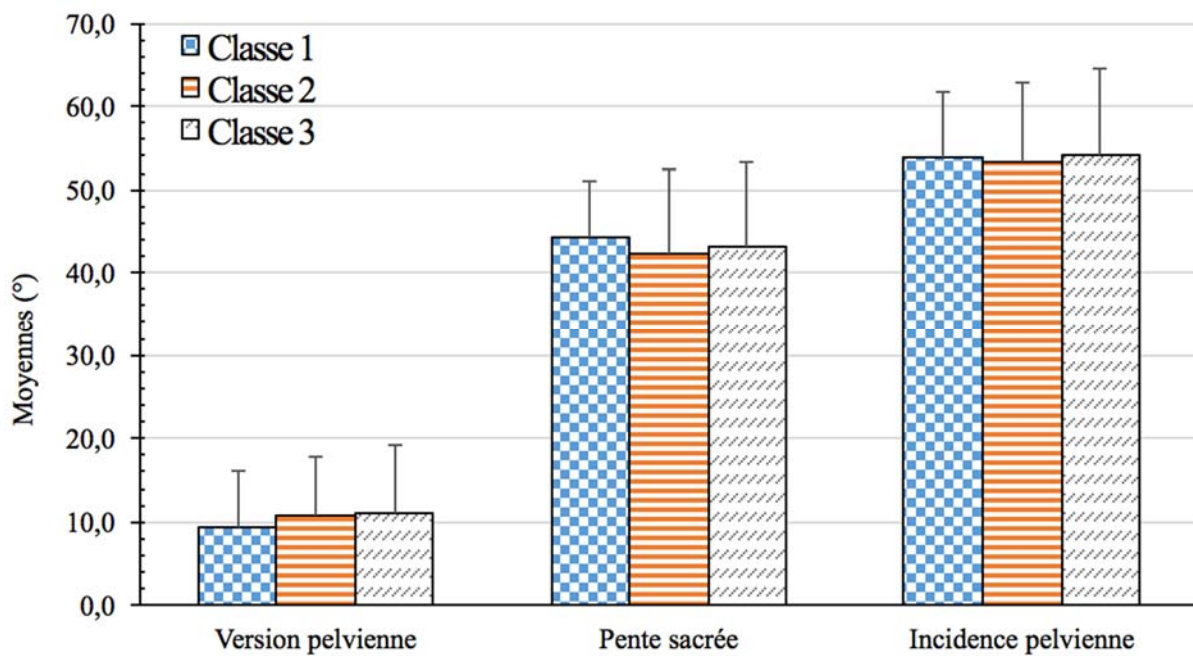


Figure A4 Version pelvienne, pente sacrée et incidence pelvienne moyenne de la classification des Lenke L1, L5 et L6 non-normalisés en trois classes.