

Université de Montréal

**Caractérisation d'une entité neurologique émergente au sein du cheptel
ovin québécois**

par

HÉLÈNE L. M. RUEL

Département des sciences cliniques

Faculté de médecine vétérinaire

Mémoire présenté à la Faculté de médecine vétérinaire

en vue de l'obtention du grade de

Maître ès Sciences (M. Sc)

en sciences vétérinaires option sciences cliniques

Avril 2016

© Hélène Ruel, 2016

RÉSUMÉ

Cette étude vise à caractériser le « crampage », une entité relativement nouvelle dans l'industrie ovine au Québec. Les signes cliniques se manifestent au pas, par une hyperflexion (hanche, grasset, jarret), d'un ou des deux membres pelviens. Cinq agneaux naturellement affectés et cinq agneaux appariés cliniquement normaux ont été soumis à des examens physique, neurologique et orthopédique, à des techniques d'imagerie avancée (tomodensitométrie, résonance magnétique), à des tests électrodiagnostiques (électromyogramme, vitesses de conduction nerveuse motrice et sensitive) puis à une nécropsie. Des hématologies, biochimies ainsi que des analyses du liquide céphalorachidien ont également été réalisées. Les résultats ont été comparés entre les groupes (affectés/cliniquement normaux). Il a été constaté à la tomodensitométrie que la surface du canal vertébral mesurée au niveau de la deuxième vertèbre lombaire était inférieure dans le groupe des agneaux affectés ($p=0.045$). Aucune répercussion n'a été constatée sur le segment de moelle épinière correspondant. La racine S2, quant à elle, était plus grêle dans le groupe des agneaux affectés ($p=0.01$). À l'issue de cette étude, une cause orthopédique, musculaire ou neurologique consécutive à une lésion structurale de la moelle épinière a été écartée. Il pourrait s'agir d'une atteinte sensitive de la racine S2 altérant la sensation dans le membre affecté, toutefois, une anomalie fonctionnelle cérébrale ou de la moelle épinière dans le renflement lombaire, est également à considérer. Sans anomalie musculaire, l'appellation « crampage » est inexacte. Nous proposons de la remplacer par des termes plus descriptifs comme « syndrome d'hyperflexion » ou « high stepping gait ».

Mots clés : Ovins ; Crampage ; Hyperflexion ; Radiculopathie ; Sensorineuropathie

ABSTRACT

This study aims to characterize "crampage" [cramping] a relatively new condition in the sheep industry in Quebec. This condition is easily recognized by the particular gait displayed by affected sheep, characterized by a hyperflexion (hip, stifle, hock) of one or both pelvic limbs while walking. Five naturally-affected and 5 clinically normal lambs, matched by age and weight, were subjected to physical, neurological and orthopedic examinations followed by advanced imaging (CT, MRI), and electrodiagnostic testing (electromyogram, motor and sensory nerve conduction velocities). Complete blood count, serum biochemistries and cerebrospinal fluid analysis were also performed. At the study's completion, the lambs were humanely euthanized and necropsied. The cross-sectional area of the vertebral canal on CT images, at the level of the second lumbar vertebra, was smaller in the affected group compared to clinically normal lambs ($p = 0.045$). No associated change was observed in the corresponding spinal cord segment. In addition, the S2 nerve root was narrower in the affected group ($p = 0.01$). This study excludes a musculoskeletal origin for this problem. A spinal cord lesion was also excluded as an etiology for this condition. A sensory impairment of the S2 nerve root, altering the sensation of the affected limb, may serve as the underlying cause. A cerebral or a functional abnormality in the lumbar intumescence could also be considered. Without an obvious muscular abnormality, the lay term "crampage" is inaccurate. We propose more descriptive terminology, such as "hyperflexion syndrome" or "high stepping gait".

Keywords: Ovine ; Cramping ; Hyperflexion ; Radiculopathy ; Sensoryneuropathy

TABLE DES MATIÈRES

| | |
|---|-------------|
| RÉSUMÉ | I |
| ABSTRACT | II |
| TABLE DES MATIÈRES | III |
| LISTE DES TABLEAUX | VI |
| LISTE DES FIGURES | VII |
| LISTE DES ABBRÉVIATIONS | VIII |
| DÉDICACE | IX |
| REMERCIEMENTS | X |
| INTRODUCTION | 1 |
| I. DESCRIPTION DU « CRAMPAGE » | 1 |
| II. DES ORIGINES AU DÉBUT DES INVESTIGATIONS | 2 |
| III. PRÉAMBULE | 3 |
| REVUE DE LA LITTÉRATURE | 4 |
| I. LES DÉSORDRES DU MOUVEMENT ENTRAÎNANT DES SIGNES CLINIQUES SIMILAIRES AUX MOUTONS AFFECTÉS DE L'ÉTUDE. | 4 |
| I.1. Les désordres du mouvement en médecine humaine | 4 |
| I.2. Les désordres du mouvement en médecine vétérinaire | 6 |
| II. LES ATTEINTES DU SYSTÈME NEUROMUSCULAIRE ENTRAÎNANT DES SIGNES CLINIQUES SIMILAIRES AUX MOUTONS AFFECTÉS DE L'ÉTUDE. | 11 |
| II.1. Les atteintes du système neuromusculaire en médecine humaine | 11 |
| II.2. Les atteintes du système neuromusculaire en médecine vétérinaire | 12 |
| III. OUTILS DIAGNOSTIQUES UTILES POUR INVESTIGUER CETTE PROBLÉMATIQUE | 14 |
| III.1. Tomodensitométrie | 14 |
| III.2. Imagerie par Résonance Magnétique (IRM) | 14 |
| III.3 Analyse du liquide céphalorachidien | 15 |
| III.4. Électrodiagnostic | 16 |
| III.5. Nécropsie | 18 |
| HYPOTHÈSES ET OBJECTIFS DE L'ÉTUDE | 20 |
| I. HYPOTHÈSES DE L'ÉTUDE | 20 |
| II. OBJECTIFS GÉNÉRAUX DE L'ÉTUDE | 20 |
| MATÉRIEL ET MÉTHODES | 21 |
| I. POPULATION ÉTUDIÉE | 21 |
| I.1. Animaux | 21 |
| I.2. Agneaux pilotes | 23 |
| II. PROTOCOLE EXPÉRIMENTAL | 23 |
| II.1. Hébergement | 23 |
| II.2. Échantillons sanguins et urinaires | 24 |
| II.3. Phases de l'étude | 24 |
| II.4. Anesthésie | 25 |
| II.5. Tomodensitométrie | 26 |
| II.6. Imagerie par résonance magnétique | 27 |
| II.7. Études électrodiagnostiques | 28 |
| II.8. Analyse du liquide céphalorachidien (LCR) | 35 |
| II.9. Nécropsie | 36 |
| II.10. Statistiques | 37 |

| | |
|---|---------------|
| RÉSULTATS..... | 38 |
| I. POPULATION..... | 38 |
| II. EXAMENS MÉDICAUX À L'ADMISSION..... | 40 |
| II.1. Examens physiques..... | 40 |
| II.2. Examens orthopédiques..... | 41 |
| II.3. Examens neurologiques..... | 41 |
| II.4. Évolution de la démarche des agneaux en cours de projet..... | 41 |
| II.5. Paramètres sanguins et urologiques..... | 45 |
| III. IMAGERIE MÉDICALE..... | 47 |
| III.1. Tomodensitométrie..... | 47 |
| III.2. Résonance magnétique..... | 49 |
| IV. ÉLECTRODIAGNOSTIC..... | 52 |
| IV.1. Électromyogrammes..... | 52 |
| IV.2. Conductions nerveuses..... | 53 |
| V. ANALYSE DU LIQUIDE CÉPHALORACHIDIEN..... | 57 |
| VI. NÉCROPSIE..... | 59 |
| VI.1. Examen macroscopique..... | 59 |
| VI.2. Examen microscopique..... | 59 |
| DISCUSSION..... | 62 |
| CONCLUSION..... | 75 |
| BIBLIOGRAPHIE..... | 76 |
| ANNEXES..... | XI |
| ANNEXE I..... | XII |
| Identification des agneaux du projet..... | XII |
| Tableau récapitulatif des âges et poids individuels..... | XII |
| Âges et poids classés par statuts et sexes..... | XII |
| ANNEXE II..... | XIII |
| Données individuelles des examens physiques..... | XIII |
| ANNEXE III..... | XIV |
| Résultats individuels des hématologies..... | XIV |
| ANNEXE IV..... | XV |
| Résultats individuels des biochimies..... | XV |
| ANNEXE V..... | XVI |
| Résultats individuels des urologies..... | XVI |
| ANNEXE VI..... | XVII |
| Tomodensitométrie - Résultats individuels pour les mesures effectuées..... | XVII |
| ANNEXE VII..... | XVIII |
| Tomodensitométrie - Mouton A1 - #49991..... | XVIII |
| Tomodensitométrie - Mouton C1 - #49992..... | XIX |
| Tomodensitométrie - Mouton A2 - #50553..... | XX |
| Tomodensitométrie - Mouton C2 - #50554..... | XXI |
| Tomodensitométrie - Mouton C3 - #54358..... | XXII |
| Tomodensitométrie - Mouton A3 - #54359..... | XXIII |
| Tomodensitométrie - Mouton A4 - #55373..... | XXIV |
| Tomodensitométrie - Mouton C4 - #55374..... | XXV |
| Tomodensitométrie - Mouton C5 - #55510..... | XXVI |
| Tomodensitométrie - Mouton A5 - #55511..... | XXVII |
| ANNEXE VIII..... | XXVIII |
| Résonance magnétique – Protocole d’acquisition des images & Recommandations techniques..... | XXVIII |
| ANNEXE IX..... | XXXIII |
| IRM de la colonne vertébrale – Mouton A1..... | XXXIII |
| IRM de la colonne vertébrale – Mouton C1..... | XXXIV |

| | |
|---|---------------|
| IRM de la colonne vertébrale – Mouton A2..... | XXXV |
| IRM de la colonne vertébrale – Mouton C2..... | XXXVI |
| IRM de la colonne vertébrale – Mouton C3..... | XXXVII |
| IRM de la colonne vertébrale – Mouton A3..... | XXXVIII |
| IRM de la colonne vertébrale – Mouton A4..... | XXXIX |
| IRM de la colonne vertébrale – Mouton C4..... | XL |
| IRM de la colonne vertébrale – Mouton C5..... | XLI |
| IRM de la colonne vertébrale – Mouton A5..... | XLII |
| ANNEXE X..... | XLIII |
| Résonance magnétique - Mesures d'aires de la moelle épinière et du canal vertébral | XLIII |
| ANNEXE XI..... | XLIV |
| Électrodiagnostic (VCNM) - Ensemble des données individuelles (n. ulnaire) | XLIV |
| ANNEXE XII..... | XLV |
| Électrodiagnostic - Conduction nerveuse motrice : courbes obtenues pour le nerf ulnaire | XLV |
| ANNEXE XIII..... | XLVII |
| Électrodiagnostic (VCNM) - Ensemble des données individuelles (n. radial)..... | XLVII |
| ANNEXE XIV..... | XLVIII |
| Électrodiagnostic - Conduction nerveuse motrice : courbes obtenues pour le nerf radial..... | XLVIII |
| ANNEXE XV..... | LI |
| Électrodiagnostic (VCNM) - Ensemble des données individuelles (n. péronier)..... | LI |
| ANNEXE XVI..... | LII |
| Électrodiagnostic - Conduction nerveuse motrice : courbes obtenues pour le nerf péronier..... | LII |
| ANNEXE XVII..... | LV |
| Électrodiagnostic (VCNM) - Ensemble des données individuelles (n. tibial)..... | LV |
| ANNEXE XVIII..... | LVI |
| Électrodiagnostic - Conduction nerveuse motrice : courbes obtenues pour le nerf tibial | LVI |
| ANNEXE XIX..... | LIX |
| Électrodiagnostic (VCNS) - Ensemble des données individuelles (n. radial) | LIX |
| ANNEXE XX..... | LX |
| Électrodiagnostic - Conduction nerveuse sensitive : courbes obtenues pour le nerf radial..... | LX |
| ANNEXE XXI..... | LXI |
| Électrodiagnostic (VCNS) - Ensemble des données individuelles (n. péronier) | LXI |
| ANNEXE XXII..... | LXII |
| Électrodiagnostic - Conduction nerveuse sensitive : courbes obtenues pour le nerf péronier..... | LXII |
| ANNEXE XXIII..... | LXV |
| Électrodiagnostic (VCNS) - Ensemble des données individuelles (n. tibial)..... | LXV |
| ANNEXE XXIV..... | LXVI |
| Électrodiagnostic - Conduction nerveuse sensitive : courbes obtenues pour le nerf tibial | LXVI |
| ANNEXE XXV..... | LXIX |
| Rapports de nécropsie | LXIX |

LISTE DES TABLEAUX

| | | |
|---------------|--|---------------------------|
| Tableau I | Classifications des désordres du mouvement en médecine humaine. | p. 4 |
| Tableau II | Population affectée dans les cas rapportés de dyskinésies canines. | p. 7 |
| Tableau III | Interprétation du liquide céphalorachidien chez le mouton | p. 16 |
| Tableau IV | Activités électriques musculaires anormales et leur interprétation. | p. 17 |
| Tableau V | Durée de la période d'observation des agneaux des différentes cohortes durant le projet. | p. 22 |
| Tableau VI | Sites de stimulation pour mesurer la vitesse de conduction nerveuse motrice | p. 30 |
| Tableau VII | Sites de stimulation pour mesurer la vitesse de conduction nerveuse sensitive | p. 33 |
| Tableau VIII | Caractéristiques des animaux inclus dans l'étude | p. 38 |
| Tableau IX | Moyennes et écarts types des poids et âges en fonction des groupes | p. 39 |
| Tableau X | Fréquence des signes cliniques présentés par les agneaux affectés, avant et après l'anesthésie de la phase I. | p. 42 |
| Tableau XI | <ul style="list-style-type: none"> a) Moyennes et écarts types (entre parenthèses) des paramètres hématologiques des groupes affectés et contrôles b) Moyennes et écarts types (entre parenthèses) des paramètres biochimiques des groupes affectés et contrôles | <p>p. 45</p> <p>p. 46</p> |
| Tableau XII | Moyenne et écarts types (entre parenthèses) des données sur la conformation des agneaux affectés et des animaux cliniquement normaux inclus dans l'étude tomodensitométrie. | p. 47 |
| Tableau XIII | Mesures de surfaces de la moelle épinière et du canal vertébral en région thoraciques et lombaires, effectuées sur les images acquises par résonance magnétique. | p. 52 |
| Tableau XIV | Coefficient de corrélation intra-individu calculé pour chacun des marqueurs positionnés manuellement pour les courbes de conduction motrice. | p. 54 |
| Tableau XV | Vitesses de conduction nerveuse motrice en (msec ⁻¹). | p. 55 |
| Tableau XVI | Coefficient de corrélation intra-individu calculé pour chacun des marqueurs positionnés manuellement pour les courbes de conduction sensitive. | p. 56 |
| Tableau XVII | Vitesses de conduction nerveuse sensitive en (msec ⁻¹). | p. 57 |
| Tableau XVIII | Analyses du liquide céphalorachidien prélevé dans la citerne atlanto-occipitale. | p. 58 |
| Tableau XIX | Appréciation quantitative du matériel myxoïde/lâche sous-périneural observé dans les racines examinées à la nécropsie. | p. 60 |

LISTE DES FIGURES

| | | |
|-----------|---|-------|
| Figure 1 | Amplificateur à 2 canaux Sierra Wave II. | p. 28 |
| Figure 2 | Sites évalués lors de l'électromyogramme. | p. 29 |
| Figure 3 | Montage pour mesurer la vitesse de conduction nerveuse motrice. (Exemple du nerf sciatique ; branche péronière ; stimulation distale) | p. 31 |
| Figure 4 | Tracé obtenu après stimulation motrice de la branche péronière. | p. 32 |
| Figure 5 | Montage pour mesurer la vitesse de conduction nerveuse sensitive. (Exemple du nerf radial) | p. 34 |
| Figure 6 | Répartition des âges des agneaux dans les groupes (affectés ou cliniquement normaux), lors de leur inclusion dans l'étude. | p. 39 |
| Figure 7 | Répartition des poids des agneaux dans les groupes (affectés ou cliniquement normaux), lors de leur inclusion dans l'étude. | p. 40 |
| Figure 8 | Posture « campée du derrière ». (Exemple de l'agneau A5 sur la photographie) | p. 42 |
| Figure 9 | Agneau A1 après sa première anesthésie. | p. 43 |
| Figure 10 | Superposition des 5 courbes obtenues après stimulation proximale du nerf tibial. (Exemple de l'agneau A3) | p. 53 |
| Figure 11 | Superposition des courbes obtenues par stimulation proximale du nerf radial. (Exemple de l'agneau A5) | p. 54 |
| Figure 12 | Corps de Renault (Figure de gauche) : HPES 100X ; (Figure de droite) : Alcian Blue 100X | p. 60 |

LISTE DES ABBRÉVIATIONS

| | |
|---------------|--|
| Abs | Axe des abscisses |
| CEPOQ | Centre d'Expertise en Production Ovine du Québec |
| CHUV | Centre Hospitalier Universitaire Vétérinaire |
| CPG | Central Generator Pattern |
| DKP | Dyskinésie Kinésigénique Paroxystique |
| EMG | Électromyogramme |
| FHF | Forward Hyper Flexion (sous-type de Shivering) |
| FIESTA | Fast Imaging Employing Steady-state Acquisition |
| FMV | Faculté de Médecine Vétérinaire |
| IRM | Imagerie par résonance magnétique |
| L | Vertèbre lombaire |
| LCR | Liquide Céphalo-Rachidien |
| m. | Muscle |
| n. | Nerf |
| Ord | Axe des ordonnées |
| PAUM | Potentiels d'Action des Unités Motrices |
| S | Vertèbre sacrée |
| VCN | Vitesse de Conduction Nerveuse |
| VCNM | Vitesse de Conduction Nerveuse Motrice |
| VCNS | Vitesse de Conduction Nerveuse Sensorielle |

DÉDICACE

À vous qui m'avez épaulée.

À toi qui ouvres ce mémoire et t'apprêtes à vivre cette aventure.

REMERCIEMENTS

Je remercie mes directeurs de recherche, Dre Parent et Dr Fecteau, ainsi que les membres de mon Comité Conseil et du Jury pour le temps qu'ils m'ont consacré. Merci également à tous les intervenants et aux personnes qui se sont intéressées à ce projet.

Cette étude a été rendue possible grâce à une collaboration avec le Centre d'Expertise en Production Ovine du Québec (CEPOQ) et la Société des Éleveurs de Moutons de Race Pure du Québec (SÉMRPQ). Cette recherche a reçu le financement du Conseil pour le Développement de l'Agriculture du Québec (CDAQ) et du Programme Canadien d'Adaptation Agricole (PCAA).



INTRODUCTION

I. DESCRIPTION DU « CRAMPAGE »

Le « crampage » est une problématique relativement nouvelle dans l'industrie ovine au Québec qui doit son nom à la démarche singulière des moutons affectés. Entre 2009 et 2010, quatre moutons suspectés de « crampage » ont été présentés de façon sporadique à la Faculté de Médecine Vétérinaire (FMV) par des professionnels de l'industrie ovine, pour investiguer l'étiologie du problème. Un patron de marche similaire a été noté chez trois d'entre eux. Celui-ci ne correspondait à aucune démarche neurologique ou forme d'ataxie connue. Le dernier cas présentait une ataxie proprioceptive des membres pelviens qui pouvait être attribuée à une lésion de la moelle épinière entre les renflements thoracique et lombaire. Cette disparité dans la reconnaissance des signes cliniques démontrait la nécessité de définir les caractéristiques du syndrome pour que le personnel de l'industrie ovine, aussi bien que les médecins vétérinaires, reconnaissent une entité cohérente sous la même appellation.

Une étude descriptive préliminaire de ces moutons a permis de définir la démarche des individus cliniquement affectés comme étant une hyperflexion des articulations d'un ou des deux membres pelviens impliquant les hanches, les grassets et les jarrets. Lors de la phase d'appui, les onglons du mouton tombaient lourdement sur le sol, à la hauteur du membre controlatéral ou très peu en avant de celui-ci. L'anomalie était particulièrement évidente lorsque les animaux marchaient lentement ou lors de la mise en mouvement suite à une position stationnaire. La succession des appuis au sol était classique pour l'allure du pas chez le mouton, chaque pied étant déposé l'un après l'autre. Cette hyperflexion typique pouvait être notée uni- ou bilatéralement. Par ailleurs, de l'incoordination ou de l'ataxie n'a jamais été observée sur les trois premiers animaux étudiés. Une composante de faiblesse n'était cependant pas exclue.

La singularité de cette démarche, jusqu'à maintenant non rapportée dans la littérature, et la difficulté à déterminer la localisation de la lésion, justifiait de s'intéresser à cette condition.

La piste d'une intoxication par le fourrage ou la moulée a été rapidement écartée puisque la distribution des animaux affectés n'était pas homogène dans les groupes soumis au même régime. D'autre part, il est peu probable qu'un contaminant soit présent dans l'alimentation commerciale sur plusieurs années et sur des territoires différents pour expliquer les cas sporadiques rencontrés dans les bergeries du Québec. Pour en être certains, en marge de ce projet, l'alimentation commerciale des animaux du CEPOQ a néanmoins été testée et aucune toxine n'a été trouvée. Les apports vitaminiques étaient également jugés suffisants.

II. DES ORIGINES AU DÉBUT DES INVESTIGATIONS

Cette anomalie de la démarche a été rapportée pour la première fois en avril 2006 dans le bulletin de la Fédération des Producteurs d'Agneaux et Moutons du Québec. Dans un bref encadré, le Centre d'Expertise en Production Ovine du Québec (CEPOQ) alertait les producteurs de l'émergence de ce qu'ils appelaient « un nouveau défaut de pied ou de membre ». Les moutons atteints étaient reconnaissables par la façon saccadée et irrégulière de soulever leurs membres pelviens et la rapidité de ce mouvement était évoquée par l'image d'un élastique tendu pour rappeler le jarret en flexion forcée. Dans certains cas, « le membre semblait bloqué et l'animal devait l'agiter pour le dégager et poursuivre son déplacement » (Ovin Québec, Avril, 2006), à l'instar d'une crampe, donnant naissance à l'expression « moutons crampés », puis au terme de « crampage » pour référer à cette nouvelle entité. La locution anglaise « spring leg » apparaît 4 ans plus tard et est utilisée comme synonyme du mot « crampage » (Ovin Québec, automne, 2010).

Le CEPOQ a connu un nombre croissant d'individus affectés au sein de son troupeau reflétant une tendance que connaissaient aussi les éleveurs sur le terrain. Il semblait donc que l'incidence de cette affection augmentait au fil des années, non seulement dans le cheptel des reproducteurs, mais également dans toutes les strates de la production ovine. Bien que l'incidence réelle au Québec demeurait inconnue, l'industrie ovine s'est rapidement intéressée à cette condition qui risquait de diminuer la longévité et les performances reproductrices des béliers en les rendant difficilement ambulatoires (Ovin Québec, avril, 2006).

L'augmentation du nombre d'individus affectés au sein d'un troupeau fermé (i.e. sans apport de génétique extérieure) comme celui du CEPOQ et parmi les bergeries de races pures du Québec (dans la race Dorset plus particulièrement) a soulevé l'idée que la transmission de cette condition puisse être génétique.

III. PRÉAMBULE

Au cours de l'année 2009, trois béliers affectés, présentés au Centre Hospitalier Universitaire Vétérinaire, ont été soumis à des examens physiques, orthopédiques et neurologiques lesquels se sont avérés normaux à l'exception de la démarche décrite précédemment. Puisqu'aucune douleur ou autre anomalie n'a été mise en évidence à la palpation des os et des articulations, une condition orthopédique semblait moins probable.

Basé sur l'observation au CHUV des 3 sujets atteints du CEPOQ, il semblait que le nom de « crampage » donné à cette condition était inapproprié puisque nous n'observions alors pas de contractions musculaires soutenues et douloureuses, définissant une crampe musculaire (Shelton G., 2004).

Une hypothèse neurologique a alors été proposée. Une lésion de la matière blanche de la moelle épinière était moins probable considérant l'absence d'ataxie : les moutons observés ne commettaient aucune erreur sur les arrêts et lors de changements de direction brusques. L'hypothèse était alors que la lésion était localisée dans l'arc réflexe impliquant le renflement lombo-sacré ou dans les générateurs centraux des patrons de la démarche contenus dans la moelle épinière.

En neurologie, les signes cliniques permettent dans la majorité des cas de localiser la lésion ou à tout le moins, de suspecter l'atteinte de l'un ou l'autre des systèmes : central ou périphérique. Or, pour l'entité à laquelle nous nous intéressons, il nous était impossible de répondre à cette question fondamentale.

REVUE DE LA LITTÉRATURE

La revue de littérature ci-dessous recense les écrits concernant les maladies ou syndromes pouvant entraîner des signes cliniques ressemblants à ceux présentés par les moutons de l'étude.

I. LES DÉSDORDRES DU MOUVEMENT ENTRAÎNANT DES SIGNES CLINIQUES SIMILAIRES AUX MOUTONS AFFECTÉS DE L'ÉTUDE.

Les désordres du mouvement sont définis par « une contraction épisodique soudaine et involontaire d'un groupe de muscles squelettiques chez un patient conscient ayant un état mental normal » (de Lahunta A., 2014).

I.1. Les désordres du mouvement en médecine humaine

En médecine humaine, les désordres du mouvement sont divisés en 2 catégories selon qu'ils se traduisent cliniquement par de la rigidité (syndromes rigides-akinésiques) ou par un mouvement excessif (hyperkinésie) (Donaldson I., 2012).

Il existe 4 types de mouvements incontrôlables hyperkinésiques (Tableau I). Selon la fréquence à laquelle ces événements surviennent, ils peuvent être plus précisément qualifiés de continus, épisodiques ou paroxystiques. Ces derniers peuvent être spontanés ou induits par un mouvement (kinésigénique), ou par l'excitation (Donaldson I., 1996).

Tableau I. Classifications des désordres du mouvement en médecine humaine.

- **Syndromes rigides-akinésiques**
 - **Syndromes hyperkinésiques**
 - **Dystonie** _ contractions musculaires soutenues et involontaires
 - **Athétose** _ lents mouvements de contorsion
 - **Chorée** _ mouvements saccadés, arythmiques
 - **Ballisme** _ mouvements des membres de grande amplitude, rapides et désordonnés
-

En suivant cette nomenclature, les mouvements observés chez les moutons étudiés correspondent à une dyskinésie (mouvement anormal) kinésigénique (induite par un mouvement) paroxystique (survient sporadiquement) dystonique (contraction musculaire soutenue) ou le plus souvent choréathétotique (combinaison de mouvements de chorée et d'athétose). Une condition neurologique humaine rare similaire a été décrite dans la littérature. Elle fait partie de la famille des dyskinésies kinésigéniques paroxystiques qui peuvent se manifester sous toutes les formes (chorétiques, ballismiques, athétotiques), mais ce sont les mouvements dystoniques qui sont le plus souvent observés, dans 57 % des cas (Bruno M., 2004). Cette anomalie du mouvement a été décrite pour la première fois en 1967 par le hongrois Kertesz sous le nom de choréoathétose kinésigénique paroxysmale (Kertesz A., 1967). Compte-tenu de la faible incidence de cette maladie, c'est principalement sous forme de rapports de cas qu'on la retrouve dans la littérature (Guo-ping W., 1990; Plant G., 1983). Cependant deux études décrivent une plus large série de patients (Bruno M., 2004; Houser M., 1999), avec 26 et 121 patients respectivement et montrent que la dyskinésie kinésigénique paroxystique (DKP) peut survenir de façon sporadique dans la population ou le plus souvent, suivre une distribution familiale (transmission autosomale dominante à pénétrance supérieure à 70 %) (Unterberger I., 2008b). Elle se traduit par la survenue d'attaques qui correspondent aux mouvements anormaux d'apparition sporadique impliquant le plus souvent les membres, même si des contractions du visage ou du tronc peuvent également être observées (Unterberger I., 2008a). Toutes les tentatives de classification des différentes formes de dyskinésies ont montré leurs limites par le passé (Demirkiran M., 1995). Bruno et al. ont néanmoins essayé de proposer des caractéristiques communes pour définir une entité clinique parmi 121 patients. Selon eux, chez les patients atteints de DKP : A) un élément déclencheur est reconnu (il peut s'agir d'une activité impliquant l'ensemble du corps, par exemple, se tenir debout, marcher ou courir et le stress contribue au déclenchement d'une attaque, selon les patients) ; B) Les attaques durent moins de 1 minute dans 95 % des cas et sont unilatérales dans 36 % des cas, unilatérales mais changeant de côté dans 12 % des cas, bilatérales dans 35 % des cas et uni ou bilatérales dans 18% des cas ; C) Elles ne s'accompagnent pas de perte de conscience ou de douleur mais 82%

des patients rapportent qu'ils ressentent des picotements aux extrémités, juste avant une attaque ; D) L'âge d'apparition des 1ères attaques se situe entre 1 et 20 ans ; E) L'examen neurologique de ces patients est normal ; F) aucune maladie organique concomitante n'est identifiée dans les DKP idiopathiques (par opposition à celles qui sont secondaires à une sclérose en plaque, une insuffisance vasculaire cérébrale, une hypo ou hyperglycémie, une hypocalcémie ou qui apparaissent secondairement à un traumatisme) et G) ces attaques répondent à la phénytoïne ou à la carbamazépine lorsque ces traitements ont été essayés (Bruno M., 2004). Une autre classification plus récente a été proposée, basée sur une combinaison entre le type de mouvements présenté par le patient, les éléments déclencheurs des attaques et les caractéristiques génétiques du patient (ex. positif pour la mutation PRRT2 pour les cas de DKP) (Erro R., 2014). L'examen neurologique, les électroencéphalogrammes et l'imagerie du cerveau entre les attaques sont normaux dans les cas idiopathiques (Unterberger I., 2008b).

I.2. Les désordres du mouvement en médecine vétérinaire

Les désordres du mouvement ont été rapportés dans la littérature vétérinaire depuis les années 1940 avec la description des crampes du Scottish Terrier (Klarenbeek A., 1942; Urkasemsin G., 2014) et sont de plus en plus reconnus chez les animaux (Harcourt-Brown T., 2008; Kube S., 2006; Meyers K., 1969; Nakahata K., 1992; Packer R., 2010; Penderis J., 2001; Ramsey I., 1999; Woods C., 1977), au point qu'ils sont maintenant regroupés en un chapitre qui leur est spécialement consacré dans la dernière édition d'un des ouvrages-clé en neurologie vétérinaire le *Veterinary Neuroanatomy and Clinical Neurology* (de Lahunta A., 2014). Il s'agit cependant de conditions encore très souvent mal caractérisées (Garosi L., 2012) car les mécanismes pathophysiologiques sous-jacents demeurent inconnus pour la plupart.

En médecine vétérinaire, tous les désordres du mouvement ont été récemment regroupés sous le terme de dyskinésies paroxysmales incluant le syndrome d'hypertonie, les épisodes de chutes et les épisodes hyperkinétiques (Urkasemsin G., 2014).

En recherchant parmi les différentes entités rapportées dans l'espèce canine, lesquelles décrivaient des hyperflexions d'un ou des deux membres pelviens, quatre formes de dyskinésies sont apparues intéressantes (Tableau II).

Tableau II. Population affectée dans les cas rapportés de dyskinésies canines.

| Races | Sexe affecté | | Âge aux 1ers signes cliniques | Références |
|---|--------------|----------|-------------------------------|---|
| | Mâles | Femelles | | |
| Bichon frisé | X | | 5 ans | (Penderis J., 2001) |
| Boxer (2 portées avec un ancêtre commun) | X | X | 5 mois – 9 mois | (Franklin R., 1999) |
| Chinook Dog | X | X | 5 mois – 5 ans | (Packer R., 2010) |
| Scottish Terrier | X | X | 6 semaines- 18mois | (Clemmons R., 1980; de Lahunta A., 2014; Meyers K., 1969) |

Chez le bichon, les signes étaient observés majoritairement au repos, mais pouvaient survenir à l'exercice. Les mouvements étaient caractérisés par la flexion dystonique d'un membre thoracique ou pelvien pour quelques secondes mais aussi des muscles du dos. De plus, un deuxième type de mouvement composé d'une alternance de flexions et extensions exagérées et rapides (choréoathétose) était présent. Par ailleurs, des contractions faciales étaient également notées (Penderis J., 2001).

Les chiots Boxer étudiés, quant à eux, suivaient une séquence particulière de mouvements : l'apparition d'une dystonie faciale unilatérale, puis un membre thoracique était ensuite tenu en extension dans les airs ou frappé violemment à répétition au sol. Par la suite, une dystonie unilatérale de la région cervicale et du tronc était notée et finalement un membre thoracique était tenu en hyperflexion (Franklin R., 1999).

Enfin, la dyskinésie du Chinook¹ est caractérisée par une incapacité à se tenir debout ou marcher, accompagnée de tremblements de la tête et de mouvements dystoniques ou

¹ Une vidéo est disponible : http://onlinelibrary.wiley.com/store/10.1111/j.1939-1676.2010.0629.x/asset/supinfo/JVIM_629_sm_supinfo.mov?v=1&s=c69fbc101304bf52c7c85e61af565df0526aa8c

dyskinésiques d'un ou plusieurs membres (Packer R., 2010). Pour ces trois syndromes, la pathophysiologie demeure inconnue.

Enfin, le syndrome appelé « scotty cramp » (Clemmons R., 1980; de Lahunta A., 2014; Meyers K., 1969) ou crampes du Scottish Terrier est un autre désordre du mouvement héréditaire à transmission autosomale récessive (Meyers K., 1969), se manifestant par des épisodes hyperkinétiques transitoires. Cette condition a également été rapportée chez deux Dalmatiens (Woods C., 1977). Les crampes apparaissent à l'exercice ou avec l'excitation et sont décrites comme une raideur des membres associée à une hyperflexion. Ceci se poursuit par une phase d'hyperextension qui progressivement devient de plus en plus marquée jusqu'à entraîner des chutes (Clemmons R., 1980). Elles peuvent aussi être observés dans la région cervicale, sur la face et dans la région lombaire (Clemmons R., 1980; de Lahunta A., 2014). Ces manifestations s'apaisent en général, après une période de repos ou après l'administration de diazépam (0,5 à 1,5 mg/kg) et sont moins fréquentes lorsque l'animal reçoit de la vitamine E quotidiennement (≥ 125 UI/kg q24h) et/ou lorsqu'il est traité de façon chronique avec du diazépam oral à 0.5 à 1,5 mg/kg, 3 fois par jour (Clemmons R., 1980; de Lahunta A., 2014). Ce syndrome est probablement lié à un dysfonctionnement du réflexe myotatique. Peters et al. ont montré par leurs études pharmacologiques qu'il s'agissait vraisemblablement d'une anomalie localisée aux neurones sérotoninergiques qui ont pour rôle d'inhiber l'activité motrice (Peters R., 1977). Le diagnostic repose essentiellement sur l'anamnèse, mais des tests pharmacologiques peuvent aider, notamment par la provocation des signes cliniques après l'administration orale de méthysergide, un antagoniste de la sérotonine (0.1 à 0,6 mg/kg) (Clemmons R., 1980).

Bien qu'une hyperflexion était notée chez ces individus, les manifestations cliniques ne ressemblent pas à ce que nous observons chez les moutons affectés. En effet, les dyskinésies canines rapportées, de même que les crampes du Scottish Terrier, s'accompagnent le plus souvent d'une incapacité à se déplacer ou même à se tenir debout lors des attaques. Ceci n'est pas le cas des moutons affectés, chez qui l'affection semble focale et n'implique pas d'autres groupes musculaires que ceux des membres pelviens, même dans les cas les plus chroniques que nous avons pu examiner.

Dans l'espèce équine, le « shivering » ou « shivers » et le « stringhalt », « springhalt » (Furr M., 2015) ou « hypertonie réflexe équine » (Furr M., 2015; Hahn C., 2008) sont des entités très similaires cliniquement, qui selon nous, s'apparentent le plus à ce que nous observons chez les moutons.

Récemment, Draper et al. ont publié une étude descriptive visant à fournir des pistes pour la différenciation de ces 2 conditions en s'appuyant sur l'observation de la démarche (Draper A., 2015). Les auteurs expliquent que le « shivering » est un terme large qui englobe plusieurs sous-groupes. Deux grandes catégories peuvent être distinguées: celle dont les anomalies apparaissent au reculer et, plus rare, celle qui est visible lorsque l'animal avance. Dans chacune de ces sous-unités, il existe 2 formes distinctes. La première correspond à une hypertonicité des muscles extenseurs du membre pelvien affecté, la deuxième est au contraire, caractérisée par une hypertonie des muscles fléchisseurs.

La forme « shivering-FHF » (pour « Forward Hyper Flexion »), celle qui correspond à une hyperflexion du membre pelvien lorsque l'équidé avance, est l'entité qui ressemble le plus à la démarche des moutons de l'étude. Elle était auparavant considérée comme une forme plus avancée du shivers, lorsque les différentes sous-unités étaient encore à définir. Elle est décrite par Draper comme « un prolongement de la durée de la phase oscillante de la marche et par la flexion prématurée et progressive du membre, alors que l'appui quant à lui, arrive tardivement ». Comme ce que nous avons observé chez le mouton, ces anomalies ne sont présentes qu'au pas et disparaissent à la course. Par ailleurs, le stress ou l'excitation (sortir du box par exemple), peut exacerber les signes cliniques (Baird J., 2006; Draper A., 2015; Dyson S., 2011).

Valentine et al. ont procédé aux nécropsies de deux chevaux de trait présentant des signes cliniques compatibles avec le shivering (Valentine B., 1999). Cliniquement, le cheval de trait belge de 14 ans, affecté depuis 10 ans, présentait une atrophie musculaire généralisée marquée. Ses signes cliniques étaient similaires à ceux décrits dans l'article de Draper et al., toutefois, la flexion anormale a été également observée sur les membres thoraciques. Des épisodes de « crampe musculaire » ont aussi été notés chez ce cheval et semblaient s'accompagner de signes d'inconfort. En dehors des anomalies de flexion, la démarche était normale, bien qu'une certaine raideur était notée aux membres pelviens où

un raccourcissement des foulées était aussi constaté. Il est intéressant de noter que comme pour les moutons de l'étude, lors d'une flexion anormale, l'animal avait tendance à « se pencher sur le côté » (Valentine B., 1999) en reportant son poids sur le membre à l'appui. Le deuxième cheval étudié était âgé de 6 ans et affecté depuis 3 ans. Aucune lésion sur les tissus nerveux étudiés (glande pituitaire, cerveau, moelle épinière, racines dorsales et ventrales des intumescences cervicales et lombaires, nerfs périphériques) n'a été observée. En revanche, les deux chevaux présentaient des accumulations de glycogène (matériel « Periodic Acid-Schiff » positif) et des complexes polysaccharidiques amylose-résistants. Ces changements sont pathognomoniques de la myopathie par stockage de polysaccharides (Valentine B., 1999). Par ailleurs, une déplétion en glycogène dans des agrégats de fibres musculaires a été notée. Grâce à ces 2 cas, il a été noté que la sévérité des signes cliniques ne corrélait pas avec le degré d'accumulation de glycogène et des complexes polysaccharidiques amylose-résistants observés à l'histologie. Une étude ultérieure a montré que 66 % des chevaux de trait Belges cliniquement atteints de shivers n'avaient pas d'accumulation de glycogène dans leurs myofibrilles (Firshman A., 2005), remettant en question l'importance pathophysiologique d'une telle trouvaille.

Le stringhalt se différencie du shivering par le caractère soudain de la flexion du membre et l'absence d'abduction lors de la flexion. Par ailleurs, « l'hyperflexion est beaucoup plus fréquente puisqu'elle peut être observée dans plus de 77% des foulées (contre moins de 23 % pour le « shivering- FHF » (Draper A., 2015). Il est également rapporté que la flexion est telle que « le boulet peut entrer en contact avec la paroi abdominale ventrale » (Dyson S., 2011).

Plusieurs types de stringhalt sont reconnus selon qu'ils apparaissent après un traumatisme sur la face dorsale du tarse ou des métatarses dans la région des tendons extenseurs (stringhalt « vrai ») ou suite à l'ingestion de *Hypochaeris radicata* (stringhalt de pâture ou Australien).

Il a été montré que dans la forme australienne, une axonopathie distale du nerf péronier superficiel était à l'origine du développement de la maladie (Armengou L., 2010). Cette hypothèse est également suspectée dans toutes les autres formes où la démarche

caractéristique du stringhalt peut apparaître secondairement à une condition neurologique primaire entraînant une atrophie de dénervation généralisée. La pathophysiologie de l'hyperflexion observée dans le stringhalt reste cependant encore incomprise. Compte tenu des différentes formes et circonstances d'apparition du stringhalt, plusieurs théories ont été proposées, sans qu'aucune n'ait pu être validée. Dans les cas de neuropathie, l'hyperflexion pourrait survenir suite à un déséquilibre entre la contraction et la relaxation musculaire. Dans ce cas, les fuseaux neuromusculaires, l'organe tendineux de Golgi et l'arc réflexe myotatique pourraient être impliqués. Il se peut également que ce soit à cause d'une altération du signal envoyé aux fuseaux neuromusculaires. En ce qui concerne les cas post-traumatiques, les causes possibles sont les adhérences tendineuses ou une anomalie du réflexe myotatique (Crabill M., 1994). Armengou et al. proposent d'établir un diagnostic antemortem de stringhalt australien en s'appuyant sur des biopsies du nerf péronier superficiel et du muscle extenseur long des doigts (Armengou L., 2010).

II. LES ATTEINTES DU SYSTÈME NEUROMUSCULAIRE ENTRAÎNANT DES SIGNES CLINIQUES SIMILAIRES AUX MOUTONS AFFECTÉS DE L'ÉTUDE.

II.1. Les atteintes du système neuromusculaire en médecine humaine

La démarche neuropathique est observée chez les individus qui sont dans l'incapacité d'exercer une dorsiflexion de leur pied. Ainsi, pour le dégager du sol, ces patients fléchissent de façon exagérée la hanche. Le plus souvent, il s'agit d'une lésion localisée à la tête du péroné où le nerf péronier est superficiel et le plus vulnérable. Il s'agit principalement de lésions par compression. Cette démarche, aussi appelée « dropped foot » est également notée lors de rupture, le plus souvent traumatique, du tendon du muscle tibial antérieur (Brazis P., 2012). Dans les cas de myopathie, c'est plutôt un report de poids d'un côté sur l'autre, et une bascule du bassin qui sont observés donnant un caractère « dandinant » à la démarche (Brazis P., 2012).

II.2. Les atteintes du système neuromusculaire en médecine vétérinaire

Le syndrome appelé « Dancing Doberman », décrit en 1990 par Cheryl L. Chrisman (Chrisman C., 1990), s'apparente aussi à la démarche observée chez les individus de l'étude. En effet, l'auteur décrit les signes cliniques caractéristiques de 10 chiens affectés comme « une flexion d'un ou des deux membres pelviens alternativement, lorsque l'animal est debout, à l'arrêt ».

De façon similaire à ce qui a été constaté sur le terrain avec les moutons présentant l'hyperflexion, ces patients avaient des âges variables au début des signes (de 6 mois à 7 ans), étaient aussi bien des mâles que des femelles et la condition unilatérale au départ, pouvait éventuellement évoluer vers une atteinte bilatérale avec le temps. Au premier examen neurologique, une hyperactivité des réflexes patellaires, de celui du tendon gastrocnémien, et du réflexe du tibial crânial était présente chez les Dobermans atteints. Dans tous les cas, une amyotrophie plus ou moins marquée des muscles gastrocnémiens était également présente. De la faiblesse pouvait être notée au premier examen, ou n'apparaître qu'après plusieurs années d'évolution du syndrome. Deux chiens dans cette série de cas ont été soumis à des examens neurologiques répétés ainsi qu'à une nécropsie pour tenter de préciser la localisation de la lésion. Chez ces patients, les anomalies ont progressé vers un ralentissement des placements proprioceptifs aux membres pelviens et vers une atrophie sévère du muscle gastrocnémien et des muscles distaux des membres pelviens affectés. Les biopsies du muscle gastrocnémien affecté ont confirmé l'atrophie des fibres musculaires (de type I ou II selon le patient examiné). L'histologie a également permis de déterminer sur le 1^{er} cas que de multiples muscles distaux, aussi bien des membres thoraciques que pelviens, présentaient des signes d'atrophie. Sur le deuxième cas, les muscles gastrocnémiens et le biceps fémoral étaient les plus sévèrement affectés. On pouvait y voir des fibres atrophiées ou au contraire hypertrophiées. Des lésions du système nerveux périphérique ont également été notées. Elles étaient localisées en portion distale des nerfs péronier, médian, hypoglosse, vague pour le cas 1 et sur les racines L6-S1 pour le cas 2. Celles-ci étaient compatibles avec une démyélinisation. Dans le 2^e cas étudié, de la gliose a été observée dans la matière grise de L4-L5. Une électromyographie réalisée chez 5 des 10 patients rapportés dans la série de cas était anormale avec la présence d'ondes positives, de décharges à haute fréquence

(pseudomyotonie) et de potentiels de fibrillation. Lorsqu'elles ont été effectuées, les vitesses de conduction nerveuses étaient normales pour les membres thoraciques et pelviens.

Avec ces résultats, il n'a pas pu être établi si les lésions primaires chez les patients atteints du syndrome du « Dancing Doberman » étaient d'origine neuromusculaire ou strictement neurogénique.

En médecine des animaux de la ferme, une condition se manifestant par une contraction épisodique, involontaire des membres pelviens a été décrite. Ces spasmes ont donné le nom de syndrome spasmodique à cette entité. On la retrouve également appelée « spasticité périodique » (Blood D., 1987) ou en anglais : « crampiness », « stretches » (Roberts S., 1953, 1965; Wells G., 1987) ou encore « Standings disease » (Anon, 1957; Palmer A., 1965; Wells G., 1987). Cette condition est progressive et se caractérise par une extension (de Lahunta A., 2014; Wells G., 1987) ou une flexion forcée (Wells G., 1987) du membre pelvien et une tétanie, parfois visible, de la musculature lombaire (de Lahunta A., 2014) qui est déclenchée par le mouvement et n'est pas observée quand l'animal est couché (de Lahunta A., 2014; Wells G., 1987). Elle évolue vers une spasticité et une raideur des membres pelviens qui sont alors maintenus en extension quelques minutes sans que l'animal ne semble capable de les fléchir. Ce syndrome peut être bilatéral. Dans les cas les plus avancés, les deux membres pelviens peuvent être tenus en extension donnant une posture dite « campée du derrière » (Wells G., 1987). Les nécropsies n'ayant pas montré d'anomalie permettant d'expliquer cette tétanie focale, la pathophysiologie demeure inconnue mais un dysfonctionnement du mécanisme du réflexe myotatique ou des réflexes posturaux sont suspectés (de Lahunta A., 2014) et seraient à l'origine de douleurs musculaires (Wells G., 1987). Cette condition est héréditaire et semble liée à une transmission autosomale récessive avec une pénétrance incomplète (de Lahunta A., 2014). Ce syndrome affecte les bovins adultes, plus fréquemment de race Holstein ou Guernsey âgés de 3 à 7 ans (Roberts S., 1953, 1965) et a également été rapportée chez un bélier bluefaced Leicester (Kyles K., 2002).

Le syndrome spasmodique est très souvent confondu à la parésie spastique des jeunes veaux, chez qui, seule l'extension forcée du jarret est décrite.

La revue de littérature montre que la flexion exagérée des membres pelviens est un signe clinique rapporté dans plusieurs conditions, chez différentes espèces. Toutefois, aucune de ces descriptions ne calque parfaitement ce que nous avons observé chez les moutons de l'étude. Il est par ailleurs à noter que dans les syndromes que nous rapportons plus haut, l'hyperflexion était observée sans que la pathophysiologie ne puisse être clairement établie dans la majorité des cas. De la littérature, il ressort que les localisations les plus souvent suspectées d'être le siège de la lésion causale, sont principalement les nerfs périphériques, la musculature appendiculaire et les différents composants de l'arc réflexe des membres impliqués.

III. OUTILS DIAGNOSTIQUES UTILES POUR INVESTIGUER CETTE PROBLÉMATIQUE

III.1. Tomodensitométrie (Cauzinille L., 2003; Dewey C., 2015)

La tomodensitométrie est basée sur le même principe que la radiographie conventionnelle. Elle comprend un tube émetteur à rayons X et un détecteur constitué d'un ensemble de barrettes. Lors de l'examen, le patient est placé dans un anneau contenant ce dispositif. En traversant les différents tissus, le faisceau de rayons X s'atténue. Il est alors capté par les détecteurs qui envoient ce signal à un ordinateur. Les images de la région étudiée peuvent ensuite être reconstruites en 3 dimensions. L'épaisseur des coupes est, quant à elle, définie par un collimateur. Les avantages de la tomodensitométrie sont la rapidité du temps d'acquisition et la forte sensibilité de détection des anomalies vertébrales. L'utilisation de cette technique dans le cadre de notre projet permettra en premier lieu d'évaluer la présence de lésions osseuse et/ou articulaire. Les images ainsi acquises permettront également d'évaluer l'éventuelle présence de lésions concomitantes.

III.2. Imagerie par Résonance Magnétique (IRM) (Cauzinille L., 2003; Dewey C., 2015)

La résonance magnétique est une technique d'imagerie médicale non invasive de choix en ce qui concerne l'investigation du système nerveux. En effet, elle est de loin supérieure à la tomodensitométrie dans l'évaluation des tissus mous tels que le cerveau, la moelle épinière et les racines nerveuses parce qu'elle permet d'obtenir une meilleure résolution en

contraste. L'imagerie par résonance magnétique (IRM) repose sur la capacité des atomes d'hydrogène (éléments chimiques très présents dans les tissus vivants) à se polariser selon une même direction lorsqu'ils sont soumis au champ magnétique généré par un aimant supraconducteur. Les noyaux d'hydrogène ainsi alignés constituent des dipôles magnétiques appelés spins. En appliquant un courant « radiofréquence » oscillant, une légère désynchronisation des spins se produit, engendrant un phénomène de précession. Finalement, la localisation précise du signal est rendue possible grâce à l'application de champs magnétiques non uniformes qui vont modifier la précession des spins en fonction de leur position au sein de ces « gradients ». Ces champs sont appliqués par intermittence ce qui permet aux protons de revenir transitoirement à leur état d'équilibre en libérant un signal électrique. Ce signal est capté par une antenne réceptrice puis transformé en image, selon la loi de Fourier. L'utilisation de cette technique permettra dans le contexte de ce projet, d'évaluer avec précision l'anatomie du système nerveux et de mettre en évidence des lésions structurales (altérations anatomiques), s'il y en avait.

III.3 Analyse du liquide céphalorachidien

Le liquide céphalorachidien est produit principalement par les plexus choroïdes situés dans les ventricules et est réabsorbé par les villosités arachnoïdiennes. Comme il baigne le système nerveux central, tout changement dans sa composition reflète les processus pathologiques impliquant le cerveau, la moelle épinière ou les racines nerveuses. La couleur du liquide céphalorachidien, sa cellularité ainsi que sa concentration en protéines peuvent guider vers un diagnostic (Tableau III).

Tableau III: Interprétation du liquide céphalorachidien chez le mouton.

| PARAMÈTRES | ASPECT | INTERPRÉTATION |
|-----------------------------------|-----------------------|--|
| COULEUR | Normal | <ul style="list-style-type: none"> • Non coloré |
| | Xanthochromie (jaune) | <ul style="list-style-type: none"> • Hémorragie ancienne (> 10 h) • Sévère ictère |
| CLARTÉ | Hémorragique | <ul style="list-style-type: none"> • Augmentation marquée des protéines • Iatrogénique • Hémorragie en cours |
| | Normal | <ul style="list-style-type: none"> • Transparent |
| COMPTAGE DES LEUCOCYTES | Trouble | <ul style="list-style-type: none"> • Augmentation du nombre de cellules et/ou de la concentration en protéines. |
| | Normal | <ul style="list-style-type: none"> • < 5-10 cellules/μL (Scott P, 1991) • Prédominance de lymphocytes |
| CONCENTRATION EN PROTÉINES | Pléocytose | <ul style="list-style-type: none"> • > 5-10 cellules/μL (Scott P., 1991) • Population majoritaire variable |
| | Normal | <ul style="list-style-type: none"> • < 0,3 g/L (Scott P., 1992, 1995) |

Cependant, si la sensibilité de l'analyse du liquide céphalorachidien est très bonne, il est la plupart du temps, non spécifique (Dewey C., 2015) et doit être combiné avec d'autres tests diagnostiques.

III.4. Électrodiagnostic (Cauzinille L., 2003; Dewey C., 2015)

L'examen électrodiagnostic repose sur les propriétés électriques du corps.

III.4.1. Électromyogramme

Cet examen vise à détecter, au moyen d'une électrode insérée dans le muscle testé, une activité spontanée anormale. En effet, au repos, sous anesthésie générale, un muscle sain est électriquement silencieux. Les anomalies enregistrées permettent de préciser l'origine du processus pathologique en cours (Tableau IV).

Tableau IV : Activités électriques musculaires anormales et leur interprétation.

| Potentiels | Explication | Interprétation clinique |
|--|--|--|
| Aucun | Aucune activité spontanée | Muscle normal |
| « Endplate potentials » | Quantum d'acétylcholine relâché à la jonction neuromusculaire provoquant des dépolarisations de faible amplitude. | Enregistrement près de la plaque motrice (normal) |
| Activité d'insertion | Domage des cellules musculaires lors de l'insertion de l'aiguille | <ul style="list-style-type: none"> • Normal si la durée se limite à l'insertion de l'aiguille. • Anormal si prolongé dans le temps, alors que l'aiguille n'est plus manipulée. • Absence d'activité d'insertion lors de dénervation chronique ou de myopathie (remplacement des cellules musculaire par du gras ou du tissu conjonctif. |
| Positive sharp wave | (origine suspectée) : Potentiel émanant d'une fibre musculaire individuelle. Un bloc de conduction dans le sarcolemme pourrait expliquer la longue durée de ce potentiel. | Neuropathie ou myopathie |
| Décharges répétitives complexes | (origine suspectée) : Potentiel émanant d'un fuseau musculaire dénudé. | Neuropathie ou myopathie Lésion chronique. |
| Fibrillation | (origine suspectée) : Potentiel émanant d'une fibre musculaire individuelle | Neuropathie ou myopathie |
| Décharges myotoniques | Décharges répétitives complexes à haute fréquence. | Associées le plus souvent à une myotonie. |

III.4.2 Conduction nerveuse

La vitesse à laquelle l'influx nerveux est propagé le long de l'axone est appelée conduction nerveuse. Celle-ci est directement liée à l'intégrité de l'axone et de la gaine de myéline.

Cette dernière constitue l'isolant permettant aux potentiels d'action de circuler plus rapidement.

- Vitesse de Conduction Nerveuse Motrice (VCNM)

Une stimulation électrique est appliquée à un nerf moteur à l'aide d'une aiguille sous-cutanée. Celle-ci entraîne une dépolarisation dans le groupe musculaire innervé par le nerf testé. La dépolarisation musculaire ainsi générée est enregistrée grâce à une électrode d'enregistrement placée distalement (conduction orthodromique). Comme le potentiel est né d'une stimulation de plusieurs fibres nerveuses, de différentes unités motrices, il est appelé « potentiel d'action musculaire composé » (PAMC) ou onde M.

Pour calculer la vitesse de conduction nerveuse motrice, la stimulation doit être exercée en 2 points. La distance (en mètre) entre ces 2 sites est divisée par la différence (en seconde) entre les 2 latences obtenues. La latence correspond au temps écoulé entre la stimulation et l'obtention d'une première déflexion de l'onde M.

- Vitesse de Conduction Nerveuse Sensitive (VCNS)

La stimulation est effectuée dans la portion distale d'une branche nerveuse cutanée. L'enregistrement a lieu proximement sur le trajet du nerf à l'origine de la branche stimulée. Il s'agit donc d'une conduction antidromique (distal à proximal). Le signal enregistré est appelé « potentiel d'action composé ». En suivant le même principe que pour les VCNM, il est possible de mesurer les vitesses de conduction nerveuse sensibles et ainsi d'évaluer l'intégrité des nerfs sensitifs. Il est communément pensé que les vitesses de conduction sensitive sont plus sensibles et permettent de déceler des anomalies plus précoces que les vitesses de conduction motrices.

III.5. Nécropsie

La nécropsie a toujours été considérée comme le gold standard en terme de diagnostic. Elle permet, en effet, d'investiguer macroscopiquement chacun des organes, de collecter des échantillons de régions anormales en vue de les évaluer microscopiquement (Andrews J., 1986). Dans le contexte de notre projet, cet examen pourrait permettre d'identifier des

lésions primaires ou secondaires pouvant amener au diagnostic. Toutefois un rapport de pathologie normal ne signifie pas qu'aucune lésion n'est présente. Puisqu'il n'est pas envisageable de scruter chaque section du système nerveux à raison de tranches de quelques microns à la fois, il peut être facile de manquer une lésion invisible macroscopiquement. Pour minimiser l'impact de cet écueil, on peut avoir recours à la résection et l'investigation de la zone d'intérêt « en bloc ». Ceci permet d'augmenter le nombre de coupes à travers la section d'intérêt en conservant la disposition topographique (Vandeveld M., 2012).

HYPOTHÈSES ET OBJECTIFS DE L'ÉTUDE

Notre point de départ à cette étude était que cette entité reposait sur une lésion d'origine neurologique.

I. HYPOTHÈSES DE L'ÉTUDE

- Compte-tenu de l'absence d'ataxie sur les animaux observés, nous émettons l'hypothèse #1 que la matière blanche de la moelle épinière n'est pas impliquée dans un processus compressif chez les moutons affectés de l'étude.
- En se référant à la littérature, nous avons formulé l'hypothèse #2 que la lésion était le plus probablement localisée sur l'arc réflexe du membre pelvien affecté, dans la boucle incluant l'intumescence lombaire (matière grise de la moelle épinière), les nerfs périphériques et le fuseau neuromusculaire.

II. OBJECTIFS GÉNÉRAUX DE L'ÉTUDE

- Caractériser cliniquement cette nouvelle entité.
- Préciser la localisation de la lésion conduisant à la démarche particulière observée dans le « crampage ».

MATÉRIEL ET MÉTHODES

Le protocole expérimental a été préalablement approuvé par le Comité d'Éthique de l'Utilisation des Animaux (C.É.U.A.) de l'Université de Montréal (12-Rech-1682).

I. POPULATION ÉTUDIÉE

I.1. Animaux

Les animaux inclus dans cette étude étaient des moutons de race Dorset issus de l'élevage en troupeau fermé du CEPOQ. Avant le début du projet, des cas sporadiques avaient été identifiés dans ce troupeau. Il avait, par la suite, été noté que le croisement d'individus atteints augmentait les chances d'obtenir des agneaux affectés en génération F1. Ceci supportait donc une transmission génétique.

Les agneaux affectés, utilisés dans cette étude, étaient issus de croisements entre individus atteints, déterminés par des collaborateurs du CEPOQ. Les animaux cliniquement sains étaient issus de croisements entre individus de lignées n'ayant pas montré les signes cliniques de la condition étudiée et dont la génétique était aussi éloignée que possible de celle des individus affectés.

Des tournages vidéographiques de chaque parquet d'élevage hébergeant les agneaux issus des croisements dirigés ont été réalisés hebdomadairement durant 59 semaines. Sur cette période, 4 cohortes ont été étudiées. Elles étaient respectivement issues de croisements qui ont eu lieu en mars 2012, juillet 2012, octobre 2012 et novembre 2012. Les enregistrements ont commencé 2 jours après le sevrage de la première cohorte. Le tableau ci-dessous (Tableau V) présente le nombre de jours de suivi pour chacune des cohortes du projet.

Tableau V. Durée de la période d'observation des agneaux des différentes cohortes durant le projet.

| Cohorte | Durée de la période d'observation | Nombre de jours de suivi (mois) |
|----------------|--|--|
| I | 15 octobre 2012 au 28 novembre 2013 | 409 jours (13,6 mois) |
| II | 12 février 2013 au 28 novembre 2013 | 289 jours (9,6 mois) |
| III | 21 mai 2013 au 28 novembre 2013 | 191 jours (6,4 mois) |
| IV | 25 juin 2013 au 28 novembre 2013 | 156 jours (5,2 mois) |

Afin de faciliter l'observation des animaux, un maximum de 10 à 12 agneaux était placé dans chacun des parquets et chaque agneau portait un numéro sur le dos. Pour les enregistrements, la caméra numérique de haute définition était ancrée au-dessus de chaque parquet d'élevage pour filmer les déplacements des agneaux pendant 15 à 20 minutes. Dans cette période, les moutons étaient laissés libres de bouger et les manipulations étaient évitées pour limiter les déplacements rapides, la course ou les bonds qui ne permettaient pas une bonne évaluation de la démarche. Toutefois, une intervention humaine était nécessaire lorsqu'il était constaté que des individus restaient immobiles, couchés ou postés à la mangeoire. Celle-ci consistait à motiver un déplacement de ces agneaux, en plaçant de la nourriture ou des jouets dans un endroit distant. En aucun cas le personnel entraînait dans le parquet afin de ne pas causer de mouvements de troupeau non optimal pour l'évaluation de la démarche.

Une pré-sélection des individus atteints était effectuée par le personnel du CEPOQ, lorsqu'ils observaient des signes cliniques compatibles. En effet, il avait été noté qu'un manque de fluidité de la démarche précédait souvent l'apparition de l'hyperflexion. Ensuite, ces mêmes animaux étaient observés sur les enregistrements vidéographiques par l'investigateur principal qui décidait alors quels moutons présentaient effectivement la démarche recherchée avant que ces agneaux ne soient acheminés vers le CHUV. Pour le projet, les animaux étaient appariés de sorte qu'un animal affecté était comparé avec un sujet sain du même sexe et du même âge dans le cadre d'une étude prospective de cas-témoins. Ainsi, une fois l'animal affecté choisi, le personnel du CEPOQ proposait une série d'agneaux considérés normaux et dont le degré d'apparement avec l'individu affecté était faible. De

la même façon, sa démarche était évaluée sur les vidéos par l'investigateur principal qui décidait quel agneau constituerait la paire. Les agneaux sélectionnés étaient ensuite acheminés par transport routier jusqu'à l'hôpital des animaux de la ferme du CHUV de Saint-Hyacinthe. La distance entre la bergerie du CEPOQ et le CHUV était de 315 kilomètres. La durée du trajet était de 3 heures.

Dix individus choisis à la ferme du CEPOQ sur base de leurs lignées, de leur démarche, mais aussi de leur gabarit (≤ 55 kg) ont été inclus dans l'étude. Puisqu'il s'agit de la première étude sur le « crampage », aucune donnée antérieure ne permettait d'effectuer les calculs de puissance pour déterminer mathématiquement le nombre de paires à inclure dans le projet. Le nombre d'agneaux étudié a donc été choisi en fonction de leur disponibilité, du budget alloué et du temps imparti pour ce projet. Le poids limite a été déterminé de telle façon que le diamètre abdominal maximal soit compatible avec l'équipement de résonance magnétique disponible (diamètre : 50 cm).

I.2. Agneaux pilotes

Les 2 premiers agneaux ont été utilisés pour mettre au point les protocoles expérimentaux d'imagerie, d'électrophysiologie et pour évaluer la faisabilité du prélèvement « en bloc » de la moelle épinière lombaire avec les racines et ganglions nerveux correspondants (protocoles décrits ultérieurement).

II. PROTOCOLE EXPÉRIMENTAL

II.1. Hébergement

Au CHUV, les agneaux ont été hospitalisés dans une unité d'isolation avec la ventilation et l'humidité ambiante contrôlées, sur une litière de copeaux de bois, avec un accès permanent à un point d'eau propre. Du foin était offert à volonté et un complément de moulée pour ovin² était distribué matin et soir. Les agneaux étaient hébergés par groupe de 2 ou de 4 pour permettre des interactions sociales. Une acclimatation a été réalisée par périodes de 15 minutes et à durée croissante, pendant lesquelles les animaux étaient laissés libres d'interagir avec l'investigateur principal et progressivement manipulés pour les

² Purina, Moulées Dufferin INC, Granby, Canada

familiariser avec les procédures à venir. Cette période d'acclimatation a varié entre 2 et 9 jours pour des raisons pratiques.

Lorsqu'ils étaient jugés trop longs ou inégaux, les onglons ont été parés immédiatement à l'arrivée pour ne pas interférer avec l'examen de la démarche qui avait lieu le lendemain. Des examens physiques (incluant une appréciation du score corporel), orthopédique et neurologique ont été réalisés sur tous les moutons, le lendemain de leur admission.

II.2. Échantillons sanguins et urinaires

Avant le départ pour le CHUV, les animaux sélectionnés pour l'étude ont été tondus pour faciliter la réalisation ultérieure des tests et 10 mL de sang ont été prélevés sur chacun et répartis dans 2 tubes (sec et EDTA) en vue de réaliser une hématologie³ et un profil biochimique⁴ sans que le stress du transport n'interfère. Les échantillons ont été conservés sur glace pendant 3h30 avant d'être soumis pour analyse au CHUV (temps du transport entre la bergerie et le CHUV).

Les échantillons d'urines ont été récoltés par cystocentèse sur les 2 agneaux pilotes de l'étude. Pour limiter le stress associé aux manipulations, les échantillons des autres individus ont été recueillis par miction naturelle pendant leur hospitalisation.

II.3. Phases de l'étude

Les expérimentations se sont déroulées en 2 phases, séparées par au moins 48 heures pour laisser un temps de récupération aux animaux entre les deux anesthésies.

II.3.1. Phase I

Les animaux ont été anesthésiés une première fois afin de réaliser les acquisitions d'images par tomodensitométrie et par résonance magnétique. Après ces procédures, ils ont été réveillés.

³ ADVIA® 120 Hematology System, Siemens Healthcare GmbH, 91052 Erlangen, Germany

⁴ UniCel DxC 600 - Beckman Coulter, Inc. Mississauga, L5N 6V8 Ontario, Canada

II.3.2. Phase II

Une nouvelle anesthésie a été réalisée 48 heures après la première phase en vue de réaliser les études électrodiagnostiques. Les animaux ont été euthanasiés par injection intraveineuse de pentobarbital⁵ (100 mg/kg) à la fin de ces procédures, pendant qu'ils étaient sous anesthésie. Immédiatement après quoi, trois millilitres de liquide céphalorachidien ont été prélevés de la citerne cérébello-médullaire. Ensuite, les corps ont été soumis pour un examen pathologique.

Toutes les procédures (anesthésie, imagerie, électrodiagnostic, ponction de liquide céphalorachidien et nécropsie) sont détaillées ci-après.

II.4. Anesthésie

Vingt-quatre heures avant chaque anesthésie, les animaux ont été mis à jeun et l'accès à l'eau a été interdit 8 à 12h avant l'induction.

Le protocole anesthésique a été similaire pour les 2 phases expérimentales. Des adaptations ont été faites pour la 2^{ème} anesthésie (Anest2) puisqu'un accès intraveineux était alors présent :

- Prémédication:
Acépromazine⁶ (1^{ère} anesthésie: 0,05 mg/kg IM ; Anest2 : ½ dose IV) et butorphanol⁷ (0,2 mg/kg IM ; Anest2 : même dose IV) ; après 1 heure (Anest2 : 30 minutes) administration de Guaiacolate de glycéryle⁸ (GGE) (50 mg/kg IV).
- Induction au propofol⁹ 1 à 4 mg/kg à effet
- Intubation oro-trachéale
- Maintenance à l'isoflurane¹⁰ administrée avec l'oxygène par un circuit avec réinhalation des gaz.
- Fluidothérapie intraveineuse pendant les procédures :

⁵ Euthansol® MERCK SANTÉ ANIMALE, Intervet Canada Corp., Kirkland, Québec, H9H 4M7, Canada

⁶ Atravet®, Boehringer Ingelheim LTÉE, Burlington, Ontario, L7L 5H4, Canada.

⁷ Torbugesic®, ZOETIS (CANADA), Kirkland, Québec, H9H 4M7, Canada.

⁸ GGE, Gentès et Bolduc Pharmaciens, Saint-Hyacinthe, Québec, Canada.

⁹ Diprivan® 1%, Baxter Canada, Mississauga, Ontario, Canada.

¹⁰ Fresenius Kabi Canada, Richmond Hill, Ontario, Canada.

Lactate de Ringer¹¹ à 10 mL/kg la première heure puis 5 mL/kg/h ensuite.

La surveillance de l'anesthésie était faite en utilisant un moniteur multiparamétrique et comprenait des mesures, toutes les 5 minutes, des paramètres suivants : pressions sanguines artérielles invasives (systolique, moyenne, diastolique), saturation de l'hémoglobine en oxygène (oxymètre de pouls placé sur la langue), concentration en dioxyde de carbone dans l'air expiré (capnographe placé à l'extrémité du tube endotrachéal), température rectale. Les concentrations d'isoflurane inspiré et expiré (ET_{iso}) ainsi que celle de dioxyde de carbone expiré (PETCO₂) ont également été suivies pendant les procédures. Lorsque nécessaire (tympanisme), une intubation gastrique a été réalisée pour aider à l'évacuation des gaz et du contenu stomacal.

II.5. Tomodensitométrie

Les animaux ont été placés en décubitus dorsal (pour un meilleur alignement de leur colonne vertébrale), la tête la première, les membres pelviens placés en extension et les membres thoraciques semi-fléchis avec les coudes près du thorax, en position physiologique. Des images en coupes transverses de 1.25 mm d'épaisseur avec un index de 0.625 mm ont été acquises, de la jonction thoraco-lombaire jusqu'à l'extrémité des onglons avec un tomodensitomètre hélicoïdal.¹²

Les mesures suivantes ont été prises :

- Nombre de vertèbres lombaires
- Nombre de vertèbres sacrées.
- L'angle formé par l'aspect dorsal de la dernière vertèbre lombaire et la première vertèbre sacrée (angle lombo-sacré).
- Surface transversale du canal vertébral mesurée en partie centrale du corps vertébral de chacune des vertèbres suivantes :
 - dernière vertèbre thoracique
 - L2

¹¹ Ringer Lactate, Baxter Canada, Mississauga, Ontario, Canada.

¹² GE Light Speed 16 slice, General Electric, Mississauga, Ontario

- L4
- L6

II.6. Imagerie par résonance magnétique

Tous les agneaux ont été soumis à un examen d'imagerie par résonance magnétique avec un appareil haut champ 1,5 Tesla.¹³ L'épaisseur des coupes était de 3 mm pour chacune des séquences. Le temps d'acquisition total était d'environ 90 minutes. Un protocole détaillé figure à l'annexe VIII.

II.6.1. Colonne vertébrale

Les segments vertébraux C1-T1, T7-L3, L3-Cd3, ont été étudiés dans les 3 plans (transverse, sagittal et dorsal) en pondération T2. La séquence en plan sagittal était acquise avec saturation spectrale des gras. Pour le segment L3-Cd3, une séquence utilisant la précession libre en régime stationnaire, appelée FIESTA, avec une épaisseur de coupe de 2 mm a également été acquise.

II.6.2. Mesures

Les mesures suivantes ont été effectuées sur les images acquises par résonance magnétique de la colonne vertébrale :

- Localisation de la fin du « *conus medullaris* »
- Épaisseur de la racine spinale au dernier espace intervertébral lombaire
- Épaisseur du ganglion spinal au dernier espace intervertébral lombaire
- Épaisseur de la racine spinale à la jonction lombo-sacrée
- Épaisseur du ganglion spinal à la jonction lombo-sacrée
- Épaisseur de la racine spinale S1 en S1-S2
- Épaisseur du ganglion spinal S1 en S1-S2
- Épaisseur de la racine spinale S2 en S2-S3
- Épaisseur du ganglion spinal S2 en S2-S3
- Ratios moyens entre l'aire de la moelle épinière et l'aire du canal vertébral dans les régions thoracique et lombaire

¹³ GE Signa Echospeed HDxt, General Electric Healthcare, Mississauga, ON, Canada

La localisation du « *conus medullaris* » et les mesures des racines spinales ont été effectuées sur les images acquises en coupe dorsale en pondération T2 avec saturation des gras (FS). L'épaisseur des ganglions spinaux a été prise sur la même séquence, en coupe transverse en utilisant le logiciel OSIRIX®. Les aires ont été mesurées sur toutes les séquences acquises en plan transverse, en pondération T2, en utilisant OSIRIX®. Ces valeurs ont été divisées entre elles selon la formule ci-dessous. Le but de ce calcul était de permettre une comparaison des aires de la moelle épinière, tout en s'affranchissant du biais causé par l'incidence de coupe sur les images.

$$\text{Ratio} = \frac{\text{Aire de la moelle épinière (mm}^2\text{)}}{\text{Aire du canal vertébral (mm}^2\text{)}}$$

Ces mesures ont été effectuées de la même façon dans la région thoracique et lombaire, chez tous les animaux à l'exception des agneaux de la phase pilote. La moyenne des mesures a ensuite été réalisée pour chaque segment (thoracique et lombaire) pour permettre une comparaison entre les groupes du diamètre de la moelle épinière thoracique et lombaire.

II.7. Études électrodiagnostiques

Les tests ont été réalisés à l'aide de l'appareil Cadwell comprenant un amplificateur à 2 canaux (Figure 1), un boîtier de commande manuelle pour les stimulations électriques et une pédale d'enregistrement.¹⁴ Ce dispositif est branché à un ordinateur portable possédant le logiciel d'exploitation Sierra Wave II. Il s'agit d'un système permettant d'effectuer des électromyogrammes et des potentiels évoqués.

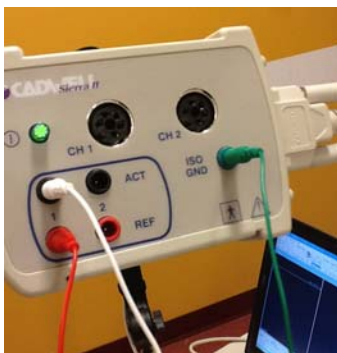

Figure 1. Amplificateur à 2 canaux Sierra II

¹⁴ Cadwell Sierra Wedge II®, Cadwell Laboratories, Kennewick, WA, USA; <http://www.cadwell.com>

Pour tous les tests effectués, l'animal était systématiquement placé en décubitus latéral droit.

Les tests suivants ont été réalisés :

- Électromyogramme
- Vitesses de conduction nerveuse sensibles et motrices

II.7.1. Électromyogramme (EMG)

Une aiguille concentrique (2" x 25G)¹⁵ a été insérée successivement dans les muscles (*m. fibularis tertius*, *m. triceps surae* (*m. gastrocnemius* et *m. soleus*), *m. gluteobiceps*, *m. tensor fasciae latae*, *m. vastus lateralis*, *m. semimembranosus*, *m. semitendinosus* du membre pelvien gauche et les muscles *extensor carpi radialis*, *m. flexor carpi ulnaris*, *m. brachiocephalicus*, *m. triceps brachii*, *m. supraspinatus* et *m. infraspinatus* du membre thoracique gauche. L'activité électrique de chaque groupe musculaire a été visualisée sur le moniteur de l'ordinateur. Par l'intermédiaire du dispositif de Sierra Wave II, l'activité électrique musculaire a également été convertie en sons. Ces derniers ont été évalués en temps réel.

Chaque muscle a été investigué à trois hauteurs différentes. Pour chaque site, la procédure a été répétée à trois profondeurs différentes (superficielle, moyenne et profonde) et pour 3 orientations de l'aiguille différentes. Un minimum de 27 sites a donc été étudié (Figure 2).

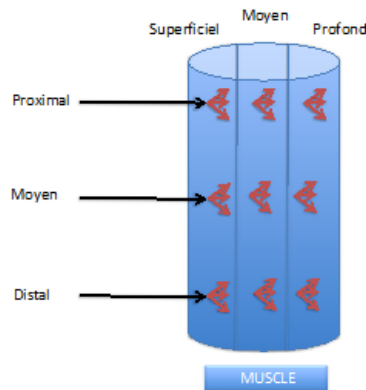


Figure 2. Sites évalués lors de l'électromyogramme.

¹⁵ Ambu® Neuroline Concentric Needle, Baltorpbakken 13 DK - 2750 Ballerup, Denmark

II.7.2. Vitesse de conduction nerveuse (VCN)

II.7.2.1. VCN Motrice (VCNM)

La stimulation électrique du nerf a été effectuée via l'insertion de deux aiguilles monopolaires (2" x 26G)¹⁶ (anode et cathode) dans les tissus en regard du passage anatomique des nerfs sciatique (branches péronière et tibiale) et radial. La cathode a été placée 2 centimètres distalement à l'anode. Adaptés de la technique décrite par Steiss et al. (Steiss J., 1987), les sites de stimulation utilisés sont répertoriés dans le tableau VI.

Tableau VI. Sites de stimulation pour mesurer la vitesse de conduction nerveuse motrice.

| Sites de stimulation | Nerf Sciatique Br. Péronière | Nerf Sciatique Br. Tibiale | Nerf Radial | Nerf Ulnaire |
|----------------------|--|--|--|---|
| Proximal | Aspect caudal du grand trochanter du fémur ; Crânial à la tubérosité ischiatique | Aspect caudal du grand trochanter du fémur ; Crânial à la tubérosité ischiatique | Face latérale du membre thoracique ; Aspect crânial de l'articulation huméro-radiale. | Face médiale du membre thoracique ; Mi-longueur de l'humérus |
| Distal | Face latérale de la jambe ; Caudalement à l'articulation fémoro-tibiale. Aiguille insérée en direction crâniale dans le creux poplité, proximal au corps du m. popliteus. | Face latérale de la jambe ; Caudalement à l'articulation fémoro-tibiale. Aiguille placée plus superficiellement que pour la stimulation distale de la br.péronière, sur la surface du m. popliteus, l'aiguille pointant en direction caudale. | Face crâniale du membre thoracique ; Superficiellement sur la surface de l'insertion proximale du m. extensor carpi radialis. | Face médiale du membre thoracique ; Entre la pointe du coude et le condyle médial de l'humérus |

¹⁶ Ambu® Neuroline Monopolar Needle, Baltorpbakken 13 DK - 2750 Ballerup, Denmark

L'enregistrement de la réponse à cette stimulation se fait via l'insertion d'aiguilles intradermiques (0,5" x 27-G)¹⁷ dans un muscle innervé par le nerf testé (respectivement les muscles : *fibularis tertius*, *popliteus*, *extensor carpi radialis*, *flexor carpi ulnaris* pour les nerfs péronier, tibial, radial et ulnaire) (Figure 3). Une aiguille de référence a été insérée 1,5 cm distalement à l'aiguille d'enregistrement. Une aiguille de terre a été placée sur une surface osseuse, entre les aiguilles de stimulation et d'enregistrement.

Le positionnement des aiguilles de stimulation était modifié jusqu'à obtenir des courbes d'amplitude maximale à l'écran (correspondant à une stimulation la plus proche du nerf possible). Une fois en place, la stimulation était répétée à un minimum de 5 reprises pour chaque site de stimulation.

La distance (d) entre les deux points de stimulation a été mesurée à l'aide d'un ruban à mesurer.

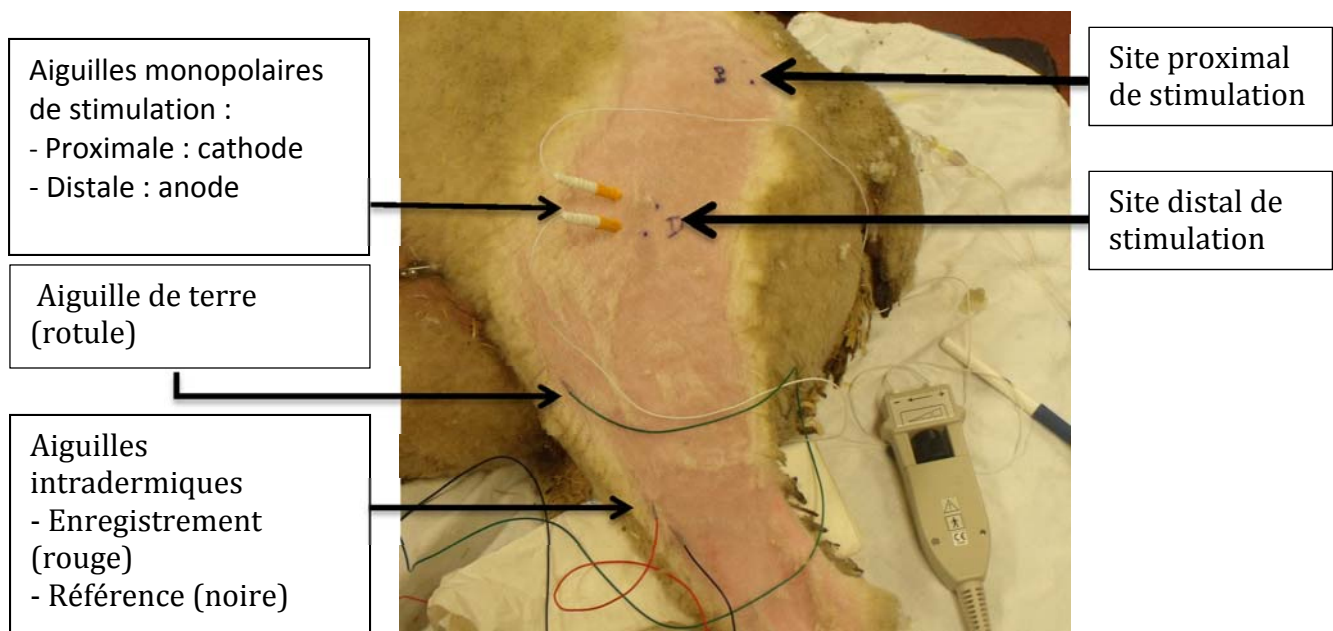


Figure 3. Montage pour mesurer la vitesse de conduction nerveuse motrice. (Exemple du nerf sciatique ; branche péronière ; stimulation distale)

¹⁷ Ambu® Neuroline Subdermal Needle, Baltorpbakken 13 DK - 2750 Ballerup, Denmark □

En suivant les paramètres décrits précédemment en médecine vétérinaire (Cuddon P., 2010), la durée du stimulus a été fixée à 0,2 millisecondes et toutes les stimulations pour les VCNM ont été effectuées à une intensité supra maximale. Les filtres de la bande passante gardaient les signaux entre 2 et 1000 μ V.

La vitesse de conduction a été calculée selon la formule suivante (Cuddon P., 2010):

$$VCNM \left(\frac{m}{sec} \right) = \frac{d (mm)}{L. prox(msec) - L. dist (msec)}$$

d= distance entre les 2 points de stimulation ; **L. prox** = latence proximale ou durée de temps écoulée entre la stimulation au point proximal et la 1^{ère} déflexion observée sur le tracé obtenu ; **L. dist** = latence distale ou durée de temps écoulée entre la stimulation au point distal et la 1^{ère} déflexion observée sur le tracé obtenu.

Les indicateurs verticaux de temps, horizontaux d'amplitude ainsi que les marqueurs des pics (P) et nadirs (T) ont été placés manuellement pour chacune des courbes de chaque test, en déplaçant les curseurs sur l'écran à l'aide de la souris de l'ordinateur (Figure 4).

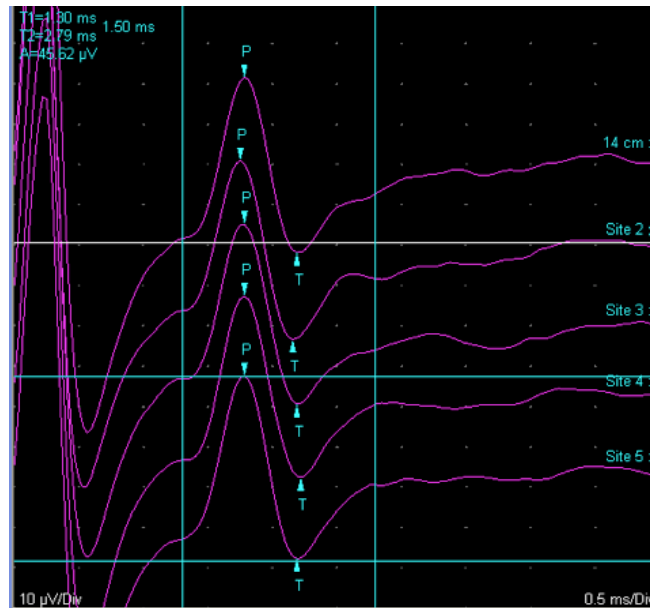


Figure 4. Tracé obtenu après stimulation motrice de la branche péronière.

II.7.2.2. VCN Sensitive (VCNS)

Les nerfs ulnaire, radial et sciatique (péronier et tibial) ont été testés. La stimulation appliquée était antidromique (i.e. induisant un signal nerveux qui suivait le chemin opposé au sens physiologique). La stimulation électrique du nerf a été effectuée via l'insertion de 2 aiguilles monopolaires (anode et cathode) dans les tissus sous-cutanés sur le territoire anatomique innervé par les nerfs sciatique (branches péronière et tibiale), radial et ulnaire à l'extrémité des membres correspondants. La cathode était placée 2 centimètres distalement à l'anode. Les montages décrits dans le tableau VII ont été utilisés.

Tableau VII. Sites de stimulation pour mesurer la vitesse de conduction nerveuse sensitive

| SITES | Nerf Sciatique Br. Péronière superficielle | Nerf Sciatique Br. Plantaire médiane (tibial) | Nerf Radial Br. Radiale superficielle | Nerf Ulnaire Br. Palmaire superficielle |
|--------------------------------|--|--|---|---|
| Stimulation | Tissus sous-cutanés (SC) de la face crâniale du membre pelvien entre les métatarsiens III et IV. | Tissus SC de la face caudale du membre pelvien entre les métatarsiens III et IV. | Tissus SC de la face crâniale du membre thoracique; Superficiellement sur la surface de l'insertion du m. extensor carpi radialis | Tissus SC de la face caudo-latérale juste caudal au métacarpien IV. |
| Enregistrement proximal | Face latérale du chef latéral du m. gastrocnemius | Face du membre, crânio-proximal à la tubérosité calcanéenne | Face latérale du membre. Aspect crânial de l'articulation huméro-radiale | Face caudo-latérale du carpe |
| Enregistrement distal | Aspect caudal de la crête tibiale, en regard du m. long péronier | Face du membre, crânio-distal à la tubérosité calcanéenne | Aspect latéral de l'humérus, en regard du 1/3 distal | Face caudo-proximale du carpe |

Une aiguille de référence a été insérée 1,5 cm proximale à l'aiguille d'enregistrement. Une aiguille de terre a été placée sur une surface osseuse, entre les aiguilles de stimulation et d'enregistrement (Figure 5). Le positionnement des aiguilles d'enregistrement était modifié jusqu'à obtenir des courbes d'amplitude maximale à l'écran (correspondant à un enregistrement le plus proche du nerf possible). Une fois les aiguilles en place, la stimulation était répétée à un minimum de 5 reprises pour chaque site d'enregistrement.

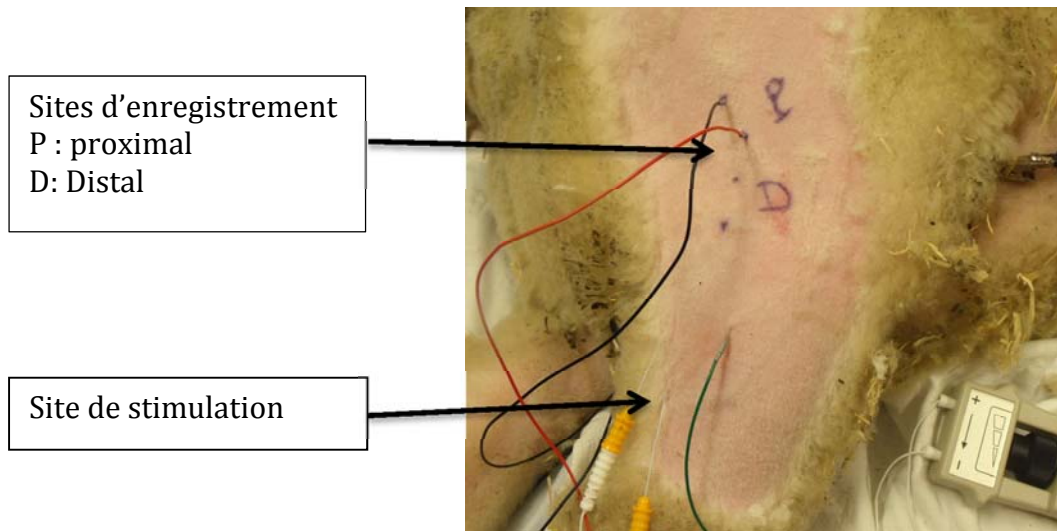


Figure 5. Montage pour mesurer la vitesse de conduction nerveuse sensitive. (Exemple du nerf radial)

En suivant les paramètres décrits précédemment en médecine vétérinaire (Cuddon P., 2010), la durée du stimulus a été fixée à 0.2 millisecondes et toutes les stimulations pour les NCVS ont été effectuées à une intensité supra maximale. Les filtres de la bande passante gardaient les signaux entre 2 et 1000 μ V. Un seul site de stimulation est nécessaire pour déterminer la vitesse de conduction sensitive.

La formule devient donc :

$$VCNS \left(\frac{m}{sec} \right) = \frac{d (mm)}{L. prox(msec) - L. dist (msec)}$$

d= distance entre les 2 points d'enregistrement ; **L. prox** = latence proximale ou durée de temps écoulée entre la stimulation et la 1^{ère} déflexion observée sur le tracé obtenu

(enregistrement proximal) ; **L. dist** = latence distale ou durée de temps écoulée entre la stimulation et la 1^{ère} déflexion observée sur le tracé obtenu (enregistrement distal).

II.8. Analyse du liquide céphalorachidien (LCR)

Immédiatement après l'euthanasie, l'individu était placé au sol, en décubitus latéral droit pour réaliser une ponction dans la citerne cérébello-médullaire. Aucune contention de la tête n'était effectuée pendant la procédure, celle-ci adoptant d'elle-même une position adéquate (l'axe long de la tête et la ligne du cou formant un angle de 90 à 120 degrés). Une zone de 10 cm² centrée sur la ligne cervicale médiane, juste caudalement à la protubérance occipitale était rasée. Une aseptie de cette zone était ensuite réalisée en faisant mousser une solution de gluconate de chlorhexidine 4%¹⁸ pendant 5 minutes, qui était ensuite rincée par une succession de 3 passages alternés de gazes imbibées d'alcool isopropylique 70% USP et de gluconate de chlorhexidine 2%. Pour la manipulation de l'aiguille spinale et des tubes de récolte, le manipulateur portait des des gants stériles.

Les repères pour effectuer la ponction étaient le triangle formé par le bord crânio-latéral des ailes de l'atlas et la protubérance occipitale externe. L'aiguille spinale¹⁹ (3 ½" x 22-G) était introduite à l'intersection des lignes formées par les repères sur les ailes de l'atlas et de la ligne perpendiculaire à celle-ci, passant par la protubérance occipitale externe (de Lahunta A., 2014). L'aiguille était introduite avec une orientation parallèle au grand axe de la tête, avec son stilet en place. À chaque changement de résistance du tissu pénétré, le stilet était retiré pour vérifier la présence, ou non, de liquide céphalorachidien à ce site. Une fois dans la citerne cérébello-médullaire, trois millilitres de liquide céphalorachidien étaient collectés en laissant le liquide s'écouler par gravité dans un tube sec.

Les échantillons ainsi obtenus ont été soumis pour un comptage cellulaire, un examen cytologique, ainsi qu'une mesure des protéines dans la demi-heure suivant le prélèvement.

Puisque les liquides céphalorachidiens sont normalement pauvres en cellules, une centrifugation²⁰ à 950 tours par minutes pendant 3 minutes a été nécessaire pour concentrer

¹⁸ Endure 400 (Scrub-Stat 4)

¹⁹ BD™ Spinal Needle with Quincke type point, BD Medical, Franklin Lakes, USA

²⁰ Thermo Scientific™ Shandon Cytospin™ 4, Cheshire, UK

les cellules dans une cyto-préparation de 200 μ L. Une évaluation microscopique avec établissement d'un différentiel cellulaire a suivi. Parallèlement, un comptage cellulaire a été effectué à l'aide d'un hémacytomètre²¹ et la concentration des micro-protéines a été déterminée par spectrophotométrie²².

II.9. Nécropsie

Chaque animal a été soumis à un examen anatomopathologique, réalisé dans l'heure suivant l'euthanasie. Dans un premier temps, une investigation macroscopique des systèmes respiratoire et digestif a été réalisée en suivant une technique de nécropsie standard (Andrews J., 1986). Lorsqu'une lésion macroscopique était trouvée, un échantillon était prélevé pour analyse microscopique ultérieure.

Un examen macroscopique du système nerveux central a ensuite été réalisé. Pour ce faire, l'articulation atlanto-occipitale a été ouverte et la jonction entre le tronc cérébral et la moelle épinière a été sectionnée à l'aide d'un bistouri. La décapitation a été achevée en disloquant l'articulation et en sectionnant les tissus mous. La colonne vertébrale a été isolée en entier en enlevant les 4 membres, en coupant les côtes et la queue, puis en enlevant un maximum de muscles axiaux. L'encéphale a été exposé par décalottage de la voûte crânienne avec une scie oscillante, puis extrait avec pince et ciseau. La moelle épinière, les racines nerveuses et, pour les renflements cervical et lombaire, la portion proximale des nerfs spinaux (dans le foramen intervertébral) ont été exposés par laminectomie dorsale à l'aide d'une scie oscillante et de pinces gouges. Au niveau des renflements, la dissection s'étendait aux foramens intervertébraux; les racines nerveuses et nerfs spinaux ont été laissés attachés à la moelle épinière, le tout étant prélevé « en bloc ». La moelle épinière a ensuite été sectionnée en 3, soit C1-T2, T3-L3 et L4-S2; chaque segment a été déposé sur un morceau de carton puis fixé à l'aide d'aiguilles pour maintenir une orientation adéquate. Les tissus ont été fixés dans environ 20 fois leur volume de formol tamponné à 10%²³ puis préparés pour être montés sur blocs paraffinés et examinés au microscope optique.

²¹ Bright-Line™ Hemacytometer, Reichert, Buffalo NY, USA

²² UniCel DxH 600 - Beckman Coulter, Inc. Mississauga, L5N 6V8 Ontario, Canada

²³ Formalin solution, neutral buffered, 10%, Sigma Aldrich, USA

II.10. Statistiques

Comparaison entre les groupes pour :

Les âges, poids, scores corporels, résultats d'analyses hématologiques/biochimiques, résultats de tomodensitométrie, mesures d'aires et résultats d'analyses du liquide céphalorachidien

Les comparaisons entre les groupes (affectés et cliniquement normaux) ont été effectuées avec le test t pour échantillons appariés. Compte tenu du petit nombre d'individus inclus dans l'étude (n=10), le seuil alpha ne sera pas ajusté pour les comparaisons multiples pour avoir une puissance statistique suffisante. Une valeur de p inférieure à 0,05 était considérée statistiquement significative.

Études électrodiagnostiques

La précision avec laquelle les différents marqueurs ont été placés manuellement sur les tracés a été évaluée grâce au coefficient de variation (écart type*100/moyenne). Celui-ci permet en effet de déterminer la variation des différents paramètres pour chacun des individus.

La répétabilité des mesures a été analysée en utilisant le coefficient de corrélation intra-classe. Ce calcul prend en compte toutes les valeurs obtenues pour chaque individu ainsi que les données de tous les individus.

La moyenne entre les groupes pour les vitesses de conduction a été comparée au moyen du test de t apparié.

RÉSULTATS

I. POPULATION

L'acquisition des données a été effectuée entre novembre 2012 et septembre 2013. Sur cette période, 10 agneaux Dorset ont été enrôlés. Ils sont référencés dans le texte par une lettre, A ou C correspondant à leur statut « Affecté » ou « Contrôle », suivie du numéro de la paire dont fait partie l'agneau (Annexe I). De la même façon des lettres seront utilisées pour qualifier les groupes : groupe A pour le groupe des animaux présentant la démarche étudiée et groupe C pour les animaux contrôles, cliniquement sains.

Parmi les 10 agneaux, il y avait 5 individus affectés (2 mâles, 3 femelles), appariés à 5 agneaux cliniquement normaux (2 mâles, 3 femelles).

Les caractéristiques de chaque agneau sont répertoriées dans le tableau VIII.

Tableau VIII. Caractéristiques des animaux inclus dans l'étude

| ID AGNEAUX | STATUTS | SEXES | ÂGES AUX 1 ^{ers} SC (jours) | Numéro de la PAIRE |
|------------|-------------|-------|---|--------------------|
| A1 | Affecté | M | 65 | 1 |
| C1 | Non affecté | M | N.A. | 1 |
| A2 | Affecté | F | 64 | 2 |
| C2 | Non affecté | F | N.A. | 2 |
| C3 | Non affecté | F | N.A. | 3 |
| A3 | Affecté | F | 90 | 3 |
| A4 | Affecté | M | 136 | 4 |
| C4 | Non affecté | M | N.A. | 4 |
| C5 | Non affecté | F | N.A. | 5 |
| A5 | Affecté | F | 132 | 5 |

Légende: (*ID agneaux*) : numéro d'identification attribué à chaque agneau, correspondant à leur ordre d'inclusion dans l'étude ; (*M*) : mâle ; (*F*) : femelle ; (*Âge aux 1^{ers} SC*) : âge à l'apparition des premiers signes cliniques ; (*N.A.*) : Non Applicable car animaux sains ; (*Numéro de la PAIRE*) : numéro de la paire appariant chaque agneau affecté avec un autre agneau cliniquement sain, d'âge et poids similaires.

Les âges et poids de chaque individu sont illustrés par les figures 6 et 7, respectivement. Ils sont également répertoriés dans l'annexe XI. Il n'y avait pas de différence significative entre le poids et les âges moyens des groupes (respectivement $p=0,36$ et $p=0,90$) (Tableau IX).

Tableau IX. Moyennes et écarts types des poids et âges en fonction des groupes

| | Groupe des agneaux affectés | Groupe des agneaux cliniquement sains |
|--------------------------|-----------------------------|---------------------------------------|
| Poids moyens (Kg) | 50,6 ±5,2 | 46,7 ± 6,2 |
| Âges moyens (j) | 143,2 ± 36,2 | 144,2 ± 28,3 |

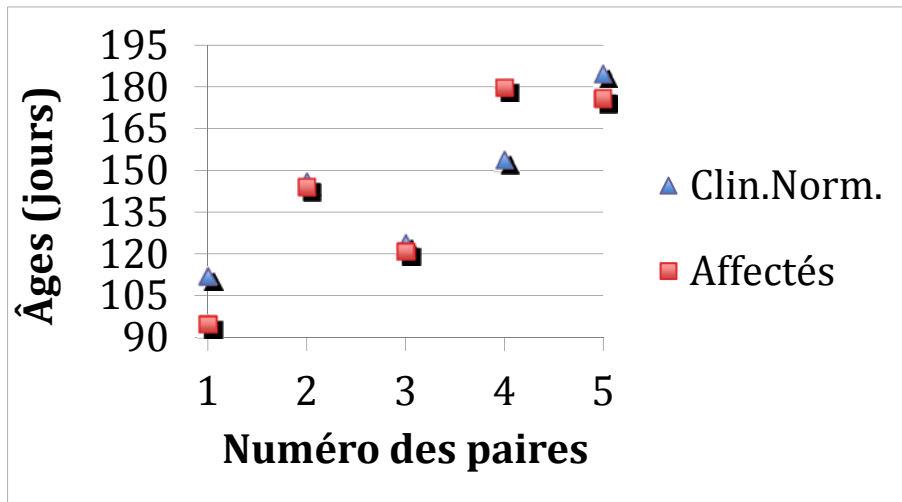


Figure 6. Répartition des âges des agneaux dans les groupes (affecté ou Cliniquement normaux (contrôles)), lors de leur inclusion dans l'étude.

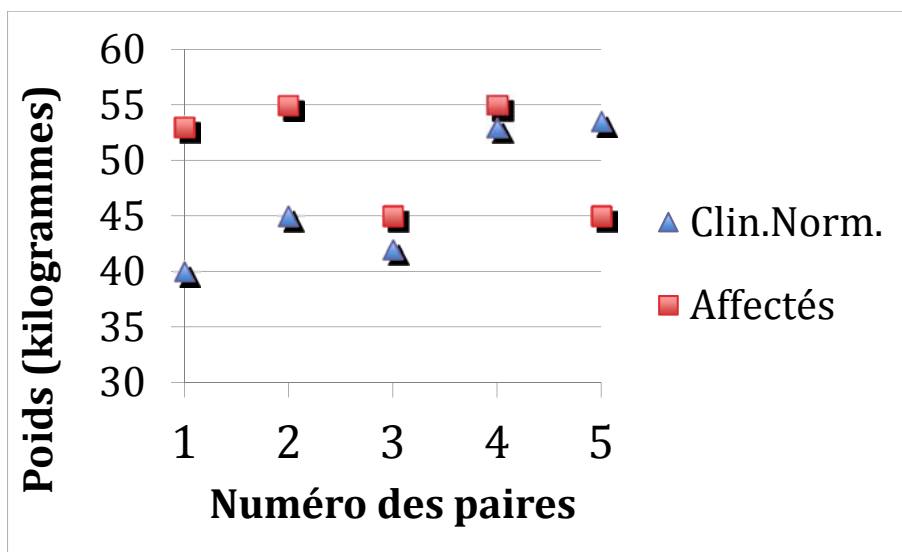


Figure 7. Répartition des poids des agneaux dans les groupes (affecté ou cliniquement normaux (contrôles)), lors de leur inclusion dans l'étude.

La durée des signes cliniques avant l'inclusion dans l'étude était de 30 jours pour l'agneau A1, 80 jours pour l'agneau A2, 31 jours pour l'agneau A3, 44 jours pour les agneaux A4 et A5.

II. EXAMENS MÉDICAUX À L'ADMISSION

II.1. Examens physiques

Tous les agneaux avaient les processus épineux qui n'étaient pas visibles, mais palpables. Les processus transverses étaient eux-aussi palpables mais recouverts par la musculature para-spinale et une épaisseur de gras sous-cutanée variable. La moyenne des scores corporels des animaux affectés n'était pas statistiquement différente de celle des animaux cliniquement normaux (respectivement 3,6 et 3,5 ; $p=0,37$).

Les examens physiques des animaux à leur arrivée étaient sans particularité. Les bruits respiratoires étaient augmentés bilatéralement pour les agneaux C3, A3, A4 et C4 mais sans jetage. L'un d'entre eux (agneau C4), présentait également des sifflements à l'auscultation respiratoire. Les données des examens physiques sont regroupées dans l'annexe II.

II.2. Examens orthopédiques

À l'examen orthopédique, aucune distension articulaire des membres n'a été palpée. À la marche, aucun crépitement ou sensation de luxation des rotules n'a été noté. Les pieds étaient sains mais les onglons des agneaux C3, A3, A4, C4 étaient jugés trop longs et ont été parés. Les animaux ont été réexaminés par la suite. Leur démarche n'a pas été affectée par cette procédure. Par ailleurs, l'agneau A3 présentait une érosion superficielle de la face dorsale des carpes bilatéralement (abrasion de la laine).

II.3. Examens neurologiques

À l'examen neurologique à l'arrivée, l'état mental de tous les animaux était normal et ils interagissaient normalement lors des manipulations. Les examens du fond d'œil étaient normaux pour tous les animaux. Aucune anomalie des nerfs crâniens n'a été observée. Les réflexes spinaux ont été effectués pour certains au réveil de l'anesthésie et pour les animaux les plus dociles, réveillés alors qu'ils étaient couchés en décubitus latéral. Aucune anomalie n'a été notée. Les placements proprioceptifs ont été tentés mais leur réponse n'a pas été concluante. La majorité des animaux n'acceptaient pas que leur poids soit supporté (indispensable pour que le test puisse être correctement interprété). La perception de la douleur était présente chez tous les individus. Aucune réaction suggérant une douleur au dos n'a été observée. L'amplitude des mouvements cervicaux était normale dans toutes les directions.

II.4. Évolution de la démarche des agneaux en cours de projet

En comparant la démarche présentée à l'arrivée et lors des suivis au cours du projet, il a été constaté que l'ensemble des agneaux affectés a présenté une exacerbation des signes cliniques après l'anesthésie de la phase I (Tableau X).

Tableau X. Fréquence des signes cliniques présentés par les agneaux affectés, avant et après l'anesthésie de la phase I.

| Signes cliniques | Nombre de sujets concernés (%) |
|---|--------------------------------|
| Au début de l'étude | |
| • Atteinte unilatérale | 3/5 (60%) |
| • Atteinte bilatérale | 2/5 (40%) |
| • Adoption de la position « campée du derrière » (Fig.8) | 3/5 (60%) |
| • Pivot sur le membre affecté dans les tournants | 1/5 (20%) |
| Après l'anesthésie de la phase I | |
| • Aggravation des signes cliniques | 5/5 (100%) |
| • Passage d'une atteinte uni- à bilatérale | 1/5 (20%) |
| • Apparition d'une contraction soutenue de la cuisse | 4/5 (80%) |
| • Exacerbation de la contraction soutenue de la cuisse | 1/5 (20%) |
| • Apparition de la position « campée du derrière » | 2/5 (40%) |
| • Position « campée du derrière » adoptée plus fréquemment | 1/5 (20%) |

À l'arrivée, l'individu A1 présentait une hyperflexion marquée de toutes les articulations du membre pelvien droit à chaque fois qu'il initiait un déplacement. Il a été noté par ailleurs, qu'il adoptait fréquemment une posture avec les membres pelviens légèrement plus écartés que la normale, tendus vers l'arrière au lieu d'être placés normalement sous lui, reportant son poids du corps vers l'avant (« campée du derrière », figure 8).



Figure 8. Posture « campée du derrière ». (Exemple de l'agneau A5 sur la photographie)

Il utilisait cette posture notamment pour s'alimenter et dans ce cas, avait tendance à explorer la zone devant lui en avançant ses membres thoraciques et en étirant le cou plutôt qu'en déplaçant ses 4 membres. Après la première phase expérimentale, au retour d'anesthésie, il avait développé la démarche caractéristique aux 2 membres pelviens, avec le même degré de flexion. De plus, il présentait maintenant de façon sporadique, une flexion soutenue pendant quelques secondes, de l'un ou l'autre des membres pelviens. L'agneau était alors à l'arrêt et son poids était entièrement reporté sur le côté controlatéral et le membre au soutien était en légère abduction. La contraction la plus marquée impliquait les muscles de la cuisse. Pendant que cette contraction s'effectuait, l'agneau continuait ses activités : manger, explorer le sol, interagir notamment (Figure 9).



Figure 9. Agneau A1 après sa première anesthésie.

Notez la contraction soutenue des muscles de la cuisse et la légère abduction du membre qui en résulte.

L'individu C1 présentait une démarche normale, aussi bien avant qu'après la première anesthésie.

L'individu A2 avait tendance à pivoter sur son membre pelvien droit lors de changement de direction plutôt que d'effectuer un virage normal en déplaçant chaque membre. Il présentait une hyperflexion des articulations de ce membre au pas, mais la contraction soutenue sporadique n'est apparue qu'après la première anesthésie. Celle-ci était de plus courte durée et moins intense que chez l'agneau A1. Après la première phase expérimentale, il était noté

que sa démarche était saccadée en tout temps et qu'elle semblait manquer de fluidité dans les mouvements du membre pelvien droit à la marche (« démarche robotique »). Le membre pelvien gauche présentait parfois un délai marqué avant la phase de protraction, allongeant ainsi la foulée effectuée par le membre atteint. Il adoptait également la posture « campée du derrière » et pivotait dans les tournants sur le membre affecté.

L'individu C2 se déplaçait normalement, toutefois il était jugé qu'il déposait parfois lourdement son membre pelvien gauche au sol. Il n'a pas été noté chez lui de flexion exagérée des membres pelviens avant ni après l'anesthésie.

L'individu C3 présentait une démarche saccadée des membres pelviens, toutefois aucune détérioration n'a été notée en cours d'expérimentation.

L'individu A3 présentait une atteinte bilatérale à son arrivée avec déjà des contractions soutenues des muscles cruraux, similaires à ce qui a été observé chez les autres individus atteints après l'anesthésie. Il a été noté après la phase I que les contractions étaient encore plus marquées entraînant des tremblements musculaires de ce membre. Comme pour les autres agneaux affectés, il conservait un comportement normal pendant ces épisodes et n'interrompait pas ses activités. Cet agneau a même tenté de continuer un déplacement alors qu'une contraction soutenue survenait ce qui a entraîné une perte d'équilibre qu'il est toutefois parvenu à compenser pour éviter la chute. Lui aussi adoptait plus souvent que les animaux cliniquement normaux, une posture « campée du derrière ».

L'individu A4 était affecté bilatéralement à l'arrivée mais présentait une flexion qui restait assez peu marquée et qui se manifestait comme un délai dans la phase de soutien, avant le poser, visible surtout au membre pelvien droit. Après l'anesthésie de la phase I, il présentait une flexion exagérée du membre pelvien gauche avec parfois une contraction soutenue de ce membre.

L'individu C4 ne présentait aucune anomalie de la démarche.

L'individu C5 présentait une démarche normale à son arrivée. Après la première anesthésie, il a été observé une fois, un allongement de la foulée du membre pelvien gauche par retard d'initiation de la phase de protraction.

L'individu A5 présentait une flexion des articulations du membre pelvien droit associée à une abduction. Il adoptait fréquemment une posture « campée du derrière » et pivotait sur le membre pelvien droit dans les tournants. Il marquait à l'occasion un délai avant la phase de protraction avec ce même membre. Après l'anesthésie, le report de poids vers l'avant et l'adoption de la posture « campée du derrière » était encore plus marqué et la contraction soutenue accompagnée de tremblements est apparue.

La démarche des membres thoraciques était normale chez l'ensemble des sujets. Le volume des différents groupes musculaires était symétrique. Les masses musculaires étaient proportionnées pour le gabarit de chaque animal.

II.5. Paramètres sanguins et urologiques

II.5.1. Biochimie et hématologie

Il n'y avait pas de différence statistiquement significative entre les moyennes des groupes « affectés » et « contrôles » pour les paramètres biochimiques testés (Tableaux XIa et XIb). Le nombre de leucocytes était statistiquement différent entre les groupes. Les individus affectés avaient un nombre de leucocytes plus élevé que les individus cliniquement normaux ($p=0,045$). Cependant, aucune différence significative n'existait entre les groupes pour les nombres de cellules dans le différentiel des leucocytes. Le détail des résultats des analyses hématologiques et des biochimiques sont regroupés dans les annexes III et IV, respectivement.

Tableau XIa : Moyennes et écarts types (entre parenthèses) des paramètres hématologiques pour les groupes affectés et contrôles.

| | HT (%) | Fibrin. (g/L) | Leucocytes ($\times 10^9/L$) | Neutro ($\times 10^9/L$) | Lympho ($\times 10^9/L$) | Mono ($\times 10^9/L$) | Eosino ($\times 10^9/L$) | Baso ($\times 10^9/L$) |
|------------------|-----------------|----------------|--------------------------------|----------------------------|----------------------------|--------------------------|----------------------------|--------------------------|
| Affectés | 34,20 (3,11) | 2,20 (1,64) | 9,50 (4,02) | 5,40 (3,73) | 3,55 (1,65) | 0,13 (0,11) | 0,38 (0,28) | 0,03 (0,05) |
| Contrôles | 35,80 (3,70) | 2,00 (0,71) | 7,37 (2,70) | 3,07 (1,76) | 3,73 (0,94) | 0,28 (0,22) | 0,28 (0,12) | 0,02 (0,03) |

Légende: (HT) : hématocrite ; (Fibrin.) : fibrinogène ; (Neutro) : neutrophiles ; (Lympho) : lymphocytes ; (Mono) : monocytes ; (Eosino) : éosinophiles ; (Baso) : basophiles.

Tableau Xib : Moyennes et écarts types (entre parenthèses) des paramètres biochimiques pour les groupes affectés et contrôles.

| | Glu (mmol/L) | Urée (mmol/L) | Créat (mmol/L) | Bili tot (mmol/L) |
|------------------|-------------------------|--------------------------|---------------------------|------------------------------|
| Affectés | 3,68 (1,91) | 4,93 (1,52) | 84,4 (14,20) | 3,78 (2,54) |
| Contrôles | 4,28 (0,42) | 3,71 (1,72) | 81,4 (6,80) | 4,72 (2,68) |

| | AST (U/L) | ALT (U/L) | ALP (U/L) | CK (U/L) | GGT (U/L) |
|------------------|----------------------|----------------------|----------------------|---------------------|----------------------|
| Affectés | 109,6 (25,34) | 22,2 (4,76) | 232,2 (71,47) | 590,8 (638,24) | 65,2 (10,89) |
| Contrôles | 116,8 (15,61) | 21,4 (2,30) | 194,0 (64,27) | 217 (63,34) | 70,4 (9,71) |

| | Prot tot (g/L) | Albumine (g/L) | Globulines (g/L) |
|------------------|---------------------------|---------------------------|-----------------------------|
| Affectés | 62,82 (2,67) | 29,78 (1,69) | 41,04 (11,70) |
| Contrôles | 60,86 (2,79) | 30,08 (2,26) | 30,78 (3,24) |

| | Calcium (mmol/L) | Phosphore (mmol/L) | Potassium (mmol/L) | Sodium (mmol/L) | Chlore (mmol/L) | Mg (mmol/L) |
|------------------|-----------------------------|-------------------------------|-------------------------------|----------------------------|----------------------------|------------------------|
| Affectés | 2,64 (0,078) | 2,52 (0,38) | 5,45 (1,48) | 144,36 (2,16) | 102,02 (2,14) | 0,87 (0,06) |
| Contrôles | 2,60 (0,09) | 2,67 (0,50) | 5,23 (0,79) | 145,9 (2,29) | 103,46 (2,24) | 0,85 (0,15) |

Légende: (Glu) : glucose ; (Créat) : créatinine ; (Bili tot) : bilirubines totales ; (Prot tot) : protéines totales ; (Mg) : Magnésium

II.5.2. Urologie

Puisque les urines devaient être récoltées pendant la période d'acclimatation où les manipulations des agneaux devaient être limitées, elles n'ont pu être récoltées par miction naturelle que pour les agneaux affectés A1, A3, A5 et pour les agneaux normaux C1, C2, C5. Pour les 6 agneaux où l'échantillon d'urine était disponible, les urologies n'ont montré aucune anomalie significative. Le détail des résultats figure dans l'annexe V.

III. IMAGERIE MÉDICALE

III.1. Tomodensitométrie

Une différence significative a été notée entre les groupes pour la surface du canal vertébral mesurée à la hauteur des corps vertébraux de la deuxième vertèbre lombaire ($p = 0.045$), les animaux affectés ayant un canal vertébral plus petit que les animaux cliniquement normaux. Il n'y avait pas de différence significative pour les autres mesures effectuées sur les images de tomodensitométrie : nombre de vertèbres lombaires ($p = 0.62$), nombre de vertèbres sacrées ($p = 1$) ; angle lombo-sacré ($p = 0.52$), surface du canal vertébral à la dernière vertèbre thoracique ($p = 0.58$), surface du canal vertébral en L4 ($p = 0.85$) et surface du canal vertébral en L6 ($p = 0.12$). Il est à noter que la paire 3 a été exclue des calculs de surfaces du canal vertébral en raison de données manquantes. Le tableau XII rapporte les moyennes pour chaque mesure, pour chaque groupe. Les données de chaque patient apparaissent dans l'annexe VI.

Tableau XII. Moyenne et écarts types des données sur la conformation des agneaux affectés et des agneaux cliniquement normaux à l'étude tomodensitométrie.

| Agneaux | angle | surf. CV | surf. CV | surf. CV | Surf. CV |
|----------|---------------------|----------------------|-----------------------|-----------------------|----------------------|
| | lombo-sacré | dern Thor. | L2 | L4 | L6 |
| Normaux | 147,8 (4,87) | 93,25 (15,46) | 102,75 (9,98)* | 113,75 (21,27) | 160,25 (9,21) |
| | n=5 | n=4 | n=4 | n=4 | n=4 |
| Affectés | 144,0 (7,61) | 88,5 (9,0) | 93,5 (9,71)* | 115,25 (13,40) | 144,0 (13,78) |
| | n=5 | n=4 | n=4 | n=4 | n=4 |

Légende : Les nombres en caractères **gras** représentent les moyennes ; les écarts types sont mentionnés entre parenthèses. (*surf. CV dern Thor.*) : surface du canal vertébral à la dernière vertèbre thoracique ; (*surf. CV*) : surface du canal vertébral à différentes hauteurs ; (*L2*) : 2^{ème} vertèbre lombaire ; (*L4*) : 4^{ème} vertèbre lombaire ; (*L6*) : 6^{ème} vertèbre lombaire ; (n) : nombre d'individus inclus ; (*): valeurs significativement différentes entre les groupes selon le test de t apparié.

Description des trouvailles de la tomodensitométrie (Annexe VII)

Plaques de croissance

Les plaques de croissance des os longs des membres pelviens et du bassin n'étaient pas minéralisées chez les agneaux C1, C2, C3, C4, A1, A2 et A3. En revanche, les plaques de croissance des différentes vertèbres étaient déjà minéralisées chez tous ces individus, à l'exception de l'agneau C1. Les agneaux C5, A4 et A5 quant à eux, ne présentaient des plaques de croissance non minéralisées que sur les os longs des membres pelviens mais les centres d'ossification secondaires du bassin et des différentes vertèbres étaient minéralisés.

Il a été noté que le centre d'ossification secondaire du processus odontoïde de C2 n'était également pas minéralisé sur l'agneau A2.

Fractures

Il a été observé sur les images de l'agneau C1, une petite fracture en biseau à l'aspect crânio-ventral du corps vertébral de la première vertèbre lombaire, sans déplacement du fragment.

L'agneau C3 présentait un fragment osseux libre à la pointe du processus transverse droit de L3 pouvant représenter une fracture ou une minéralisation incomplète.

Deux fractures ont été remarquées sur la tomodensitométrie de l'agneau A4 : une fracture courte transverse à la base du processus transverse droit de L1 et une autre dans le tiers proximal de la partie ossifiée de la dernière côte du même côté. À ce dernier site, un cal osseux incomplet est noté.

Enfin, l'agneau A5 présentait une fracture courte oblique à la base du processus transverse gauche de L1.

Corps étrangers digestifs

De petits corps étrangers digestifs minéralisés et non obstructifs étaient présents chez les agneaux A5, C4 et C5. Chez ce dernier toutefois, la quantité de matériel était importante et surtout présente dans le rumen et le colon. Une quantité légère de matériel minéral non obstructif a aussi été notée en partie déclive de l'atrium du rumen des agneaux A1 et A4. Chez ces agneaux, on retrouvait également du matériel similaire en quantité légère en partie caudale du sac ventral du rumen (agneau A1) et dans quelques anses intestinales (agneau

A4). L'agneau A1, avait en outre, une particule métallique d'environ 2.0 mm de diamètre, associée à des artéfacts de stries, en partie caudale droite de l'abdomen, vraisemblablement à l'intérieur d'une anse intestinale, représentant un petit corps étranger métallique non obstructif. Les petits corps étrangers digestifs minéralisés ont l'apparence de petites pierres.

Autres trouvailles

L'agneau C1 présentait une lésion sous-chondrale de type kystique de 4 mm de diamètre à l'aspect disto-médial de la partie latérale du métatarsien commun droit représentant une lésion d'osteocondritis dissecans (*OCD*). Un halo de sclérose entourait cette lésion mais il n'y avait aucune évidence de changements dégénératifs secondaires.

L'agneau C3 avait une vertèbre transitoire (probablement la première lombaire). Les processus transverses de cette vertèbre n'étaient pas fusionnés. La dernière vertèbre lombaire du même individu avait également une apparence atypique avec un angle intermédiaire dans le plan sagittal mais demeurait complètement libre et non fusionnée.

L'agneau C4 présentait de la congestion hypostatique en partie déclive des poumons.

L'agneau A2 présentait un vestige de la fibula asymétrique (minimalement plus long du côté gauche). De même, une asymétrie était subjectivement notée dans les muscles de la cuisse de l'agneau A3, le groupe des muscles latéraux et crâniens de la cuisse gauche étant légèrement moins volumineux qu'à droite.

Enfin, l'agneau A5 avait des nœuds lymphatiques poplités plus visibles que normalement mais bilatéralement symétriques.

III.2. Résonance magnétique

Toutes les séquences planifiées ont été acquises, à l'exception des images du segment cervical (C1-T1) qui ont été abandonnées pour les agneaux C4, C5 et A5.

Les images de l'agneau C3 comportaient beaucoup d'artéfacts de mouvement (tremblements) qui ont limité l'interprétation. Le reste des examens effectués ont été de bonne qualité.

Indentation de la moelle épinière en regard du foramen magnum

Chez les agneaux affectés A2, A3, A4 et l'agneau cliniquement sain C3, une déviation ventrale focale de la moelle épinière a été notée au foramen magnum, sans altération du signal du parenchyme médullaire. Il n'y avait cependant aucune évidence de lésion compressive à l'intérieur des portions examinées du canal vertébral.

Léger déplacement dorsal (« tipping ») d'une vertèbre cervicale

Les agneaux affectés A3 et A4 présentaient tous les deux, un léger déplacement dorsal de la portion crâniale de C3 et C5 respectivement. Pour l'agneau A3, il n'y avait pas d'atténuation de l'espace sous-arachnoïdien en regard de la vertèbre mésalignée, ni de compression de la moelle épinière. Pour l'agneau A4, une atténuation partielle de l'espace sous-arachnoïdien ventral a été noté, sans toutefois qu'il n'y ait compression visible de la moelle épinière. L'agneau cliniquement sain C3 présentait lui aussi, un léger déplacement dorsal de la portion crâniale de C3, sans atténuation de l'espace sous-arachnoïdien, ni compression visible de la moelle épinière.

Probable endométriose kystique avec lymphadénopathie secondaire

L'individu C3 avait une multitude de petits kystes dont le contenu était compatible avec du liquide pur dans la paroi de l'utérus accompagné par une proéminence de plusieurs nœuds lymphatiques pelviens.

Mesures effectuées sur les images obtenues par résonance magnétique

La moyenne des épaisseurs de la racine spinale S2 (sortie entre S2-S3) était significativement plus élevée dans le groupe des animaux contrôles que dans le groupe affecté pour cette mesure (respectivement 2,44 et 1,72 mm ; $p = 0.01$).

Aucune différence significative n'a été trouvée entre les groupes pour les autres mesures, avec le test t pour échantillons appariés (épaisseur de la racine spinale lombo-sacrée (moyennes groupe A: 2,34 mm - groupe C: 2,40 mm ; $p = 0.83$) ; épaisseur de la racine spinale S1 (moyennes groupe A: 2,64 mm - groupe C: 2,34 mm ; $p = 0.42$) ; épaisseur de la racine spinale au dernier espace intervertébral lombaire (moyennes groupe A: 1,79 mm - groupe C: 1,74 mm ; $p = 0.80$) ; épaisseur du ganglion spinal en S1-S2 (moyennes groupe A: 4,14 mm

– groupe C: 3,92 ; $p = 0.64$) ; épaisseur du ganglion spinal en S2-S3 (moyennes groupe A: 2,74 mm – groupe C: 3,78 mm ; $p = 0.15$) ; épaisseur du ganglion spinal au dernier espace intervertébral lombaire (moyennes groupe A: 3,36 mm – groupe C: 2,84 mm ; $p = 0.22$) et épaisseur du ganglion spinal à la jonction lombo-sacrée (moyennes groupe A: 4,5 mm – groupe C: 3,5 mm ; $p = 0.08$). Pour cette dernière mesure, la paire 3 a été exclue puisque les images de l'agneau C3 ne permettaient pas de visualiser le ganglion spinal à cet endroit.

Il n'y avait pas de différence significative entre les moyennes des groupes affectés et contrôles en ce qui concernait les ratios entre l'aire du canal vertébral et l'aire de la moelle épinière (mesures lombaires ($n = 4$; moyennes groupe A: 0,35 – groupe C: 0,34 ; $p = 0.75$) ; mesures thoraciques ($n = 2$; moyennes groupe A: 0,37 – groupe C: 0,35 ; $p = 0.75$)) (Tableau XIII).

Les données individuelles peuvent être trouvées dans l'annexe IX.

Tableau XIII. Mesures d'aires de la moelle épinière et du canal vertébral en région thoraciques et lombaires, effectuées sur les images acquises par résonance magnétique (Annexe X).

| Région (Thoracique/Lombaire) | Moelle (mm ²) | Canal (mm ²) | Ration (M/C) | Paires (ID #) |
|---------------------------------|---------------------------|--------------------------|--------------|------------------|
| T | 36.1 | 86.6 | 0.4 | 5 |
| L | 45.4 | 119.45 | 0.4 | (A5) |
| T | 30.9 | 91.5 | 0.3 | 5 |
| L | 42.7 | 133.4 | 0.3 | (C5) |
| T | 30.9 | 86.5 | 0.35 | 4 |
| L | 38.2 | 106.8 | 0.35 | (A4) |
| T | 36.3 | 93.1 | 0.4 | 4 |
| L | 44.35 | 125.9 | 0.35 | (C4) |
| T | * | * | * | 3 |
| L | 40.6 | 108.7 | 0.34 | (A3) |
| T | 31.8 | 89.0 | 0.35 | 3 |
| L | 41.9 | 140.6 | 0.3 | (C3) |
| T | * | * | * | 2 |
| L | 46.0 | 114.2 | 0.4 | (C2) |
| T | * | * | * | 2 |
| L | 33.1 | 105.1 | 0.3 | (A2) |

Légende: (*): données non disponibles (acquisition des images T2 avec saturation des gras commençant pour ces agneaux en L1) ; (ID #) : Identification de l'agneau.

IV. ÉLECTRODIAGNOSTIC

IV.1. Électromyogrammes

Les groupes musculaires de tous les agneaux ont été évalués pour déceler une activité musculaire spontanée. Une activité d'insertion de durée normale a été enregistrée. Aucune anomalie significative n'a été notée lors de ce test.

Des « bursts » d'activité alternant avec des phases relativement silencieuses ont été observées lorsque des tremblements, secondaires à l'anesthésie, étaient cliniquement visibles et disparaissaient lorsque ceux-ci rétrocédaient.

IV.2. Conductions nerveuses

IV.2.1. Exclusions

Les deux premiers agneaux enrôlés dans le projet (A1 et C1) ont été les sujets-pilotes pour les tests d'électrodiagnostic. Ils ont contribué à mettre en place les paramètres utilisés par la suite notamment en ce qui concerne le positionnement optimal des électrodes. Ainsi, les résultats obtenus pour ces 2 agneaux n'ont pas été inclus dans l'étude.

Par ailleurs, aucune donnée n'a été acquise pour l'agneau A4 qui a atteint les limites critiques prévues par l'étude avant les examens d'électrodiagnostic.

IV.2.2. Vitesse de Conduction Nerveuse Motrice (VCNM)

Des courbes ont été obtenues pour les nerfs ulnaire, radial, péronier et tibial. La répétabilité entre les courbes pour chaque nerf testé au même site était bonne puisque les courbes se superposaient presque parfaitement dans tous les cas (Figure 10).

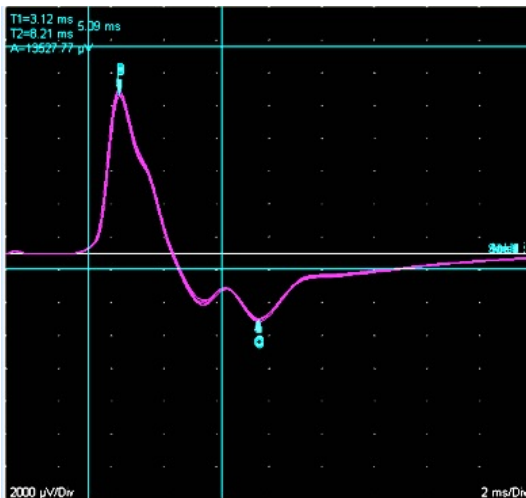


Figure 10: Superposition des 5 courbes obtenues après stimulation proximale du nerf tibial (Exemple de l'agneau A3).

Le coefficient de variation calculé pour tous les paramètres annotés manuellement pour les 5 courbes de chaque individu a permis de voir que la déflection initiale par rapport à la ligne de base (latence) était le paramètre le plus précis lorsque la ligne de base était linéaire sans être nécessairement horizontale (Figure 11). En revanche, lorsque la ligne de base était irrégulière, le coefficient de variation augmentait. Les mêmes remarques s'appliquent pour l'amplitude au pic de la courbe.

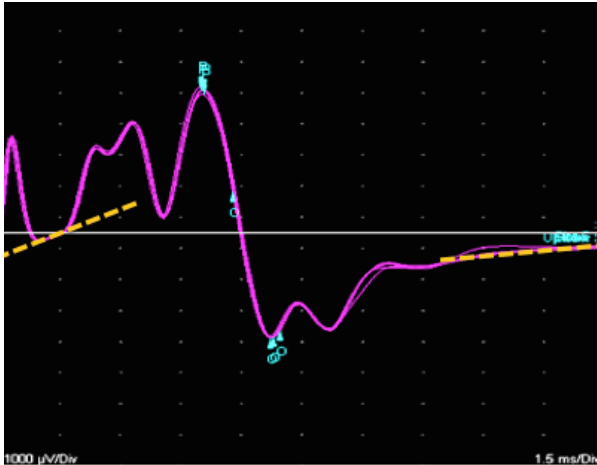


Figure 11 : Superposition des courbes obtenues par stimulation proximale du nerf radial (Exemple de l'agneau A5).

La ligne en pointillé représente la ligne de base réelle ; la ligne horizontale représente la ligne de base donnée par l'ordinateur.

La répétabilité intra-individus a été évaluée en calculant le coefficient de corrélation pour tous les paramètres évalués. Ces valeurs sont regroupées dans le tableau XIV.

Tableau XIV. Coefficient de corrélation intra-individu calculé pour chacun des marqueurs positionnés manuellement pour les courbes de conduction motrice.

| | nerf ulnaire | nerf radial | nerf péronier | nerf tibial |
|------------------------------|--------------|-------------|---------------|-------------|
| Stimulation proximale | | | | |
| T1 | 98,2 | 98,4 | 87,1 | 98,7 |
| T2 | 53,8 | 97,9 | 90,5 | 99,3 |
| A max | 98,4 | 99,3 | 99,2 | 99,9 |
| A pic | 98,3 | 99,7 | 95 | 99,9 |
| Stimulation distale | | | | |
| T1 | 76,2 | 98,1 | 98,0 | 98,8 |
| T2 | 46,2 | 98,3 | 98,7 | 99,4 |
| A max | 99,7 | 99,9 | 99,7 | 99,8 |
| A pic | 99,5 | 99,5 | 98,2 | 99,8 |

Légende : Les valeurs sont des pourcentages. Plus le nombre s'approche de 100%, plus les données sont répétables. (*T1*) : Latence ; (*T2*) : fin de la courbe et retour à la ligne de base ; (*A max*) : amplitude maximale mesurée à partir de la ligne de base ; (*A pic*) : amplitude maximale entre les pics.

Les vitesses de conduction motrice calculées pour chacun des nerfs, pour chaque individu sont regroupées dans le tableau XV. Le test de t apparié n'indiquait pas de différence entre

les groupes (moyennes péronier groupe A : 133.42 ms⁻¹ – groupe C : 106.51 ms⁻¹ ; p=0,36 ; moyennes radial groupe A : 159.06 ms⁻¹ – groupe C : 150.45 ms⁻¹ ; p=0,13 ; moyennes tibial groupe A : 156.85 ms⁻¹ – groupe C : 162.28 ms⁻¹ ; p=0,92). Ce test n’a pas pu être effectué pour la vitesse de conduction motrice du nerf ulnaire puisque le nombre de cas appariés était insuffisant.

Tableau XV. Vitesses de conduction nerveuse motrice en (ms⁻¹).

| ID agneau | n. radial | n. ulnaire | n. péronier | n. tibial |
|-----------|-----------|---------------------|-------------|-----------|
| A1 | | (pilote) | | |
| C1 | | (pilote) | | |
| A2 | 145,98 | 109,62 | 116,80 | 85,08 |
| C2 | 131,70 | 131,78 | 121,93 | 155,17 |
| C3 | 92,23 | - | 104,91 | 221,34 |
| A3 | 145,39 | - | 167,36 | 229,23 |
| A4 | | (retiré de l'étude) | | |
| C4 | 214,84 | - | 111,62 | 167,21 |
| C5 | 163,04 | 176,89 | 87,61 | 105,42 |
| A5 | 185,82 | - | 116,10 | 156,25 |

(-) : calcul de la vitesse rendu impossible (latences obtenues que pour un des 2 sites de stimulation).

Les distances moyennes entre les points de stimulations étaient pour le nerf péronier de 15,2 cm pour le groupe A et 12,6 cm pour le groupe C ; pour le nerf tibial : 15,2 cm pour le groupe A et 10,9 cm pour le groupe C ; pour le nerf radial : 7,3 cm pour le groupe A et 7,8 cm pour le groupe C ; pour le nerf ulnaire : 4,1 cm pour le mouton A2 (seul agneau affecté mesuré) et 7,1 mm pour le groupe C.

Le détail de toutes les mesures effectuées pour les tests de conduction nerveuse motrice est regroupé dans les annexes XI, XIII, XV et XVII. Un exemple des courbes obtenues figurent dans les annexes XII, XIV, XVI et XVIII.

IV.2.3. Vitesse de Conduction Nerveuse Sensitive (VCNS)

Des courbes ont été obtenues pour les nerfs radial, péronier et tibial. La répétabilité entre les courbes pour chaque nerf testé et les coefficients de corrélation pour les paramètres positionnés manuellement étaient excellents (Tableau XVI). En raison de contraintes de temps imposées par la succession des étapes du projet, il a fallu abandonner l'examen du nerf ulnaire et du nerf radial pour les 3 derniers agneaux. Les vitesses de conduction calculées pour chacun des nerfs, pour chaque individu sont regroupées dans le tableau XVII. Le test de t apparié n'indiquait pas de différence entre les groupes pour les VCNS (moyennes radial groupe A : 94.89 ms^{-1} – groupe C : 66.26 ms^{-1} ; $p=0,18$). Ce test n'a pas pu être effectué pour la vitesse de conduction sensitive du nerf tibial et ulnaire puisque le nombre de cas appariés était insuffisant.

Tableau XVI. Coefficient de corrélation intra-individu calculé pour chacun des marqueurs positionnés manuellement pour les courbes de conduction sensitive.

| | nerf radial |
|--------------|-------------|
| T1 | 99,8 |
| T2 | 99,6 |
| A max | 99,5 |
| A pic | 97,9 |
| T1 | 99,9 |
| T2 | 99,8 |
| A max | 99,9 |
| A pic | 99,9 |

Légende : Les valeurs sont des pourcentages. Plus le nombre s'approche de 100%, plus les données sont répétables. (*T1*) : Latence ; (*T2*) : fin de la courbe et retour à la ligne de base ; (*A max*) : amplitude maximale mesurée à partir de la ligne de base ; (*A pic*) : amplitude maximale entre les pics.

Tableau XVII. Vitesses de conduction nerveuse sensitive en (ms⁻¹).

| ID agneau | n. radial | n. péronier | n. tibial |
|-----------|-----------|---------------------|-----------|
| A1 | | (pilote) | |
| C1 | | (pilote) | |
| A2 | 145,98 | 76,10 | 69,79 |
| C2 | 184,48 | 45,06 | .* |
| C3 | - | 66,67 | 56,81 |
| A3 | 257,35 | 72,54 | 78,95 |
| A4 | | (retiré de l'étude) | |
| C4 | -/ | 81,51 | 87,60 |
| C5 | -/ | 71,79 | 78,08 |
| A5 | -/ | 136,04 | 145,83 |

Légende : (/) test abandonné par manque de temps ou (*) donnée de distance manquante pour le calcul de la vitesse de conduction.

Les distances entre les points d'enregistrement pour le nerf radial étaient de 5,5 cm pour le groupe A et 10,7 cm pour A3 (seul individu du groupe mesuré) ; pour le nerf péronier : 11,4 cm pour le groupe A et 10,7 cm pour le groupe C ; pour le nerf tibial : 5,5 cm pour le groupe A et 7,2 cm pour le groupe C.

Le détail de toutes les mesures effectuées pour les tests de conduction nerveuse sensitive est regroupé dans les annexes XIX, XXI et XXIII. Toutes les courbes obtenues figurent dans les annexes XX, XXII et XXIV.

V. ANALYSE DU LIQUIDE CÉPHALORACHIDIEN

Tous les prélèvements de liquides céphalorachidiens ont été soumis pour analyse sauf celui de l'agneau C1 (pilote). Pour tous, la contamination sanguine était faible à nulle et les échantillons recueillis étaient limpides. Les analyses des liquides céphalorachidiens n'ont révélé aucune anomalie cytologique. La quantité de micro-protéines variait de 0,14 à 0,28 g/L. Aucune différence significative n'a été notée entre les groupes pour les paramètres étudiés [érythrocytes (moyennes groupe A : 0.007 x10⁹/L - groupe C : 0.013 x10⁹/L ; p =0.38), leucocytes (moyennes groupe A : 0.002 x10⁹/L - groupe C : 0.001 x10⁹/L ; p = 0.30),

nombre de cellules (moyennes groupe A : 34.8 - groupe C : 32.9 ; p = 0.71), nombre de lymphocytes (moyenne groupe A : 54.4 % - groupe C : 49.7 % ; p = 0.86), nombre de monocytes (moyennes groupe A : 12.5 % - groupe C : 25.7 % ; p = 0.25), nombre de monocytes/macrophages (moyennes groupe A : 13.1 % – groupe C : 24.7 % ; p = 0.31) et quantité de protéines (moyennes groupe A : 0.22 g/L – groupe C : 0.18 g/L; p = 0.23)]

Les résultats individuels sont regroupés dans le tableau XIV ci-dessous.

Tableau XVIII. Analyses du liquide céphalorachidien prélevé dans la citerne cérébello-médullaire

| ID agneaux | Leuco. (10 ⁹ /L) | GR (10 ⁹ /L) | nb cellules | macro/mono act. (%) | monocytes (%) | lympho (%) | prot. (g/L) |
|------------|-----------------------------|-------------------------|-------------|---------------------|---------------|------------|-------------|
| A1 | 0.00275 | 0.03465 | 13,5 | 0 | 14.81 | 85.18 | 0.22 |
| C1 | - | - | - | - | - | - | - |
| A2 | 0.00385 | 0 | *52 | 42 | 14 | 44 | 0.28 |
| C2 | 0.0011 | 0.00165 | **13 | 46.15 | 23.08 | 30.77 | 0.23 |
| C3 | 0.00055 | 0.0011 | 46 | 24 | 0 | 76 | 0.16 |
| A3 | 0.0011 | 0 | 8,5 | 23.53 | 11.76 | 64.71 | 0.24 |
| A4 | 0.0033 | 0.00165 | 100 | 0 | 22 | 78 | 0.23 |
| C4 | 0.0033 | 0 | 69 | 0 | 51 | 49 | 0.15 |
| C5 | 0 | 0.04895 | 3,5 | 28.57 | 28.57 | 42.86 | 0.18 |
| A5 | 0 | 0 | 0 | 0 | 0 | 0 | 0.14 |

Légende: (*leuco.*) : nombre de globules blancs à l'hémacytomètre ; (*GR*) : nombre d'érythrocytes comptés à l'hémacytomètre ; (*nb cellules*) : comptage cellulaire [moyenne des 2 spins de 200 µl ; (*) : différentiel sur un spin de 200 µl, le 2e étant similaire ; (**): différentiel sur un seul spin de 200 µl]; (*macro/mono act.*) : nombre de macrophages ou monocytes activés comptés sur la lame ; (*monocytes*) : nombre de monocytes comptés sur la lame ; (*lympho*) : nombre de lymphocytes comptés sur la lame ; (*prot.*) : quantité de micro-protéines.

La contamination sanguine était minimale avec moins de 2 globules rouges par décilitre dans 77,8 % des échantillons. Les prélèvements des agneaux A1 et C5 présentaient une contamination plus importante, sans toutefois sembler affecter le nombre de leucocytes qui demeurait inférieur à 3 cellules/dl pour l'agneau A1 et nul pour l'agneau C5.

Le différentiel des leucocytes montrait une majorité de lymphocytes dans tous les cas, sauf pour l'agneau C2 qui avait légèrement plus de macrophages/monocytes activés malgré un nombre total de leucocytes considéré normal (1 leucocyte/dl).

VI. NÉCROPSIE

Selon la technique mise au point sur l'agneau A1, un recueil de segments cervico-thoracique et lombaire « en bloc », avec les racines nerveuses ventrales et dorsales correspondantes a été effectué. Cet agneau ayant été considéré comme un animal pilote, le rapport de nécropsie n'a pas été émis.

Tous les rapports sont classés dans l'annexe XXV. Le rapport de l'agneau A2 n'a pas été produit.

VI.1. Examen macroscopique

À la nécropsie des agneaux C2, A3 et C5, des lésions pulmonaires ont été observées. Il a été noté respectivement : une zone de consolidation rouge dans le lobe moyen droit ; de la congestion pulmonaire diffuse mais plus marquée dans les portions antérieures, avec léger œdème ; et pour l'agneau C5, un petit foyer de bronchopneumonie dans le lobe crânial droit. Sur le même animal, une calcification des ligaments ronds de la vessie a également été notée.

VI.2. Examen microscopique

Encéphale et moelle épinière

Aucune anomalie n'a été notée à l'examen microscopique de l'encéphale, ni à l'observation de la moelle épinière dans tous les segments prélevés.

Racines nerveuses

Les racines nerveuses C7, C8 et L4, L5, L6, (L7 quand elle était présente), S1, S2 ont été examinées. Un matériel myxoïde/lâche sous-périneural (autrement appelé « corps de Renaut » ; Figure 12), a été trouvé en quantité variable (tableau XIX) sur les racines C7, C8, L5, L6 et L7 de l'agneau C1 ; dans la racine L6 de l'agneau C2 et dans les racines L7 et S1 de l'agneau A4.

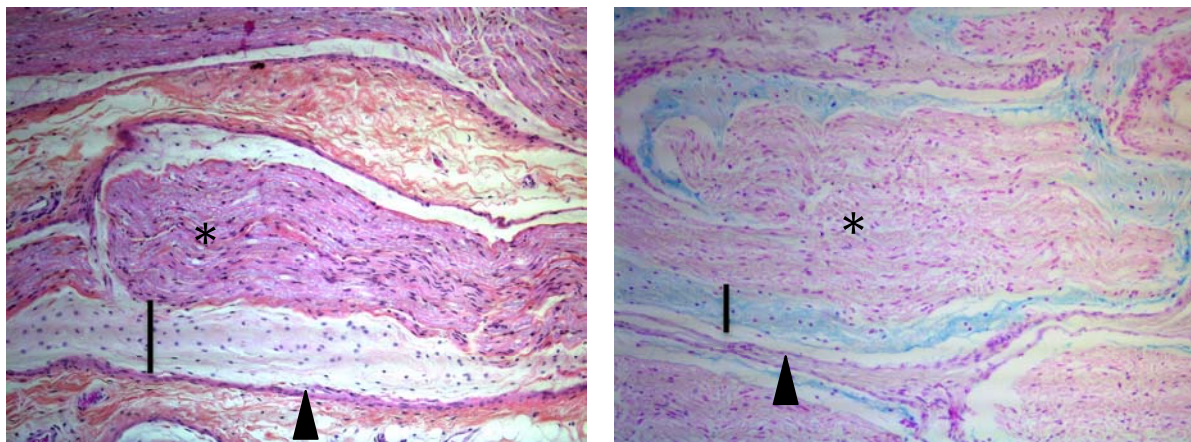


Figure 12 : Corps de Renaut (Exemple de l'agneau C1).
 (Figure de gauche) : HPES 100X ; (Figure de droite) : Alcian Blue 100X
 (*) : Faisceau nerveux ; (barre verticale) : Hauteur du corps de Renaut ; (tête de flèche) : Périnèvre

Tableau XIX. Appréciation semi-quantitative du matériel myxoïde/lâche sous-périneural (Corps de Renaut) observé dans les racines examinées à la nécropsie.

| | Racine C7 | Racine C8 | Racine L5 | Racine L6 | Racine L7 | Racine S1 |
|------------------|-----------|-----------|-----------|-----------|-----------|-----------|
| Agneau C1 | (Focal) | (Focal) | (Focal) | Léger | Modéré | x |
| Agneau C2 | x | x | x | Léger | x | x |
| Agneau A4 | x | x | x | x | Discret | Discret |

Légende : (x) absence de matériel myxoïde/lâche sous périneural. ; (Léger) : faible épaisseur diffus sur la section ; (Focal) : faible épaisseur limité à une portion du faisceau nerveux.

Lésions pulmonaires

L'agneau C2 présentait une bronchopneumonie purulente focalement extensive. La bactérie *Bibersteinia trehalosi* a été cultivée à partir du tissu récolté. Cet animal avait développé de la toux accompagnée de fièvre après la première anesthésie. Il a reçu un traitement anti-inflammatoire (flunixin meglumine 1,1 mg/kg IV lente; Banamine®) et antibiotique (florfenicol 20 mg/kg IM; Nuflor®). Les signes cliniques avaient rétrocedé suite au traitement.

Chez l'agneau A3, une congestion pulmonaire modérée diffuse avec léger œdème alvéolaire a été notée. L'agneau A4 présentait quant à lui, des neutrophiles principalement dans les

glandes d'une bronche mais quelques-uns étaient aussi présents dans la lumière d'autres bronches. Enfin, l'agneau C5 présentait des lésions de bronchite/bronchiolite purulente focale, modérée.

DISCUSSION

Il s'agit de la première description du « crampage » chez les moutons. Cette étude visait en premier lieu à caractériser cette entité en observant une série de cinq agneaux affectés et en second lieu, à préciser la localisation de la lésion à l'aide d'examen complémentaires novateurs pour l'espèce en les comparant avec cinq agneaux cliniquement normaux.

Le premier fait saillant de cette étude a été la sévérité des signes cliniques observés sur les agneaux de ce projet, comparée à ceux que nous avons observés sur le terrain. Le croisement d'individus affectés a mené à l'observation de phénotypes différents mais appartenant tout de même à une entité unique. En effet, tous présentaient la même flexion exagérée d'un ou des deux membres pelviens, sans implication des membres thoraciques et sans ataxie visible. Les anomalies de la démarche ont été notées à des degrés divers chez ces individus. En effet, pour certains, la flexion du membre affecté était très épisodique et visible uniquement lors de l'initiation du mouvement après un arrêt. Pour d'autres, elle était plus fréquente, même au repos et pouvait être soutenue et s'accompagner de tremblements des groupes musculaires cruraux lors de la flexion. À la marche, on pouvait alors constater un temps d'arrêt lorsque le membre pelvien affecté était en phase de non appui. Concomitamment, la cuisse fléchie effectuait une abduction avec une légère rotation externe. Il est à noter que la flexion anormale présentée par les animaux affectés n'a jamais été observée au reculer ou sur un animal couché. Ces différents phénotypes pourraient être le reflet d'une pénétrance incomplète du gène impliqué, donnant lieu à un continuum de signes cliniques plus ou moins marqués selon les individus. Le croisement de parents très atteints (c'est-à-dire qui présentaient l'anomalie de la démarche à chaque pas) a vraisemblablement été un facteur participant à l'aggravation du phénotype des générations F1. Il est également suspecté que l'image clinique peut varier dans le temps (processus dynamique plutôt que statique).

Les premiers signes cliniques ont été observés lorsque les agneaux du projet étaient âgés de 2.1 à 4.5 mois. Cette période correspond non seulement au moment du sevrage mais aussi à leur période de croissance rapide. Il est possible que cet événement stressant soit un facteur déclenchant, tout comme la tonte, le transport et l'anesthésie ont été des éléments exacerbant les signes cliniques dans cette étude. L'aggravation par le stress des maladies neurologiques est un phénomène connu en médecine humaine. Plusieurs hypothèses ont été proposées pour l'expliquer : son influence sur les mécanismes immunologiques via l'axe hypothalamo-hypophyso-surrénalien et le système nerveux sympathique (Buljevac D., 2003) ; l'action des glucocorticoïdes dans la cascade délétère du glutamate, dans la mobilisation du calcium et la genèse de radicaux libres ainsi que sa participation dans la compromission des défenses et de la nutrition des cellules nerveuses (Sapolsky R., 1996). La période du sevrage correspond également à une transition alimentaire vers une diète favorisant la croissance rapide. Il est intéressant de rapprocher ce fait avec la fréquence élevée de fractures vertébrales constatée aux examens d'imagerie. Des fractures ont été notées chez deux individus affectés (A4, A5) et un individu normal (C1). La fracture notée sur la pointe de la troisième vertèbre lombaire chez un agneau normal (C3) pourrait quant à elle, être compatible avec une minéralisation incomplète liée au jeune âge. Les fractures de C1, A4 et A5 impliquaient toute la première vertèbre lombaire, cependant la localisation du trait de fracture était différente (bord crânio-ventral du corps vertébral et base du processus transverse). Cette région est souvent impliquée dans les processus pathologiques puisqu'il s'agit d'une zone charnière plus vulnérable. L'individu A4 présentait également un cal osseux sur la dernière côte droite. Une alimentation inadéquate en minéraux comme le cuivre et le manganèse ou des conditions d'élevage non optimales, notamment la surpopulation dans les parquets ou la compétition entre les individus (agressions) pourraient expliquer la fréquence élevée de fracture dans la population étudiée. Compte-tenu de la régie et des contrôles réguliers de la composition de l'alimentation au CEPOQ, ces dernières hypothèses semblent peu probables. Une étude rétrospective sur des veaux a montré que la fréquence des fractures liées à une dystocie affectait à 77% la jonction thoraco-lombaire (Agerholm J., 1993). Les données péri-partum des agneaux inclus dans l'étude n'étaient pas disponibles pour interprétation. Cependant, aucune de ces fractures n'était déplacée et aucune n'avait

d'impact sur la moelle épinière ou les racines nerveuses. Ces fractures ne sont donc pas la cause de la démarche anormale étudiée, pourtant, la prévalence des fractures chez les agneaux affectés pourrait être un marqueur-sentinel d'un problème affectant sélectivement une catégorie d'agneaux prédisposés.

Par ailleurs, bien qu'une différence significative du nombre de globules blancs total ait été trouvée entre les groupes affectés et contrôles, il n'y avait aucune sous-population de leucocytes significativement prépondérante expliquant cette différence. Ce résultat pourrait être en lien avec la neutrophilie plus marquée de l'individu A3 ($11,67 \times 10^9$) qui a pu influencer la statistique pour l'ensemble du groupe. Cet agneau présentait aussi des lésions de pneumonie à la nécropsie. En dépit de cette différence significative, aucune des valeurs n'excédait les références dans la race ovine.

Compte tenu de la forte prévalence des maladies respiratoires chez les ovins suite à un stress physiologique (Brogden, 1998), il n'est pas surprenant de constater que 3 individus sur les 8 soumis à une nécropsie présentaient des lésions pulmonaires. De plus, la congestion et la consolidation pulmonaire rapportée pour les cas A3 et C5 pourraient également être une conséquence post-mortem de la congestion hypostatique et de l'administration de barbituriques lors de l'euthanasie. Le seul animal (agneau C2) ayant développé des signes de fièvre et de la toux avait une infection à *Bibersteinia trehalosi* (anciennement *Pasteurella trehalosi*) qui est une bactérie commensale de la flore des voies respiratoires des petits ruminants. L'infection développée était donc vraisemblablement liée à une prolifération de la flore résidente, due à l'affaiblissement du système immunitaire de l'agneau après son anesthésie.

Les examens physiques, orthopédiques et neurologiques associés aux résultats sanguins et des nécropsies supportent la conclusion que l'anomalie de la démarche est un problème isolé, qui survient chez des agneaux en bonne santé.

L'étude tomodensitométrique a permis d'établir que les animaux affectés présentaient une surface du canal vertébral à la hauteur de la deuxième vertèbre lombaire, inférieure à celle des animaux contrôles. Il n'y avait cependant pas de différence statistique

aux autres sites mesurés (dernière vertèbre thoracique, L4, L6). Il s'agit donc d'une sténose focale de la colonne vertébrale. Pour que cette découverte soit pertinente dans la pathophysiologie de l'entité étudiée, il faut nécessairement qu'un dommage secondaire à la moelle épinière soit également présent. Dans l'espèce ovine, le renflement lombaire est contenu dans les vertèbres L4 à S1 (Rao G., 1990) ou commence en L5 (Barone, 2004) selon les auteurs. La moelle épinière se trouvant dans le corps vertébral de L2 est donc située en avant de l'intumescence sans l'inclure. Les examens microscopique et par résonance magnétique ont permis d'écarter l'hypothèse d'une lésion structurale impliquant la moelle épinière dans les régions thoracique et lombaire, incluant la région comprise dans la vertèbre L2. En outre, l'étude des ratios de l'aire de la moelle épinière sur l'aire du canal vertébral en région thoracique et lombaire, a montré qu'il n'y avait pas de différence entre les groupes. Ceci écarte l'hypothèse d'une atrophie de la moelle épinière comme élément d'explication à l'anomalie de la démarche. En confirmant qu'il n'y a pas d'implication de la matière blanche spinale, ni de processus compressif sur la moelle épinière, l'étude valide la première hypothèse que nous avons formulée. Puisque la sténose vertébrale ne semble pas avoir amené de changement secondaire sur la moelle épinière et que cette trouvaille seule ne peut expliquer la démarche des agneaux affectés, il est vraisemblable que ce rétrécissement du canal en L2 constitue un trait phénotypique qui a été sélectionné en réalisant les croisements dirigés. Cette même sélection des lignées pourrait expliquer pourquoi tous les animaux affectés partageaient des traits morphologiques tels que le caractère plus trapu et la forme de la tête, plus large. Ils étaient plus lourds que les animaux cliniquement normaux, sans toutefois que la différence de poids ou de scores corporels entre les groupes ne soient significatifs, possiblement en raison de l'écart inverse dans la paire 5.

Cette étude a également démontré que la racine spinale S2 (émergeant entre les vertèbres sacrées S2 et S3) des animaux affectés était plus petite que celle des animaux qui ne présentaient pas d'anomalie de la démarche. Par ailleurs, du matériel sous-périneural (aussi appelé « corps de Renault »), a été observé à l'examen microscopique de plusieurs racines nerveuses, n'incluant pas nécessairement la racine S2. Il s'agit d'une structure hyaline cylindrique attachée à la face interne du périnèvre qui peut être trouvée sur des nerfs

avec anomalies pathologiques ou normaux (Pina-Oviedo S., 2009). Ces structures semblent représenter un mécanisme de protection du nerf à un site de compression chronique (Pina-Oviedo S., 2009; Summers B., 1995). Aux sites correspondants, aucune compression nerveuse n'a été notée à l'imagerie mais une composante dynamique ne peut être exclue. Ces corps de Renault ont été notés aussi bien chez des agneaux affectés que chez des agneaux sains, il ne semble donc pas qu'il s'agisse d'un facteur déterminant dans la pathophysiologie du « crampage ».

En revanche, la découverte de l'atrophie de la racine S2 soulève l'hypothèse nouvelle d'une anomalie fonctionnelle du nerf spinal correspondant et des nerfs périphériques dont S2 est l'une des composantes. L'anomalie pourrait concerner spécifiquement l'une ou l'autre des racines (ventrale (motrice) ou dorsale (sensitive)) ou bien les deux. Cette trouvaille place une lésion sur l'arc réflexe du membre pelvien, validant notre deuxième hypothèse.

L'arc réflexe des membres pelviens est constitué du renflement lombaire, des nerfs périphériques sensitifs et moteurs, des muscles et les fuseaux neuromusculaires correspondants. Afin de préciser plus finement la localisation de la lésion, chacun de ces segments a été évalué spécifiquement.

L'analyse du liquide céphalorachidien a permis de compléter l'examen par résonance magnétique et microscopique de la moelle épinière pour exclure une atteinte nerveuse centrale d'origine inflammatoire. Très peu d'études dans la littérature décrivent les valeurs normales pour l'analyse du liquide céphalorachidien prélevé dans la citerne cérébello-médullaire chez l'espèce ovine. Scott et *al.*, dans leur article paru en 1991, mentionnent qu'il y a peu de différences dans la composition du liquide céphalorachidien entre les 2 sites de ponction (régions cérébello-médullaire et lombaire (Scott P., 1991). Nikitin est un des seuls chercheurs à avoir séparé clairement, chez le mouton, les résultats de LCR pris dans la citerne cérébello-médullaire, de ceux prélevés en région lombaire. Selon lui, le nombre de leucocytes varie de 0-5 cellules/ μL à 1,02-11,56/ μL . Scott considère que la norme est de moins de 10 cellules/ μL avec prédominance lymphocytaire pour un LCR prélevé par ponction lombaire (Scott P., 2010). La littérature rapporte également que la contamination sanguine est fréquente dans le cas des ponctions en région cérébello-médullaire, compte

tenu de la difficulté d'accès. Il est à noter que cette problématique est vraisemblablement liée au fait que les techniques de contention utilisées étaient sous-optimales (anesthésie locale de la région atlanto-occipitale associée à une contention manuelle). Par ailleurs, la concentration en micro-protéines considérée normale dans le LCR est <0.3 g/L (Scott P., 1992; Scott P., 1995). Les résultats des agneaux de l'étude sont donc inférieurs aux normes de la littérature. Ainsi, l'absence de pléocytose et la quantité normale de micro-protéines permettent d'exclure une lésion inflammatoire du système nerveux central, incluant le renflement lombaire.

Les études de conceptions avaient, quant à elle, pour but d'investiguer l'hypothèse d'une lésion nerveuse périphérique. Les résultats n'ont pas montré d'anomalie, ni de différence entre les groupes, pour l'ensemble des tests effectués. L'électromyogramme (EMG) a permis d'évaluer l'unité motrice comprenant le motoneurone, l'axone moteur et le muscle s'y rattachant. Pour pouvoir poser un diagnostic de radiculopathie à l'électromyogramme, il faut identifier une anomalie sur les muscles innervés par des nerfs différents mais ayant la racine lésée en commun dans leur constitution (Fournier E., 2013). Dans l'espèce ovine, la racine S2 participe à la constitution du nerf cutané caudal de la cuisse (qui est grêle chez les petits ruminants) et du nerf sciatique (Barone R., 2004). Le nerf sciatique se distribue aux muscles qui permettent l'extension de la hanche et la flexion du grasset avant de se diviser en 2 branches : péronière et tibiale (Pugh D., 2012). Les agneaux testés présentaient des signes cliniques depuis au moins 30 jours, avant d'être inclus dans l'étude. Cette période est suffisante pour que des lésions affectant une unité motrice musculaire soient décelables à l'électromyogramme, pourtant les muscles investigués dans notre étude, (incluant ceux innervés par le nerf sciatique), n'ont pas montré d'anomalie significative à l'électromyogramme. De plus, l'évaluation des fibres musculaires en microscopie optique était également normale. Cette étude a donc montré que l'appellation « crampage », qui renvoie à une dysfonction musculaire, est inexacte.

Bien que l'EMG soit une technique spécifique pour diagnostiquer une radiculopathie, il est peu sensible et n'évalue pas la portion sensitive du nerf. En effet, le résultat peut être normal

dans le cas d'une atteinte sensitive pure (avec une atteinte nerveuse proximale au ganglion de la racine dorsale), ou d'une atteinte partielle de la racine nerveuse motrice (la démyélinisation ou la lésion de quelques axones n'apparaissent pas à l'EMG), ou encore si la dénervation est compensée par la ré-innervation (la fibrillation n'étant pas observée dans ce cas particulier) (Barr K., 2013). En considérant l'hypothèse d'une atteinte de la racine sensitive seulement, la combinaison de douleurs référées et d'une altération de la sensibilité de l'extrémité digitée pourrait amener à une modification de la démarche. L'absence d'anomalie lors des tests électrodiagnostiques, n'élimine pas complètement la possibilité d'une atteinte sensitive altérant la démarche. En effet, la médecine humaine décrit des syndromes mono-radicaux dans la région lombo-sacrée conduisant à des cruralgies irradiant sur le territoire d'innervation de la racine concernée, dont la cause sous-jacente n'est souvent pas identifiée.²⁴

L'intégrité des axones et de la gaine de myéline des nerfs périphériques a été testée en mesurant les vitesses de conduction nerveuses et sensibles. Les vitesses comparables entre les groupes permettent d'écartier l'hypothèse d'une démyélinisation des axones à conduction rapide ou d'une perte significative du nombre d'axones sur les nerfs périphériques testés.

Une démyélinisation ou une dégénérescence axonale a non seulement pour effet de diminuer la conduction nerveuse mesurée, mais peut également modifier la forme de la courbe obtenue en causant une dispersion temporelle des Potentiels d'Action Musculaires Composés (PAMC). L'évaluation des PAUM a été difficile à réaliser en l'absence d'élément de comparaison dans la littérature puisque l'article de Steiss et al. ne montre aucune figure représentant leurs courbes. Par ailleurs, avec les tracés obtenus dans notre recherche, il était difficile d'établir une unité dans la forme des PAUM pour chaque nerf. Il est donc délicat de discuter de la dispersion temporelle du signal (correspondant à un élargissement de la courbe normale, une allure irrégulière ainsi qu'une diminution de l'amplitude de la courbe). Les amplitudes quant à elles étaient très variables au sein des groupes, selon le site de

²⁴ Repéré à <http://www.chups.jussieu.fr/polys/neuro/pathoneuro/pathoneuro.pdf>, consulté le 4 avril 2016.

stimulation. Une amplitude plus faible était obtenue lorsque les aiguilles de stimulation étaient placées plus loin du nerf testé.

En raison de l'utilisation de techniques nouvelles ou succinctement décrites chez le mouton, nous avons utilisé les montages électrodiagnostiques employés chez les carnivores domestiques ou le cheval lorsque la littérature était disponible, et les avons transposés dans l'espèce ovine. Il est à noter que dans cette espèce, les muscles sous l'articulation du jarret ne peuvent être utilisés car ils sont très grêles ou inexistant. Les muscles interosseux, utilisés chez les carnivores domestiques en électrodiagnostic, n'ont délibérément pas été employés dans cette étude, en raison de leur présence inconstante chez le mouton. En effet, ce muscle existe sous l'aspect d'une fine bande charnue chez les jeunes agneaux et devient entièrement fibreux avec la maturation (Dyce K., 1996). Lorsque le muscle se fibrose, il ne peut plus être utilisé à des fins de mesure des conceptions nerveuses. Les électrodes qui devaient être insérées dans ces muscles ont été déplacées dans des groupes musculaires recevant la même innervation, mais placés proximale à l'articulation tibio-tarsienne. Il est recommandé d'avoir une distance inter électrode d'au-moins 10 cm, pour avoir une valeur de conduction nerveuse représentative (Cuddon P., 2010). Cela a été le cas pour la plupart des vitesses de conceptions motrices, mais rarement pour les vitesses de conduction sensibles. La difficulté à obtenir la distance minimale souhaitée résidait dans la courte longueur des membres chez ces agneaux et l'absence de muscles distaux au jarret. En utilisant un protocole pour les VCNM similaire au nôtre sur des moutons adultes, Steiss et al., donnaient des valeurs de $76.3 \pm 12.5 \text{ ms}^{-1}$ pour le nerf radial, de $103.9 \pm 12.7 \text{ ms}^{-1}$ pour le nerf péronier et de $98.6 \pm 13.1 \text{ ms}^{-1}$ pour le nerf tibial (Steiss J., 1987) alors que dans la présente étude, les vitesses moyennes obtenues étaient pour le nerf radial de $159,06 \text{ ms}^{-1}$ (groupe A) et $150,45 \text{ ms}^{-1}$ (groupe C) ; pour le nerf péronier de $133,42 \text{ ms}^{-1}$ (groupe A) et $106,51 \text{ ms}^{-1}$ (groupe C) ; pour le nerf tibial de $156,85 \text{ ms}^{-1}$ (groupe A) et $162,28 \text{ ms}^{-1}$ (groupe C). Même si nos montages étaient similaires, les distances entre les électrodes de stimulation et les paramètres du programme d'exploitation informatique employé par Steiss et al. n'étaient pas rapportés dans leur article, ce qui ne permet pas une comparaison objective. Ainsi, une différence de réglage ou une plus grande distance inter électrode pourrait expliquer l'écart entre ces résultats.

Les tracés obtenus pour les conductions nerveuses étaient répétables et convaincants, cependant la ligne de base a été difficile à déterminer puisqu'elle était rarement lisse et horizontale en raison du mouvement du membre lié à la stimulation nerveuse. Ainsi, le positionnement manuel des curseurs s'est également avéré plus délicat qu'escompté. La technique d'évaluation jugée la plus proche de la réalité, a été obtenue en analysant ensemble les différents essais (appelés « runs ») pour avoir une idée globale de la forme des courbes. Ceci a amené à placer le curseur sur une déflexion qui n'était pas obligatoirement la première, mais qui correspondait le plus probablement au début réel de la courbe. C'est en procédant de la sorte que nous avons obtenu la meilleure répétabilité intra-observateur. Une plus grande répétabilité n'empêche toutefois pas les imprécisions dans la mesure des latences. Cependant cette même technique a été utilisée dans les 2 groupes, permettant ainsi de minimiser l'impact de cette problématique. À ce facteur d'imprécision s'ajoute celui de la mesure avec un mètre-ruban de la distance inter-électrode. Bien qu'il s'agisse de la technique standard aussi bien en médecine humaine qu'en médecine vétérinaire, il faut lui reconnaître ses limites. En effet, pour effectuer cette mesure adéquatement, il faut imaginer le trajet du nerf testé et suivre approximativement son cheminement en déroulant le mètre-ruban. L'accumulation de ces erreurs de mesure a très certainement contribué à la grande variation obtenue entre les vitesses de conduction calculées pour un nerf donné. La force de notre étude cependant, est d'avoir un groupe contrôle apparié. Encore une fois, l'utilisation de la même technique pour tous les agneaux permet de s'affranchir de ce problème et de comparer leurs résultats entre eux afin d'en tirer tout de même une information pertinente. Tous les groupes d'étude travaillant avec les techniques d'électrodiagnostic sont confrontés à ces divers problèmes, mais aucune mention de ces difficultés ou des moyens de les contourner ne figure dans la littérature. Ceci souligne l'importance de rester critique quant aux valeurs de vitesses de conduction publiées.

Finalement, quelques complications médicales et pratiques ont eu lieu au cours de ce projet. Outre la pneumonie clinique développée par l'agneau C2, qui n'a finalement pas eu d'impact sur l'acquisition des données, l'individu A4 a présenté de façon suraiguë une hypoxémie sévère et a développé un œdème facial en sortant de l'IRM. À l'auscultation des crépitements

ainsi que des sifflements ont été entendus. Cette réaction a été attribuée à un possible choc anaphylactique consécutif à l'administration de produit de contraste (gadolinium). Les difficultés subséquentes à maintenir une oxygénation adéquate ont amené aux limites critiques du protocole. Tel que prévu par le comité d'éthique, il a été décidé de procéder à une euthanasie. En dépit des signes cliniques marqués, le rapport de nécropsie ne rapporte pas de lésion permettant de préciser l'origine de cet événement. Cet agneau n'a pas pu subir d'examen d'électrodiagnostic, ce qui a eu pour conséquence de diminuer le nombre de paires disponibles pour les calculs de statistiques.

Par ailleurs, pendant leur anesthésie, même lorsqu'elle était profonde, les moutons présentaient des tremblements musculaires qui ont perturbé le bon déroulement des examens électrodiagnostiques, puisqu'il fallait cesser les tests lorsqu'il y avait du mouvement pour ne pas compromettre les résultats. Ces tremblements pourraient être expliqués par le fait qu'il s'agissait de la deuxième anesthésie en 48 heures. En effet, ces tremblements n'étaient pas aussi marqués lors de la première anesthésie pour l'imagerie. À cela s'ajoute la longueur de l'anesthésie pour l'électrodiagnostic (5h). Une autre difficulté a été d'anticiper un réveil de l'animal en cours de procédure. Nous avons en effet observé que les agneaux présentaient très peu de variations dans leurs paramètres anesthésiques avant de se réveiller complètement. Il a fallu intervenir très rapidement pour ré-induire 2 individus pendant l'examen d'électrodiagnostic. Il se peut que les stimulations électriques répétées, même si elles étaient de faibles intensités, combinées à un niveau anesthésique faible pour ne pas interférer avec l'étude, aient contribué au réveil soudain des animaux.

D'autre part, les premières images obtenues par résonance magnétique comportaient énormément d'artéfacts de mouvement que l'on a rapidement attribué à la respiration des agneaux sous ventilateur, laquelle mettait en mouvement la masse abdominale. Il nous a alors fallu imaginer un moyen de contenir le ventre de l'animal pour éviter qu'il ne bouge. Ce problème a été surmonté avec l'aide d'une large ceinture abdominale placée autour du ventre de l'agneau pour empêcher l'abdomen de bouger. L'autre défi durant cette procédure a été de placer l'animal de façon optimale pour que les images acquises le soient avec la meilleure qualité possible. La région cervicale des agneaux a été la plus difficile à imager. En effet, avec l'anesthésie et le relâchement musculaire, la tête avait tendance à glisser sur le

côté et à désaxer la colonne cervicale rendant les images inutilisables. Plusieurs dispositifs ont été essayés pour maintenir la tête en place (bande adhésive, sacs de sable, coussins de positionnement, matelas pour immobilisation à billes sous vide), mais aucun n'a été satisfaisant. Le temps de positionnement augmentant de façon considérable la durée de l'anesthésie (parfois jusqu'à 45 minutes), il a été décidé d'abandonner l'examen de cette région pour certains des individus, lorsque le placement prenait trop de temps et compromettait la réalisation du reste de l'étude.

Enfin, des problèmes techniques liés à la traçabilité du mouton A2 dans le système informatique, a conduit à l'absence d'identification des prélèvements postmortem effectués sur cet agneau et à la perte subséquente des échantillons correspondants. Il s'agissait malheureusement d'un de nos agneaux atteints. De même, rétrospectivement nous déplorons de ne pas avoir pleinement exploité nos animaux pilotes dans l'étude post-mortem. En effet, compte-tenu du temps requis pour obtenir des animaux affectés, et puisque le prélèvement « en bloc » de la moelle épinière avait été un succès, les échantillons récoltés sur l'agneau affecté A1 auraient dû être examinés et inclus dans l'étude pour augmenter le nombre d'observations chez les individus atteints et non pas servir simplement à peaufiner la technique. A posteriori, il aurait été encore plus judicieux d'utiliser des animaux cliniquement normaux, plus faciles à obtenir, pour les mises au point du projet.

Forts des résultats de cette étude, plusieurs perspectives d'avenir s'ouvrent pour des recherches futures sur cette entité. Il conviendrait d'abord de confirmer nos premières conclusions en caractérisant mieux les possibles changements de la matière blanche spinale par la technique plus avancée de tractographie par résonance magnétique (études des trajets de la matière blanche). Ces images ont été acquises en prévision d'une analyse ultérieure à ce projet, toutefois, il nous semble peu probable que l'origine de la problématique soit en lien avec une atteinte de la matière blanche en région lombaire puisqu'une altération des tractus de la matière blanche devrait conduire à de l'ataxie proprioceptive ce qui n'a jamais été observé chez nos agneaux affectés (de Lahunta et al., 2014). Ensuite pour compléter l'analyse musculaire et neuromusculaire et confirmer l'absence de dysfonction musculaire,

un recours à la microscopie électronique est recommandé. Des biopsies musculaires et nerveuses ont déjà été prélevées à cet effet et seront traitées ultérieurement.

L'absence de différence entre les groupes de l'étude aux tests d'électrodiagnostic n'élimine pas la possibilité d'une atteinte sensitive. Ainsi, l'examen des ondes retardées comme les « F-waves » pourrait être pertinent pour préciser la nature de la lésion. Ces potentiels sont évoqués par une stimulation supra maximale antidromique qui évaluent les parties les plus proximales du nerf, incluant sa racine. Ce test a été tenté dans le cadre de ce projet mais n'induisait que très peu de courbes exploitables et augmentait de façon substantielle le temps de l'étude électrodiagnostique. Cet examen a donc été abandonné après la phase pilote pour ne pas compromettre la réalisation des tests subséquents. Chez le chien, seul un quart des stimulations vont conduire à l'obtention d'une « F-Wave » (Cuddon P., 2010). Nos tentatives semblent montrer que ces ondes sont induites encore moins fréquemment chez le mouton. Une étude ultérieure se concentrant sur ce test pourrait s'avérer très informative.

Après notre étude, l'hypothèse d'une atteinte fonctionnelle des générateurs centraux de la démarche (« central gait generator » ; CPG) demeure également possible pour expliquer la problématique. Le CPG est « un réseau neural situé dans la moelle épinière qui produit des mouvements rythmiques comme la marche, la nage ou les sauts, même en l'absence de contrôle cérébral ou d'influx sensitifs afférents » (MacKay-Lyons M., 2002). Les afflux sensitifs participent tout de même à moduler le patron moteur des CPG (Hooper S., 2001). Chez les mammifères vertébrés, les réseaux de CPG sont situés dans la région cervicale et lombaire pour le contrôle des membres thoraciques et pelviens respectivement. D'autres études ont montré que chaque articulation était contrôlée par des modules interconnectés. Des liens existent également entre les deux côtés de la moelle épinière et les membres entre eux (Goulding M., 2009). Il pourrait s'agir dans le cas des agneaux de l'étude, d'une atteinte de l'interneurone directement, ou d'une anomalie impliquant les neurotransmetteurs, qui aboutirait *in fine* à un mouvement anormal. En effet, sur un modèle murin, l'ablation sélective de certains interneurones dits « ipsilatéraux » (par opposition aux interneurones

commissuraux), résulte en une modification du cycle normal de succession des pas (Goulding M., 2009).

Notre étude visait à investiguer toutes les composantes de l'arc réflexe du membre pelvien affecté puisque c'était une des localisations possibles de la lésion. Cependant, par analogie avec la dyskinésie kinésigénique paroxystique humaine, abordée dans la revue des entités se rapprochant du « crampage », il serait également pertinent d'élargir les investigations futures à l'étude fonctionnelle du cerveau. Il est intéressant de noter qu'en médecine humaine, certaines anomalies de la démarche associées avec la maladie de Parkinson, s'observent, comme chez les agneaux de l'étude, plus particulièrement à l'initiation de la marche ou dans les tournants. Pour cette affection, le site de la lésion n'a pas encore été déterminé, mais les régions corticales frontales, les noyaux basaux (basal ganglia) et la région locomotrice du mésencéphale semblent impliqués (Nutt J., 2011). Il est à noter que les résultats de l'examen standard par résonance magnétique du cerveau des agneaux affectés, réalisés parallèlement à ce projet, ne montrent pas d'anomalie. L'utilisation de l'imagerie fonctionnelle et l'électrophysiologie cérébrale pourraient s'avérer nécessaire pour poursuivre nos investigations.

CONCLUSION

Les termes de « crampage » en français et « spring leg » en anglais ont été introduits par les éleveurs sur le terrain. Bien que cliniquement, cette entité se manifeste par une contraction soutenue des muscles de la cuisse, une origine musculaire semble peu probable. Le terme de « crampage » devient alors inexact. Nous proposons d'utiliser une appellation plus descriptive, quoique moins facile d'emploi, le « syndrome d'hyperflexion » en français et « high stepping gait » en anglais. Cette condition transmise génétiquement ne s'apparente pas à des maladies déjà décrites dans la littérature vétérinaire. Elle pourrait être liée à une atteinte sensitive de la racine S2, altérant la sensation dans le membre affecté. Une anomalie fonctionnelle cérébrale ou de la moelle épinière dans le renflement lombaire, n'est également pas exclue. Ces deux hypothèses constituent, selon nous, le point de départ pour de futures études complémentaires sur le « syndrome d'hyperflexion » dans l'espèce ovine.

BIBLIOGRAPHIE

- Agerholm J.S., Basse A., Arnbjerg J. (1993). Vertebral fractures in newborn calves. *Acta Vet Scand*, 34(4), 379-384.
- Andrews J.J., Van Alstine W.G., Schwartz K.J. (1986). A basic approach to food animal necropsy. *Vet Clin North Am: Food Anim Pract*, 2(1), 1-29.
- Anon. (1957). Association of "standings" disease with spondylosis. *Report of the Production Division, Milk Marketing Board*, no. 7.
- Armengou L., Añor S., Climent F., Shelton G.D., Monreal L. (2010). Antemortem Diagnosis of a Distal Axonopathy Causing Severe Stringhalt in a Horse. *J Vet Intern Med*, 24(1), 220-223.
- Baird J.D., Firshman A. M., Valberg S. J. (2006). Shivers (shivering) in the horse: a review. Paper presented at the Proc Am Assoc Equine Pract.
- Barone R. (2004). *Anatomie comparée des mammifères domestiques T6*: Vigot, 652.
- Barr K. (2013). Electrodiagnosis of lumbar radiculopathy. *Phys Med Rehabil Clin N Am*, 24(1), 79-91.
- Blood D.C. (1990). *Veterinary medicine, a textbook of the diseases of cattle, sheep, pigs, goats and horses*, by DC Blood and OM Radostits; with contributions by JH Arundel and CC Gay.
- Brazis P.W., Masdeu J.C., Biller J. (2012). *Localization in Clinical Neurology* : Wolters Kluwer.
- Brogden K.L., Lehmkuhl H.D. ; Cutlip R.C. (1998). *Pasteurella haemolytica* complicated respiratory infections in sheep and goats. *Vet Res*, 29(3-4), 233-254.
- Bruno M., Hallett M., Gwinn-Hardy K., Sorensen B., Considine E., Tucker S., Harris J. (2004). Clinical evaluation of idiopathic paroxysmal kinesigenic dyskinesia New diagnostic criteria. *Neurol*, 63(12), 2280-2287.
- Buljevac D., Hop W.C., Reedeker W., Janssens A.C., van der Meche F.G., van Doorn P.A., Hintzen R.Q. (2003). Self reported stressful life events and exacerbations in multiple sclerosis: prospective study. *BMJ*, 327(7416), 646.
- Cauzinille L. (2003). *Neurologie clinique du chien et du chat* : Point vétérinaire.
- Chrisman C.L. (1990). Dancing doberman disease : clinical findings and prognosis. *Prog Vet Neurol*, 1, 83-90.
- Clemmons R.M., Peters R.I., Meyers K.M. (1980). Scottie Cramp: A Review of Cause, Characteristics, Diagnosis and Treatment. *Comp Cont Educ*, 2 (5), 385-388.
- Crabill M., Honnas C., Taylor D., Schumacher J., Watkins J., Snyder J. (1994). Stringhalt secondary to trauma to the dorsoproximal region of the metatarsus in horses: 10 cases (1986-1991). *J Am Vet Med Assoc*, 205(6), 867-869.
- Cuddon P. (2010). *Electrodiagnosis in Veterinary Neurology* - Colorado State.
- de Lahunta A., Glass E.N., Kent M. (2014). *Veterinary Neuroanatomy and Clinical Neurology*: Elsevier Health Sciences.
- Demirkiran M., Jankovic J. (1995). Paroxysmal dyskinesias: Clinical features and classification. *Ann Neurol*, 38 (4), 571-579.
- Dewey C., da Costa R. C. (2015). *A Practical Guide to Canine and Feline Neurology*, 3rd Edition: Wiley.

- Donaldson I, Marsden D., Schneider S., Bhatia K. (1996). *Marsden's Book of Movement Disorders*: Oxford University Press.
- Draper A.C., Bender J.B., Firshman A.M., Baird J.D., Reed S., Mayhew I.G., MacKay R., Valberg S.J. (2015). Epidemiology of shivering (shivers) in horses. *Equine Vet J*, Mar 47(2),182-7.
- Draper A.C., Trumble T.N., Firshman A.M., Baird J.D., Reed S., Mayhew I.G., MacKay R. Valberg, S.J. (2015). Posture and movement characteristics of forward and backward walking in horses with shivering and acquired bilateral stringhalt. *Equine Vet J*, Mar 47(2),175-81
- Dyce K., Sack W., Wensing C. (1996). *textbook of veterinary anatomy, 2nd edition* : Saunders.
- Dyson S. J., Ross M.W. (2011). Chapter 48 - Mechanical and Neurological Lameness in the Forelimbs and Hindlimbs. In M. W. R. J. Dyson (Ed.), *Diagnosis and Management of Lameness in the Horse, Second Edition* : Saint Louis W.B. Saunders, 555-563.
- Erro R., Sheerin U.-M., Bhatia K. P. (2014). Paroxysmal dyskinesias revisited: A review of 500 genetically proven cases and a new classification. *Mov disord*, 29(9), 1108-1116.
- Firshman, A.M., Baird, J.D., Valberg, S.J. (2005). Prevalences and clinical signs of polysaccharide storage myopathy and shivers in Belgian draft horses. *J Am Vet Med Assoc*, 227(12), 1958-1964.
- Fournier E. (2013). *Syndromes EMG d'atteinte des nerfs et des muscles*: Lavoisier Médecine Sciences.
- Franklin R. J. M., Ramsey I. K. (1999). Neurological and urological condition in young boxer dogs. *Vet Rec*, 145(15), 440-440.
- Furr M., Reed S. (2015). *Equine Neurology*: Wiley.
- Goulding M. (2009). Circuits controlling vertebrate locomotion: moving in a new direction. *Nat Rev Neurosci*, 10(7), 507-518.
- Guo-ping W. (1990). Paroxysmal kinesigenic choreoathetosis. *Aca J Plan Postgrad Med School*, 4, 13.
- Hahn C. (2008). Miscellaneous Movement Disorders in *Equine Neurology*: Blackwell Publishing Ltd, 365-372
- Harcourt-Brown T. (2008). Anticonvulsant responsive, episodic movement disorder in a German shorthaired pointer. *J Small Anim Pract*, 49(8), 405-407.
- Hooper S. L. (2001). *Central Pattern Generators eLS*: John Wiley & Sons, Ltd.
- Houser M., Soland V.L., Bhatia K.P., Quinn N.P., Marsden C.D. (1999). Paroxysmal kinesigenic choreoathetosis: a report of 26 patients. *J neurol*, 246(2), 120-126.
- Kertesz A. (1967). Paroxysmal kinesigenic choreoathetosis. An entity within the paroxysmal choreoathetosis syndrome. Description of 10 cases, including 1 autopsied. *Neurol*, 17(7), 680-690.
- Klarenbeek A. (1942). An intermittently appearing disturbance in the regulation of the leg tonus observed in Scottish Terriers. *Tijdschr Diergeneeskd*, 69, 14-21.
- Kube S.A., Vernau K.M., LeCouteur R.A. (2006). Dyskinesia Associated with Oral Phenobarbital Administration in a Dog. *J Vet Intern Med*, 20(5), 1238-1240.
- Kyles K. W., & Sargison N. D. (2002). Spastic syndrome in a bluefaced Leicester ram. *Vet Rec*, 150(12), 380-381.
- Garosi L., Harvey R.J. (2012). Paroxysmal movement disorders in dogs. *Veterinary Times*, 16.

- MacKay-Lyons M. (2002). Central pattern generation of locomotion: a review of the evidence. *Phys Ther*, 82(1), 69-83.
- Meyers K.M., Lund J.E., Padgett G., Dickson W.M. (1969). Hyperkinetic episodes in Scottish Terrier dogs. *J Am Vet Med Assoc*, 155(2), 129-133.
- Nakahata K., Uzuka Y., Matsumoto H., Gotoh N., Sasaki K. (1992). Hyperkinetic involuntary movements in a young shetland sheepdog. *J Am Anim Hosp Assoc*, 28(4), 347-348.
- Nutt J.G., Bloem B.R., Giladi N., Hallett M., Horak F.B., Nieuwboer A. (2011). Freezing of gait: moving forward on a mysterious clinical phenomenon. *Lancet Neurol*, 10(8), 734-744.
- Packer R., Patterson E., Taylor J., Coates J., Schnabel R., O'Brien D. (2010). Characterization and mode of inheritance of a paroxysmal dyskinesia in Chinook dogs. *J Vet Intern Med*, 24(6), 1305-1313.
- Packer R.A., Patterson E.E., Taylor J.F., Coates J.R., Schnabel R.D., O'Brien D.P. (2010). Characterization and mode of inheritance of a paroxysmal dyskinesia in Chinook dogs. *J Vet Intern Med*, 24(6), 1305-1313.
- Palmer A.C. (1965). *Introduction to animal neurology*: Blackwell Scientific Publications-Oxford.
- Penderis J., Franklin R.J.M. (2001). Dyskinesia in an adult bichon frise. *J Small Anim Pract*, 42(1), 24-25.
- Peters R.I.Jr., Meyers K.M. (1977). Precursor regulation of serotonergic neuronal function in Scottish Terrier dogs. *J Neurochem*, 29(4), 753-755.
- Pina-Oviedo S., Del Valle L., Baquera-Heredia J., Ortiz-Hidalgo C. (2009). Immunohistochemical characterization of Renault bodies in superficial digital nerves: further evidence supporting their perineurial cell origin. *J Peripher Nerv Syst*, 14(1), 22-26.
- Plant G. (1983). Focal paroxysmal kinesigenic choreoathetosis. *J Neurol Neurosurg Psych*, 46(4), 345-348.
- Pugh D. G., Baird N. (2012). *Sheep and Goat Medicine*, 2nd Edition: Elsevier, 640.
- Ramsey I.K., Chandler K.E., Franklin R.J. (1999). A movement disorder in boxer pups. *Vet Rec*, 144(7), 179-180.
- Rao G.S. (1990). Anatomical studies on the ovine spinal cord. *Anat Anz*, 171(4), 261-264.
- Roberts S. (1953). A spastic syndrome in cattle. *The Cornell veterinarian*, 43(3), 380-388.
- Roberts S. (1965). Hereditary spastic diseases affecting cattle in New York State. *Cornell vet*, 55(4), 637-644.
- Sapolsky R.M. (1996). Stress, Glucocorticoids, and Damage to the Nervous System: The Current State of Confusion. *Stress*, 1(1), 1-19.
- Scott P.R. (1992). Analysis of cerebrospinal fluid from field cases of some common ovine neurological diseases. *Br Vet J*, 148(1), 15-22.
- Scott P.R. (2010). Cerebrospinal fluid collection and analysis in suspected sheep neurological disease. *Small Rum Res*, 92(1-3), 96-103.
- Scott P.R., Sargison N.D., Penny C.D., Pirie R.S., Kelly J.M. (1995). Cerebrospinal fluid and plasma glucose concentrations of ovine pregnancy toxemia cases, inappetent ewes and normal ewes during late gestation. *Br Vet J*, 151(1), 39-44.
- Scott P.R., Will R.G. (1991). A report of Froin's syndrome in five ovine thoracolumbar epidural abscess cases. *Br Vet J*, 147(6), 582-584.

- Shelton G.D. (2004). Muscle pain, cramps and hypertonicity. *Vet Clin North Am: Small Anim Pract*, 34(6), 1483-1496.
- Steiss J., Argue C.K. (1987). Normal values for radial, peroneal and tibial motor nerve conduction velocities in adult sheep with comparison to adult dogs. *Vet Res Com*, 11, 243-252.
- Summers B.A., Cummings J.F., DeLahunta A. (1995). *Veterinary neuropathology*. St. Louis, Mo.: Mosby.
- Unterberger I., Trinkka, E. (2008a). Diagnosis and Treatment of Paroxysmal Dyskinesias Revisited. *Ther Adv Neurol Disord*, 1(2), 4-11.
- Unterberger I., Trinkka E. (2008b). Review: Diagnosis and treatment of paroxysmal dyskinesias revisited. *Ther Adv Neurol Disord*, 1(2), 67-74.
- Urkasemsin G., Olby N.J. (2014). Canine Paroxysmal Movement Disorders. *Vet Clin North Am: Small Anim Pract*, 44(6), 1091-1102.
- Valentine B.A., de Lahunta A., Divers T.J., Ducharme N.G., Orcutt R.S. (1999). Clinical and pathologic findings in two draft horses with progressive muscle atrophy, neuromuscular weakness, and abnormal gait characteristic of shivers syndrome. *J Am Vet Med Assoc*, 215(11), 1661-1665.
- Vandavelde M., Higgins R.J., Oevermann A. (2012). General neuropathology. In *Veterinary Neuropathology: essentials of theory and practice*. First edition: Wiley Blackwell, 1-37.
- Wells G.A.H., Hawkins S.A.C., O'Toole D.T., Done S.H., Duffell S.J., Bradley R., Hebert C.N. (1987). Spastic Syndrome in a Holstein Bull: A Histologic Study. *Vet Path Online*, 24(4), 345-353.
- Woods C.B. (1977). Hyperkinetic episodes in 2 Dalmatian dogs. *J Am Anim Hosp Assoc*, 13(2), 255-257.



ANNEXES

Identification des agneaux du projet

| ID PROJET | ID UVIS | NOM UVIS | SEXE | STATUT |
|-----------|---------|----------|------|----------|
| A1 | 49991 | Norbert | M | AFFECTÉ |
| C1 | 49992 | Ti-Paul | M | CONTRÔLE |
| A2 | 50553 | Glenda | F | AFFECTÉ |
| C2 | 50554 | Capucine | F | CONTRÔLE |
| C3 | 54358 | Mouton 1 | F | CONTRÔLE |
| A3 | 54359 | Mouton 2 | F | AFFECTÉ |
| A4 | 55373 | Mouton 3 | M | AFFECTÉ |
| C4 | 55374 | Mouton 4 | M | CONTRÔLE |
| C5 | 55510 | Mouton 5 | F | CONTRÔLE |
| A5 | 55511 | Mouton 6 | F | AFFECTÉ |

Tableau récapitulatif des âges et poids individuels

| STATUT | ID | UVIS | SEXE | POIDS (kg) | ÂGES (jours) | SCORE CORPOREL |
|----------|----|-------|------|------------|--------------|----------------|
| AFFECTÉ | A1 | 49991 | M | 53 | 95 | 3,5 |
| CONTRÔLE | C1 | 49992 | M | 40 | 112 | 3,5 |
| AFFECTÉ | A2 | 50553 | F | 55 | 144 | 4 |
| CONTRÔLE | C2 | 50554 | F | 45 | 146 | 3,5 |
| CONTRÔLE | C3 | 54358 | F | 42 | 124 | 3,5 |
| AFFECTÉ | A3 | 54359 | F | 45 | 121 | 3,5 |
| AFFECTÉ | A4 | 55373 | M | 55 | 180 | 3,5 |
| CONTRÔLE | C4 | 55374 | M | 53 | 154 | 3,5 |
| CONTRÔLE | C5 | 55510 | F | 53,5 | 185 | 3,5 |
| AFFECTÉ | A5 | 55511 | F | 45 | 176 | 3,5 |

Âges et poids classés par statuts et sexes

| | POIDS (Kg) | | ÂGES (jours) | |
|-----------------|--------------|--------------|---------------|---------------|
| | Contrôles | Affectés | Contrôles | Affectés |
| Mâles | 46,5 | 54 | 133 | 137,5 |
| Femelles | 46,8 | 48,3 | 151,7 | 147 |
| Moyenne | 46,65 | 51,15 | 142,35 | 142,25 |

Données individuelles des examens physiques

| | Agneau 1 | Agneau 2 | Agneau 3 | Agneau 4 | Agneau 5 | Agneau 6 | Agneau 7 | Agneau 8 | Agneau 9 | Agneau 10 |
|----------------------------|------------------------------|------------|---------------|------------|----------------------|----------------------|------------|------------------------|-----------|-----------|
| STATUT | Affecté | Contrôle | Affecté | Contrôle | Contrôle | Affecté | Affecté | Contrôle | Contrôle | Affecté |
| UVIS | 49991 | 49992 | 50553 | 50554 | 54358 | 54359 | 55373 | 55374 | 55510 | 55511 |
| DATE | 16-janv-13 | 15-janv-13 | 10-sept-13 | 10-sept-13 | 19-juil-13 | 19-juil-13 | 10-sept-13 | 10-sept-13 | | |
| AGE | 144 | 146 | 144 | 146 | 124 | 121 | 180 | 154 | 185 | 176 |
| ETAT DE CHAIR (sur 5) | 3,5 | 3,5 | 4 | 3,5 | 3,5 | 3,5 | 3,5 | 3,5 | 3,5 | 3,5 |
| POIDS | 53 | 40 | 55 | 45 | 42 | 45 | 55 | 53 | 53,5 | 45 |
| EVEIL | N | N | N | N | N | N | N | N | N | N |
| PROFIL | N | N | N | N | N | N | N | N | N | N |
| FORME | N | N | N | N | N | N | N | N | N | N |
| signe garrot | NEG | NEG | NEG | NEG | NEG | NEG | NEG | NEG | NEG | NEG |
| T | 39,4 | 40 | 39,2 | 39,4 | 39,4 | 39,7 | 39,6 | 39,4 | 38,9 | 39,1 |
| P | 95 | 95 | 84 | 76 | 160 puis 112 | 132 | 100 | 104 | 110 | 112 |
| AUSCUL Cardio | N | N | arythmie ? | N | N | N | N | N | N | N |
| R | 47 | 44 | 60 | 48 | 40 | 32 | 24 | 44 | 45 | 36 |
| AUSCUL respi/Bruits | N | N | N-à toussé 1x | N | Aug bilat pas jetage | Aug bilat pas jetage | Aug bilat | Aug bilat siffit-râles | N | N |
| DESHYDRATATION | PAS | PAS | PAS | PAS | PAS | PAS | PAS | PAS | PAS | PAS |
| PEAU | N | N | N | N | N | N | N | N | N | N |
| MUFFLE | N | N | N (HUMIDE) | N (HUMIDE) | N | N | N | N | N | N |
| BOUCHE | N | N | N | N | N | N | N | N | N | N |
| YEUX | N | N | N | N | N | N | N | N | N | N |
| OREILLES | N | N | N | N | N | N | N | N | N | N |
| MUQUEUSES/TRC | N | N | N | N | N | N | N | N | N | N |
| NL | N | N | N | N | N | N | N | N | N | N |
| VEINES JUGULAIRES | N | N | N | N | N | N | N | N | N | N |
| FANON | N | N | N | N | N | N | N | N | N | N |
| RUMEN | N | N | 3c/m | 2-3 c/m | 1-2 c/m | 1-2 c/m | 2-3 c/m | 2-3 c/m | 2-3 c/m | 2-3 c/m |
| amplitude des contractions | N | N | complètes | complètes | complètes | complètes | complètes | complètes | complètes | complètes |
| Succussion | PAS | PAS | N | N | aug | aug | N | N | N | N |
| FUMIER | N | N | PAS | PAS | PAS | PAS | PAS | PAS | PAS | PAS |
| REMARQUES | | | | | | | | | | |
| Agneau 5 | Ong/longs | Ong/longs | | | | | | | | |
| Agneau 6 | Ong/longs | Ong/longs | | | | | | | | |
| | Érosion carpe bilatéralement | | | | | | | | | |

Légende :

AUG bilat:Augmentés bilatéralement

N : Normal

NEG : Négatif

PAS : absence de déshydration

Poids : kilogrammes

T : Température (°C)

P : Fréquence cardiaque (bpm)

R : Fréquence respiratoire (rpm)

Résultats individuels des hématologies

| ID PROJET | STATUT | PAIRE | ID UVIS | HÉMATOCRITE (%) | FIBRINOGENÈ (g/L) |
|-----------|----------|-------|---------|-----------------|-------------------|
| A1 | AFFECTÉ | 1 | 49991 | 38 | 5 |
| C1 | CONTRÔLE | 1 | 49992 | 37 | 1 |
| A2 | AFFECTÉ | 2 | 50553 | 31 | 2 |
| C2 | CONTRÔLE | 2 | 50554 | 36 | 2 |
| C3 | CONTRÔLE | 3 | 54358 | 31 | 3 |
| A3 | AFFECTÉ | 3 | 54359 | 33 | 1 |
| A4 | AFFECTÉ | 4 | 55373 | 37 | 2 |
| C4 | CONTRÔLE | 4 | 55374 | 34 | 2 |
| C5 | CONTRÔLE | 5 | 55510 | 41 | 2 |
| A5 | AFFECTÉ | 5 | 55511 | 32 | 1 |

| ID PROJET | UVIS | LEUCO (10 ⁹ /L) | NEUTRO (10 ⁹ /L) | LYMPHO (10 ⁹ /L) | MONO (10 ⁹ /L) | ÉOSINO (10 ⁹ /L) | BASO (10 ⁹ /L) |
|-----------|-------|----------------------------|-----------------------------|-----------------------------|---------------------------|-----------------------------|---------------------------|
| A1 | 49991 | 9,29 | 3,99 | 4.46 | 0.09 | 0.74 | 0.00 |
| C1 | 49992 | 7,67 | 2,61 | 4.30 | 0.31 | 0.46 | 0.00 |
| A2 | 50553 | 5,61 | 1,74 | 3.76 | 0.06 | 0.06 | 0.00 |
| C2 | 50554 | 5,24 | 1,92 | 3.01 | 0.14 | 0.14 | 0.04 |
| C3 | 54358 | 10,49 | 5,59 | 3.87 | 0.63 | 0.33 | 0.08 |
| A3 | 54359 | 15,33 | 11,67 | 3.13 | 0.32 | 0.17 | 0.06 |
| A4 | 55373 | 11,28 | 5,08 | 5.41 | 0.11 | 0.56 | 0.11 |
| C4 | 55374 | 9,38 | 4,03 | 4.88 | 0.28 | 0.19 | 0.00 |
| C5 | 55510 | 4,08 | 1,18 | 2.57 | 0.04 | 0.29 | 0.00 |
| A5 | 55511 | 5,97 | 4,54 | 1.01 | 0.06 | 0.36 | 0.00 |

Résultats individuels des biochimies

| ID PROJET | UVIS | Glucose (mmol/L) | Urée (mmol/L) | Créat (mmol/L) | Bili tot (mmol/L) | AST (U/L) | ALT (U/L) | ALP (U/L) | CK (U/L) | GGT (U/L) |
|-----------|-------|---------------------|------------------|-------------------|----------------------|--------------|--------------|--------------|-------------|--------------|
| A1 | 49991 | 4,30 | 2,69 | 61,00 | 4,50 | 120,00 | 21,00 | 238,00 | 235,00 | 73,00 |
| C1 | 49992 | 4,70 | 2,63 | 75,00 | 6,70 | 137,00 | 24,00 | 225,00 | 319,00 | 64,00 |
| A2 | 50553 | 6,00 | 6,54 | 85,00 | 0,80 | 139,00 | 27,00 | 304,00 | 165,00 | 54,00 |
| C2 | 50554 | 4,40 | 4,84 | 82,00 | 1,50 | 126,00 | 23,00 | 226,00 | 156,00 | 87,00 |
| C3 | 54358 | 4,50 | 1,23 | 74,00 | 2,40 | 115,00 | 22,00 | 99,00 | 176,00 | 70,00 |
| A3 | 54359 | 3,60 | 6,12 | 99,00 | 7,60 | 72,00 | 16,00 | 115,00 | 189,00 | 80,00 |
| A4 | 55373 | 3,80 | 4,41 | 86,00 | 3,60 | 118,00 | 27,00 | 271,00 | 1662,00 | 58,00 |
| C4 | 55374 | 4,20 | 5,28 | 89,00 | 5,30 | 96,00 | 19,00 | 260,00 | 205,00 | 68,00 |
| C5 | 55510 | 3,60 | 4,58 | 87,00 | 7,70 | 110,00 | 19,00 | 160,00 | 229,00 | 63,00 |
| A5 | 55511 | 0,70* | 4,88 | 91,00 | 2,40 | 99,00 | 20,00 | 233,00 | 703,00 | 61,00 |

* Valeur contrôlée. Globules rouges en contact. Tube non décanté à l'arrivée au laboratoire.

| ID PROJET | UVIS | Prot tot (g/L) | Albumine (g/L) | Globulines (g/L) |
|-----------|-------|-------------------|-------------------|---------------------|
| A1 | 49991 | 63,20 | 31,60 | 61,60 |
| C1 | 49992 | 59,40 | 32,50 | 26,90 |
| A2 | 50553 | 59,60 | 31,10 | 38,50 |
| C2 | 50554 | 61,30 | 32,20 | 29,10 |
| C3 | 54358 | 62,30 | 28,40 | 33,90 |
| A3 | 54359 | 66,30 | 28,70 | 37,60 |
| A4 | 55373 | 64,20 | 30,00 | 34,20 |
| C4 | 55374 | 64,30 | 29,90 | 34,40 |
| C5 | 55510 | 57,00 | 27,40 | 29,60 |
| A5 | 55511 | 60,80 | 27,50 | 33,30 |

| ID PROJET | UVIS | Calcium (mmol/L) | Phosphore (mmol/L) | Potassium (mmol/L) | Sodium (mmol/L) | Chlore (mmol/L) | Magnésium (mmol/L) |
|-----------|-------|---------------------|-----------------------|-----------------------|--------------------|--------------------|-----------------------|
| A1 | 49991 | 2,65 | 3,04 | 4,25 | 145,70 | 101,90 | 0,82 |
| C1 | 49992 | 2,49 | 3,52 | 5,31 | 149,60 | 103,80 | 0,99 |
| A2 | 50553 | 2,52 | 2,19 | 4,36 | 142,60 | 104,40 | 0,96 |
| C2 | 50554 | 2,60 | 2,21 | 4,60 | 146,30 | 105,30 | 1,01 |
| C3 | 54358 | 2,64 | 2,48 | 6,19 | 145,30 | 103,50 | 0,84 |
| A3 | 54359 | 2,72 | 2,13 | 5,39 | 145,70 | 103,90 | 0,83 |
| A4 | 55373 | 2,70 | 2,51 | 5,31 | 141,50 | 100,50 | 0,88 |
| C4 | 55374 | 2,74 | 2,49 | 5,78 | 143,60 | 99,70 | 0,76 |
| C5 | 55510 | 2,55 | 2,66 | 4,29 | 144,70 | 105,00 | 0,67 |
| A5 | 55511 | 2,63 | 2,73 | 7,93 | 146,30 | 99,40 | 0,84 |

Résultats individuels des urologies

| UVIS | ID PROJET | DENSITÉ (g/L) | LEUCO. (cell/champ) | NITRITE | pH | PROTÉINES (g/L) | GLUCOSE (mmol/L) | C.CÉT. | UroBILL. (μmol/L) | Sang |
|--------|-----------|---------------|---------------------|---------|-----|-----------------|------------------|---------|-------------------|---------|
| 49991* | A1 | 1,013 | 3 à 6 | Négatif | 8 | 0,3 | 2,8 | Négatif | Négatif | 250 |
| 49992* | C1 | 1,036 | 0 | Négatif | 5 | 0,3 | 0 | Négatif | Négatif | Négatif |
| 50553_ | A2 | | | | | | | | | |
| 50554_ | C2 | 1,016 | 0 | Négatif | 5 | 0,3 | 0 | Négatif | Négatif | Négatif |
| 54358_ | C3 | | | | | | | | | |
| 54359_ | A3 | 1,022 | 0 | Négatif | 8,5 | 0,3 | 0 | Négatif | Négatif | Négatif |
| 55373_ | A4 | | | | | | | | | |
| 55374_ | C4 | | | | | | | | | |
| 55510_ | C5 | 1,006 | 0 | Négatif | 7,5 | 0,5 | 0 | Négatif | Négatif | Négatif |
| 55511_ | A5 | 1,027 | 0 | Négatif | 8,5 | 0,5-1 | 0 | Négatif | Négatif | Négatif |

Légende :

- * prélèvement réalisé par cystocentèse
- _ prélèvement récolté par miction naturelle
- LEUCO. : nombre de leucocytes
- C.CÉT. : présence de corps cétoniques
- UroBILL. : Présence de d'urobilinogène

Tomodensitométrie - Résultats individuels pour les mesures effectuées

| ID PROJET | UVIS | ANGLE Jonction LS | SURFACES DU CANAL VERTÉBRAL (mm ²) | | | | EXTRÉMITÉ conus med. | NOMBRE DE VERTÈBRES | | CÔTES dern.Th. |
|-----------|-------|----------------------|--|-----|-----|-----|-------------------------|---------------------|---------|-------------------|
| | | | dern. Th. | L2 | L4 | L6 | | Lombaires | Sacrées | |
| A1 | 49991 | 131° | 88 | 99 | 127 | 158 | S1-S2 | 6 | 5 | 2 |
| C1 | 49992 | 155° | 115 | 110 | 143 | 157 | S1-S2 | 7 | 5 | 2 |
| A2 | 50553 | 145° | 78 | 79 | 96 | 125 | mi-L7 | 7 | 4 | 2 |
| C2 | 50554 | 145° | 80 | 91 | 98 | 155 | L6-S1 | 6 | 5 | 2 |
| C3 | 54358 | 148° | | | | | L7-S1 | 7 | 4 | 2 |
| A3 | 54359 | 149° | | | | | 1/3 crâ de L7 | 7 | 4 | 2 |
| A4 | 55373 | 145° | 88 | 97 | 118 | 147 | L7-S1 | 7 | 5 | 2 |
| C4 | 55374 | 149° | 85 | 98 | 98 | 155 | mi-S1 | 7 | 5 | 2 |
| C5 | 55510 | 142° | 93 | 112 | 116 | 174 | 1/3 caud L6 | 6 | 4* | 2 |
| A5 | 55511 | 150° | 100 | 99 | 120 | 146 | mi-L7 | 7 | 5 | 2 |

Légende :

- Angle Jonction L-S : angle à la jonction lombo-sacrée
- CÔTES dern. Th. : nombre de côtes portées par la dernière vertèbre thoracique
- dern. Th. : dernière vertèbre thoracique
- Extrémité conus med : localisation de la fin du cône médullaire
- 1/3 caud : dans le tiers caudal de la vertèbre
- 1/3 crâ : dans le tiers crânial de la vertèbre
- * : La 1ère vertèbre caudée pourrait être une 5^e vertèbre sacrée fusionnée

| ID PROJET | UVIS | DERNIER ESP. LOMBAIRE | | Jct. LOMBO-SACRÉE | | ESPACE S1-S2 | | ESPACE S2-S3 | |
|-----------|-------|-----------------------|----------|-------------------|----------|--------------|----------|--------------|----------|
| | | Racine | Ganglion | Racine | Ganglion | Racine | Ganglion | Racine | Ganglion |
| A1 | 49991 | 1,5 | 3,5 | 2,2 | 5,2 | 2 | 4 | 2,4 | 3,8 |
| C1 | 49992 | 2 | 2,4 | 2,9 | 4,1 | 2,5 | 3,5 | 2,7 | 3,7 |
| A2 | 50553 | 2,1 | 3,4 | 1,9 | 4,4 | 2,5 | 4,1 | 2 | 2,2 |
| C2 | 50554 | 1,5 | 2,4 | 2,4 | 2,4 | 2,1 | 3,2 | 2,5 | 4,5 |
| C3 | 54358 | 1,9 | 3,1 | 2,1 | NE | 2,2 | 4,8 | 2,2 | 4,1 |
| A3 | 54359 | 1,95 | 2,8 | 2,9 | 4,4 | 2,4 | 5,8 | 1 | 1,5 |
| A4 | 55373 | 2 | 3,3 | 2,7 | 4,6 | 2 | 4,4 | 1,7 | 4 |
| C4 | 55374 | 1,8 | 3,7 | 2,5 | 4,4 | 2,1 | 4,3 | 2,6 | 4,2 |
| C5 | 55510 | 1,5 | 2,6 | 2,1 | 3,1 | 2,8 | 3,8 | 2,2 | 2,4 |
| A5 | 55511 | 1,4 | 3,8 | 2 | 3,8 | 4,3 | 2,4 | 1,5 | 2,2 |

Légende : Mesures en millimètres
 ESP. : espace
 Jct. : jonction

Tomodensitométrie - Mouton A1 - #49991

PROTOCOLE:

Des images en coupes transverses de 1.25 mm d'épaisseur avec un index de 0.625 mm ont été acquises de la jonction thoraco-lombaire jusqu'à l'extrémité des onglons.

QUALITÉ:

Cet examen est de bonne qualité technique sans artéfacts nuisibles ou excessifs.

ÉVALUATION DU SYSTÈME MUSCULO-SQUELETTIQUE:

Nombre de côtes à la dernière vertèbre thoracique = 2

Nombre de vertèbres lombaires = 6

Nombre de vertèbres sacrées = 5

De nombreuses plaques de croissance sont toujours ouvertes au niveau du bassin de même que des os long des membres pelviens. Par contre, les plaques de croissance des différentes vertèbres sont fermées. Les segments lombaires et sacro-caudés de la colonne vertébrale sont de conformation normale. Toutes les structures osseuses sont jugées sans particularité pour un patient immature.

TROUVAILLES FORTUITES:

Une quantité légère de matériel minéral est noté en partie déclive de l'atrium du rumen. Du matériel similaire est également noté en en quantité légère en partie caudale du sac ventral du rumen. Une particule métallique d'environ 2.0 mm de diamètre et associée à des artéfacts de stries est notée en partie caudale droite de l'abdomen, vraisemblablement à l'intérieur d'une anse intestinale, représentant un petit corps étranger métallique non obstructif.

CONCLUSION:

- Examen tomодensitométrique sans particularité.

MESURES:

Angle lombo-sacré = 131 degrés

Surface du canal vertébral à la dernière thoracique = 88 mm²

Surface du canal vertébral à L2 = 99 mm²

Surface du canal vertébral à L4 = 127 mm²

Surface du canal vertébral à L6 = 158 mm²

Tomodensitométrie - Mouton C1 - #49992

PROTOCOLE:

Des images en coupes transverses de 1.25 mm d'épaisseur avec un index de 0.625 mm ont été acquises de la jonction thoraco-lombaire jusqu'à l'extrémité des onglons.

QUALITÉ:

Cet examen est de bonne qualité technique sans artéfacts nuisibles ou excessifs.

ÉVALUATION DU SYSTÈME MUSCULO-SQUELETTIQUE:

Nombre de côtes à la dernière vertèbre thoracique = 2

Nombre de vertèbres lombaires = 7

Nombre de vertèbres sacrées = 5

Les plaques de croissance des os longs, du bassin et des vertèbres sont toujours ouvertes.

Une petite fracture en biseau est notée à l'aspect crânioventral du corps vertébral de L1. Le fragment qui en résulte est non déplacé.

Une lésion sous-chondrale de type kystique de 4 mm de diamètre est notée à l'aspect disto-médial de la partie latérale du métatarsien commun droit. Un halo de sclérose entoure cette lésion. Il n'y a aucune évidence de changements dégénératifs, ce qui n'est pas surprenant étant donné le jeune âge du patient. Outre la fracture, les segments lombaires et sacro-caudés de la colonne vertébrale sont de conformation normale pour un animal immature.

TROUVAILLES FORTUITES: Rien de particulier.

CONCLUSION:

- Fracture en coin non déplacée du corps vertébral de L1.
- OCD de type kystique impliquant l'articulation métatarso-phalangienne du doigt latéral droit.

MESURES:

Angle lombo-sacré = 155 degrés

Surface du canal vertébral à la dernière thoracique = 115 mm²

Surface du canal vertébral à L2 = 110 mm²

Surface du canal vertébral à L4 = 143 mm²

Surface du canal vertébral à L6 = 157 mm²

Tomodensitométrie - Mouton A2 - #50553

PROTOCOLE:

Des images en coupes transverses de 1.25 mm d'épaisseur avec un index de 0.625 mm ont été acquises de la jonction thoraco-lombaire jusqu'à l'extrémité des onglons.

QUALITÉ:

Cet examen est d'excellente qualité technique sans artéfacts nuisibles ou excessifs.

ÉVALUATION DU SYSTÈME MUSCULO-SQUELETTIQUE:

Nombre de côtes à la dernière vertèbre thoracique = 2

Nombre de vertèbres lombaires = 7

Nombre de vertèbres sacrées = 4

De nombreuses plaques de croissance sont toujours ouvertes au niveau du bassin de même que des os long des membres pelviens. Le centre d'ossification secondaire du processus odontoïde de C2 est également ouvert. Par contre, les plaques de croissance des différentes vertèbres sont fermées.

Le vestige de la fibula est minimalement plus long du côté gauche.

Les segments lombaires et sacro-caudés de la colonne vertébrale sont de conformation normale.

Toutes les autres structures osseuses sont jugées sans particularité pour un patient immature.

TROUVAILLES FORTUITES: Rien à signaler.

CONCLUSION:

- Examen tomodynamométrique sans particularité.

MESURES:

Angle lombo-sacré = 145 degrés

Surface du canal vertébral à la dernière thoracique = 78 mm²

Surface du canal vertébral à L2 = 79 mm²

Surface du canal vertébral à L4 = 96 mm²

Surface du canal vertébral à L6 = 125 mm²

Tomodensitométrie - Mouton C2 - #50554

PROTOCOLE:

Des images en coupes transverses de 1.25 mm d'épaisseur avec un index de 0.625 mm ont été acquises de la jonction thoraco-lombaire jusqu'à l'extrémité des onglons.

QUALITÉ:

Cet examen est de bonne qualité technique sans artéfacts nuisibles ou excessifs.

ÉVALUATION DU SYSTÈME MUSCULO-SQUELETTIQUE:

Nombre de côtes à la dernière vertèbre thoracique = 2

Nombre de vertèbres lombaires = 6

Nombre de vertèbres sacrées = 5

De nombreuses plaques de croissance sont toujours ouvertes au niveau du bassin de même que des os long des membres pelviens. Par contre, les plaques de croissance des différentes vertèbres sont fermées. Les segments lombaires et sacro-caudés de la colonne vertébrale sont de conformation normale. Toutes les structures osseuses sont jugées sans particularité pour un patient immature.

TROUVAILLES FORTUITES:

Du contenu minéralisé est présent dans chacun des bassinets rénaux, représentant possiblement du gadolinium (à valider en fonction de l'ordre d'acquisition entre le CT et l'IRM).

CONCLUSION:

- Examen tomodensitométrique sans particularité.

MESURES:

Angle lombo-sacré = 145 degrés

Surface du canal vertébral à la dernière thoracique = 80 mm²

Surface du canal vertébral à L2 = 91 mm²

Surface du canal vertébral à L4 = 98 mm²

Surface du canal vertébral à L6 = 155 mm²

Tomodensitométrie - Mouton C3 - #54358

PROTOCOLE:

Des images en coupes transverses de 1.25 mm d'épaisseur avec un index de 0.625 mm ont été acquises de la jonction thoraco-lombaire jusqu'à l'extrémité des onglons.

QUALITÉ:

Cet examen est de bonne qualité technique sans artéfacts nuisibles ou excessifs.

ÉVALUATION DU SYSTÈME MUSCULO-SQUELETTIQUE:

Nombre de côtes à la dernière vertèbre thoracique = 2

Nombre de vertèbres lombaires = 7

Nombre de vertèbres sacrées = 4

De nombreuses plaques de croissance sont toujours ouvertes au niveau du bassin de même que des os long des membres pelviens. Par contre, les plaques de croissance des différentes vertèbres sont fermées. Les processus transverses de ce qui est présumé comme étant la première vertèbre lombaire sont non fusionnés comparativement aux autres vertèbres lombaires. Un fragment osseux libre est aussi présent à la pointe du processus transverse droit de L3. La dernière vertèbre est également d'apparence atypique avec un angle intermédiaire dans le plan sagittal mais demeure complètement libre et non fusionnée. Toutes les autres structures osseuses sont jugées sans particularité pour un patient immature.

TROUVAILLES FORTUITES:

Du contraste est noté dans la vessie, vraisemblablement du Gadolinium (à corrélérer avec la séquence chronologique des acquisitions).

CONCLUSION:

- Vertèbre transitoire, probablement la première lombaire.
- Le fragment décrit à la pointe du processus transverse de L3 est le plus probablement une minéralisation incomplète en raison du jeune âge. Toutefois, étant donné le caractère asymétrique de cette trouvaille, une fracture ne peut être exclue (mais aucune lésion aigue à l'IRM).

MESURES:

Angle lombo-sacré = 148 degrés

Tomodensitométrie - Mouton A3 - #54359

PROTOCOLE:

Des images en coupes transverses de 1.25 mm d'épaisseur avec un index de 0.625 mm ont été acquises de la jonction thoraco-lombaire jusqu'à l'extrémité des onglons.

QUALITÉ:

Cet examen est de bonne qualité technique sans artéfacts nuisibles ou excessifs.

ÉVALUATION DU SYSTÈME MUSCULO-SQUELETTIQUE:

Nombre de côtes à la dernière vertèbre thoracique = 2

Nombre de vertèbres lombaires = 7

Nombre de vertèbres sacrées = 4

De nombreuses plaques de croissance sont toujours ouvertes au niveau du bassin de même que des os longs des membres pelviens. Par contre, les plaques de croissance des différentes vertèbres sont fermées. Les segments lombaires et sacro-caudés de la colonne vertébrale sont de conformation normale.

On note une asymétrie des muscles des deux cuisses, le groupe des muscles latéraux et crâniens de la cuisse gauche étant légèrement moins volumineux à gauche qu'à droite.

Toutes les structures osseuses sont jugées sans particularité pour un patient immature.

TROUVAILLES FORTUITES: Rien à signaler.

CONCLUSION:

- Atrophie musculaire gauche légère sans anomalie ostéo-articulaire sous-jacente.

MESURES:

Angle lombo-sacré = 149 degrés

Tomodensitométrie - Mouton A4 - #55373

PROTOCOLE:

Des images en coupes transverses de 1.25 mm d'épaisseur avec un index de 0.625 mm ont été acquises de la jonction thoraco-lombaire jusqu'à l'extrémité des onglons.

QUALITÉ:

Cet examen est de bonne qualité technique sans artéfacts nuisibles ou excessifs.

ÉVALUATION DU SYSTÈME MUSCULO-SQUELETTIQUE:

Nombre de côtes à la dernière vertèbre thoracique = 2

Nombre de vertèbres lombaires = 7

Nombre de vertèbres sacrées = 5

Les plaques de croissance des os longs proximaux sont toujours ouvertes mais les centres d'ossification secondaires du bassin et des différentes vertèbres sont fermés.

Les segments lombaires et sacro-caudés de la colonne vertébrale sont de conformation normale.

Une fracture courte transverse est notée à la base du processus transverse droit de L1. Une fracture est notée dans le tiers proximal de la partie ossifiée de la dernière côte du même côté. Un cal osseux incomplet est noté à ce site de fracture.

TROUVAILLES FORTUITES:

Une quantité légère de matériel minéral est notée en partie déclive de l'atrium du rumen et dans quelques anses intestinales, représentant de petits corps étrangers non obstructifs.

CONCLUSION:

- Fracture traumatique vertébrale (L1) et costale (dernière) à droite avec guérison osseuse en cours et sans implication du canal vertébral.

MESURES:

Angle lombo-sacré = 145 degrés

Surface du canal vertébral à la dernière thoracique = 88 mm

Surface du canal vertébral à L2 = 97 mm²

Surface du canal vertébral à L4 = 118 mm²

Surface du canal vertébral à L6 = 147 mm²

Tomodensitométrie - Mouton C4 - #55374

PROTOCOLE:

Des images en coupes transverses de 1.25 mm d'épaisseur avec un index de 0.625 mm ont été acquises de la jonction thoraco-lombaire jusqu'à l'extrémité des onglons.

QUALITÉ:

Cet examen est de bonne qualité technique sans artéfacts nuisibles ou excessifs.

ÉVALUATION DU SYSTÈME MUSCULO-SQUELETTIQUE:

Nombre de côtes à la dernière vertèbre thoracique = 2

Nombre de vertèbres lombaires = 7

Nombre de vertèbres sacrées = 5

De nombreuses plaques de croissance sont toujours ouvertes au niveau du bassin de même que des os longs des membres pelviens. Par contre, les plaques de croissance des différentes vertèbres sont fermées. Les segments lombaires et sacro-caudés de la colonne vertébrale sont de conformation normale. Toutes les structures osseuses sont jugées sans particularité pour un patient immature.

TROUVAILLES FORTUITES:

De petits corps étrangers digestifs minéralisés et non obstructifs sont présents. De la congestion hypostatique est notée en partie déclive des poumons.

CONCLUSION:

- Examen tomodensitométrique sans particularité.

MESURES:

Angle lombo-sacré = 149 degrés

Surface du canal vertébral à la dernière thoracique = 85 mm²

Surface du canal vertébral à L2 = 98 mm²

Surface du canal vertébral à L4 = 98 mm²

Surface du canal vertébral à L6 = 155 mm²

Tomodensitométrie - Mouton C5 - #55510

PROTOCOLE:

Des images en coupes transverses de 1.25 mm d'épaisseur avec un index de 0.625 mm ont été acquises de la jonction thoraco-lombaire jusqu'à l'extrémité des onglons.

QUALITÉ:

Cet examen est de qualité technique acceptable (granulaire) sans artéfacts nuisibles ou excessifs.

ÉVALUATION DU SYSTÈME MUSCULO-SQUELETTIQUE:

Nombre de côtes à la dernière vertèbre thoracique = 2

Nombre de vertèbres lombaires = 6

Nombre de vertèbres sacrées = 4 (la 1ère caudée pourrait être une 5e sacrée fusionnée)

Les plaques de croissance des os long des membres pelviens sont ouvertes. Par contre, les plaques de croissance des différentes vertèbres sont fermées.

Les segments lombaires et sacro-caudés de la colonne vertébrale sont de conformation normale. Toutes les structures osseuses sont jugées sans particularité pour un patient immature.

TROUVAILLES FORTUITES:

On note une quantité importante de matériel minéral dans le tractus digestif, surtout le rumen et ce qui semble être le colon.

CONCLUSION:

- Examen tomодensitométrique sans particularité.

MESURES:

Angle lombo-sacré = 142 degrés

Surface du canal vertébral à la dernière thoracique = 93 mm²

Surface du canal vertébral à L2 = 112 mm²

Surface du canal vertébral à L4 = 116 mm²

Surface du canal vertébral à L6 = 174 mm²

Tomodensitométrie - Mouton A5 - #55511

PROTOCOLE:

Des images en coupes transverses de 1.25 mm d'épaisseur avec un index de 0.625 mm ont été acquises de la jonction thoraco-lombaire jusqu'à l'extrémité des onglons.

QUALITÉ:

Cet examen est de bonne qualité technique sans artéfacts nuisibles ou excessifs.

ÉVALUATION DU SYSTÈME MUSCULO-SQUELETTIQUE:

Nombre de côtes à la dernière vertèbre thoracique = 2

Nombre de vertèbres lombaires = 7

Nombre de vertèbres sacrées = 5

Quelques plaques de croissance proximales des os longs pelviens sont toujours ouvertes. Par contre, les plaques de croissance du bassin et des différentes vertèbres sont fermées.

Une fracture courte oblique est notée à la base du processus transverse gauche de L1. Les segments lombaires et sacro-caudés de la colonne vertébrale sont autrement de conformation normale, sans évidence de lésion osseuse.

TROUVAILLES FORTUITES:

Du matériel minéral étranger obstructif est noté dans le système digestif. Les nœuds lymphatiques poplités sont plus visibles que normalement mais bilatéralement symétrique.

CONCLUSION:

- Fracture vraisemblablement traumatique du processus transverse de L1.

MESURES:

Angle lombo-sacré = 150 degrés

Surface du canal vertébral à la dernière thoracique = 100 mm²

Surface du canal vertébral à L2 = 99 mm²

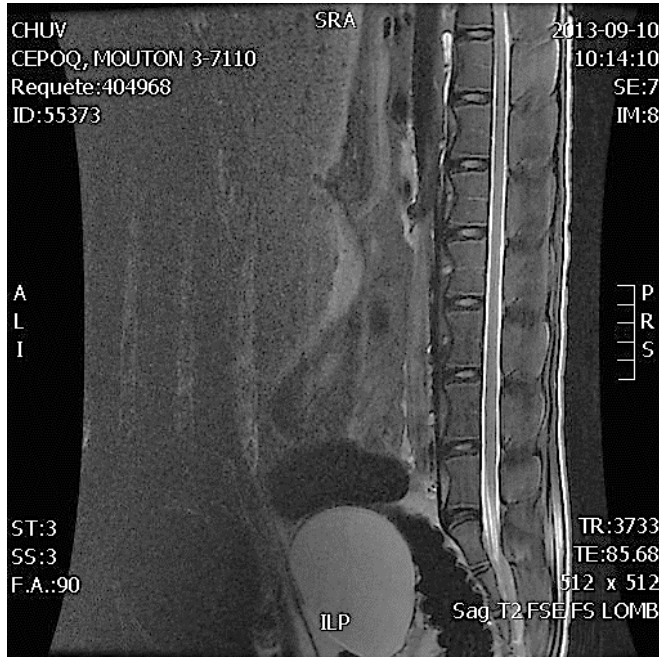Surface du canal vertébral à L4 = 120 mm²

Surface du canal vertébral à L6 = 146 mm²

Résonance magnétique – Protocole d'acquisition des images & Recommandations techniques

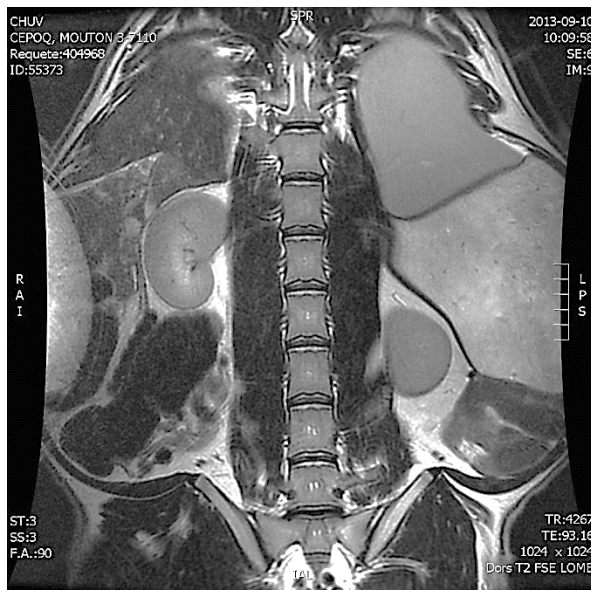
1. L3-CD1-3

a. SAGITTALE T2 FS



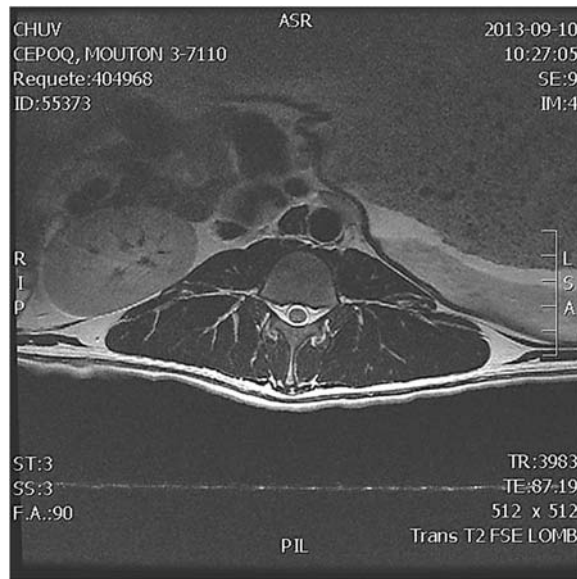
Field Of View (FOV) le plus petit possible. Ex : 36
Inclure S1-S3
Avec saturation des gras (FS)
Temps d'Acquisition (TA) = 4 min

b. DORSALE T2 basse résolution (pour compter le nombre de lombaires, si 6 ou 7)



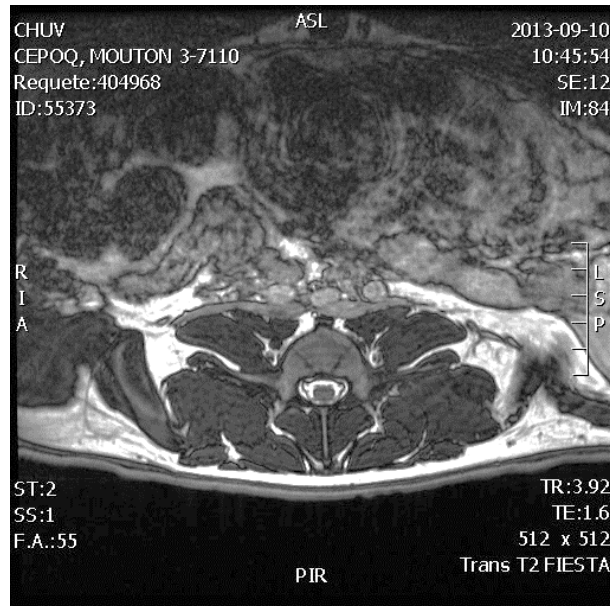
Important de voir les premières côtes
Matrice 320
Peut causer un artéfact (*aliasing*)
Sert à placer les transverses
TA = 3 min

c. TRANSVERSE T2 : mi-L1, L2-L3, mi-L4, L5-L6 (perpendiculaire au canal)



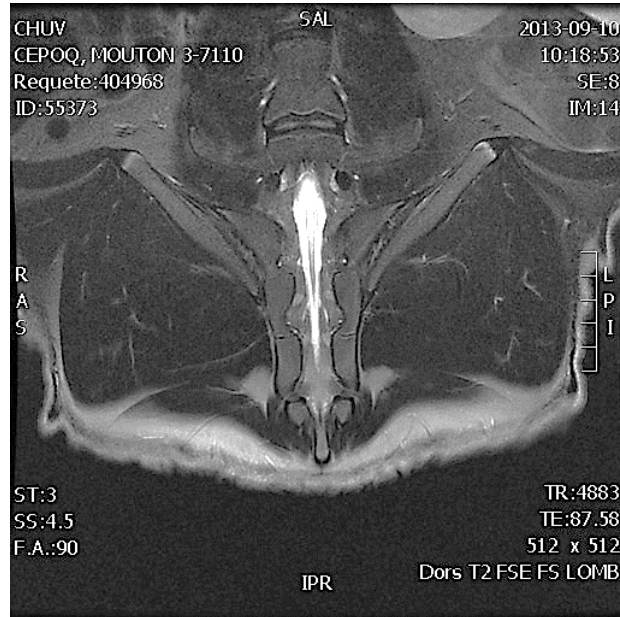
Petit FOV. Ex : 23 ou plus petit
No Phase Wrap (NPW),
5 Number of excitation (NEX)
Matrice 384
Mi-L1 = 3 coupes
L2-L3 = 4 coupes (1 au centre, 2
crâniales, 1 caudale)
Mi-L4 = 3 coupes
L5-L6 = 4 coupes (1 au centre, 2
crâniales, 1 caudale)
TA = 7 min

d. TRANSVERSE FIESTA : mid L5-S3 (perp canal L5-L6)



Petit FOV. Ex : 23 ou plus petit
NPW, 4 NEX
TA = 7 min

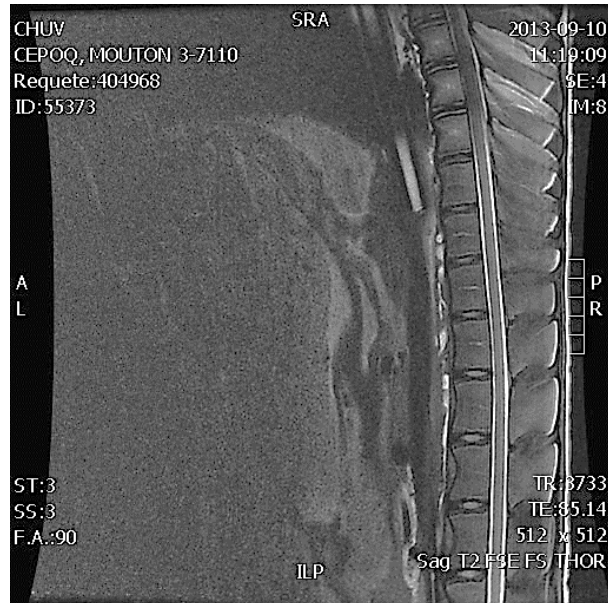- e. DORSALE T2 FS : 3 au 1.5, dizaine de coupes ventralement au sacrum (parallèle au sacrum)



Petit FOV. Ex : 23 ou plus petit
NPW
Matrice 384
TA = 7 min

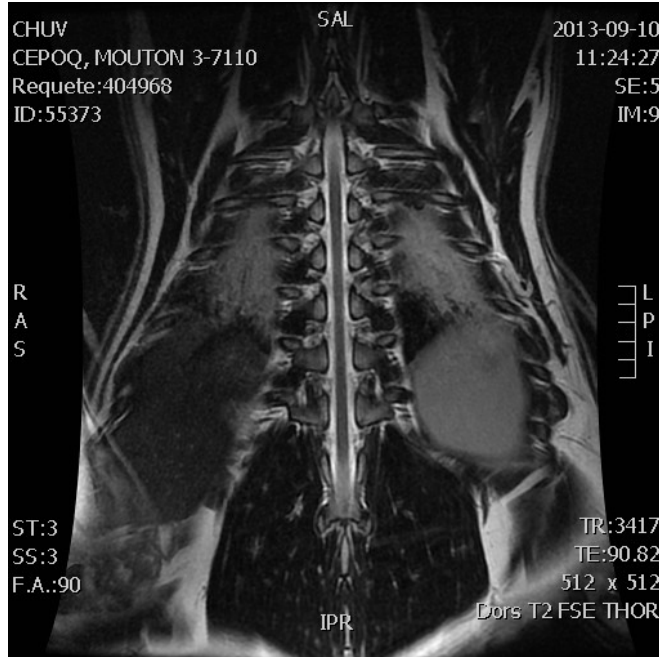2. T7-L3

- a. SAGITTALE T2 FS



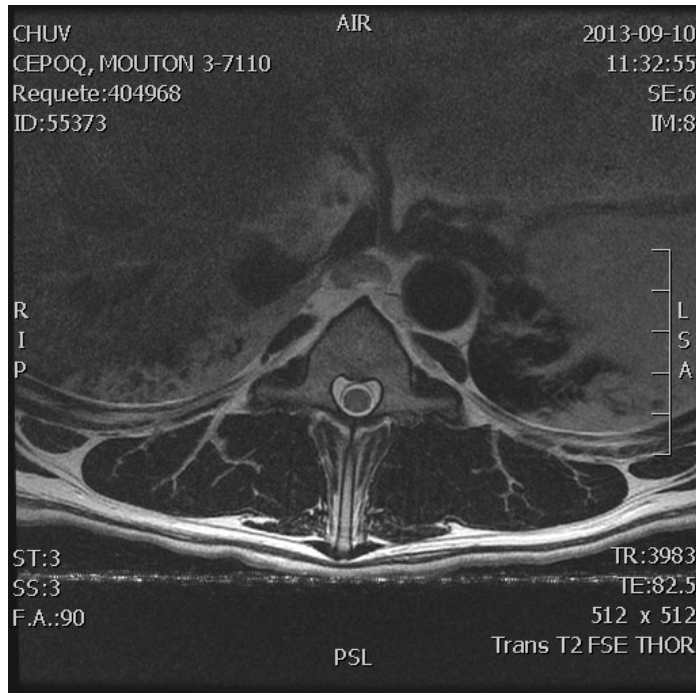
Inclure L1 pour compter
thoraciques
FOV le plus petit pour inclure T8
Si FS n'est pas égal, refaire la
séquence sans FS et envoyer les 2
TA = 4 min

b. DORSALE T2 basse résolution (si le scout n'est pas assez précis)



Visualiser les côtes
Matrice basse
Peut wrapper
Pour placer les transverses
TA = 2 min

c. TRANSVERSE T2 : mi-T8, T9-T10, mi-T11, T12-T13 (perpendiculaire au canal)



Petit FOV. Ex : 17
NPW
Matrice 384
5 NEX
TA = 7 min
Mi-T8 = 3 coupes
T9-T10 = 4 coupes (1 au centre, 2 crâniales, 1 caudale)
Mi-T11 = 3 coupes
T12-T13 = 4 coupes (1 au centre, 2 crâniales, 1 caudale)

1. C1-T1

CHANGEMENT D'ORIENTATION DU MOUTON DANS L'IRM (tête vers la console)

- a. SAGITTALE T2 FS
Si la saturation des gras (FS) n'est pas satisfaisante ou signal trop bas, refaire sans FS.
Envoyer les 2 séries. Si impossible de placer colonne droite, faire sagittale en 2 sections.
- b. DORSALE T2 basse résolution (si le scout n'est pas assez précis)
Commencer par la vue dorsale pour placer les coupes sagittales
- c. TRANSVERSE T2 : mi-C2, C3-C4, mi-C5, C7-T1, mi-T2 (perpendiculaire au canal)
Même façon que pour les régions lombaire et thoracique.

IRM de la colonne vertébrale – Mouton A1

SEGMENT C1-T1

- SAG T2 FS
- DORS T2
- TRANS T2

SEGMENT T7-L3

- SAG T2 FS
- DORS T2
- TRANS T2

SEGMENT L3 - CD1-3

- SAG T2 FS
- DORS T2
- TRANS T2
- TRANS FIESTA
- DORS T2 FS

INTERPRÉTATION:

On note une dilatation légère de la capsule articulaire atlanto-axiale sans que cela n'ait d'impact sur le sac dural. La moelle épinière touche le rebord dorsal du foramen magnum sans être focalement déformée, vraisemblablement en raison de l'hyperextension du cou. Un léger déplacement dorsal de l'aspect crânial de C5 est présent, entraînant une atténuation partielle de l'espace sous-arachnoïdien ventral mais sans compression secondaire de la moelle épinière. Ce déplacement est probablement également causé par le positionnement du patient sur la table.

Le diamètre transversal de la moelle épinière thoraco-lombaire est subjectivement petit et occupe à peine 50% du canal vertébral pour l'ensemble de ce segment. Le signal du parenchyme médullaire apparaît normal sur l'ensemble des séquences disponibles.

Il n'y a aucune autre évidence de lésion compressive à l'intérieur des portions examinées du canal vertébral et tous les foramens visibles sont symétriques et bien ouverts.

CONCLUSION:

- Impression d'atrophie relative de la moelle épinière thoraco-lombaire.

MESURES*:

* En présence d'une asymétrie gauche/droite, les deux valeurs sont indiquées.

- ✦ Fin du conus medullaris = S1-S2
- ✦ Racine spinale dernier espace lombaire = 1.5 mm
- ✦ Ganglion spinal dernier espace lombaire = 3.5 mm
- ✦ Racine spinale jonction LS = 2.2 mm
- ✦ Ganglion spinal jonction LS = 5.2 mm
- ✦ Racine spinale S1-S2 = 2.0 mm
- ✦ Ganglion spinal S1-S2 = 4.0 mm
- ✦ Racine spinale S2-S3 = 2.4 mm
- ✦ Ganglion spinal S2-S3 = 3.8 mm

IRM de la colonne vertébrale – Mouton C1

SEGMENT C1-T1

- SAG T2 FS
- DORS T2
- TRANS T2

SEGMENT T7-L3

- SAG T2 FS
- DORS T2
- TRANS T2

SEGMENT L3 - CD1-3

- SAG T2 FS
- DORS T2
- TRANS T2
- TRANS FIESTA
- DORS T2 FS

INTERPRÉTATION:

Les différents disques intervertébraux sont tous bien hydratés et de taille normale.

Le diamètre transversal de la moelle épinière est subjectivement jugé adéquat en fonction du segment spinal examiné. Le signal du parenchyme médullaire apparaît normal sur l'ensemble des séquences disponibles.

CONCLUSION:

- Colonne vertébrale thoraco-lombaire de conformation normale sans anomalie de signal ni de lésion focale.

MESURES*:

* En présence d'une asymétrie gauche/droite, les deux valeurs sont indiquées.

- ✦ Fin du conus medullaris = S1-S2
- ✦ Racine spinale dernier espace lombaire = 2.0 mm
- ✦ Ganglion spinal dernier espace lombaire = 2.4 mm
- ✦ Racine spinale jonction LS = 2.9 mm
- ✦ Ganglion spinal jonction LS = 4.1 mm
- ✦ Racine spinale S1-S2 = 2.5 mm
- ✦ Ganglion spinal S1-S2 = 3.5 mm
- ✦ Racine spinale S2-S3 = 2.7 mm
- ✦ Ganglion spinal S2-S3 = 3.7 mm

IRM de la colonne vertébrale – Mouton A2

SEGMENT C1-T1

- SAG T2 FS
- DORS T2
- TRANS T2

SEGMENT T7-L3

- SAG T2 FS
- DORS T2
- TRANS T2

SEGMENT L3 - CD1-3

- SAG T2 FS
- DORS T2
- TRANS T2
- TRANS FIESTA
- DORS T2 FS

INTERPRÉTATION:

Les différents disques intervertébraux sont tous bien hydratés et de taille normale.

Une déviation ventrale focale de la moelle épinière est notée au niveau du foramen magnum, sans altération du signal du parenchyme médullaire. Il n'y a aucune autre évidence de lésion compressive à l'intérieur des portions examinées du canal vertébral et tous les foramens visibles sont symétriques et bien ouverts.

Le diamètre transversal de la moelle épinière est subjectivement jugé adéquat en fonction du segment spinal examiné. Le signal du parenchyme médullaire apparaît normal sur l'ensemble des séquences disponibles.

Les nœuds lymphatiques axillaires sont proéminents mais cette trouvaille est jugée peu significative étant donné qu'il s'agit d'un patient juvénile.

CONCLUSION:

- L'indentation de la moelle épinière au niveau du foramen magnum est vraisemblablement une conséquence de la position non physiologique (cou en extension).
- Colonne vertébrale autrement de conformation normale sans anomalie de signal ni de lésion focale.

MESURES*:

* En présence d'une asymétrie gauche/droite, les deux valeurs sont indiquées.

- ✦ Fin du conus medullaris = mi-L7
- ✦ Racine spinale dernier espace lombaire = 2.1 mm
- ✦ Ganglion spinal dernier espace lombaire = 3.4 mm
- ✦ Racine spinale jonction LS = 1.9 mm
- ✦ Ganglion spinal jonction LS = 4.4 mm
- ✦ Racine spinale S1-S2 = 2.5 mm
- ✦ Ganglion spinal S1-S2 = 4.1 mm
- ✦ Racine spinale S2-S3 = 2 mm
- ✦ Ganglion spinal S2-S3 = 2.2 mm

IRM de la colonne vertébrale – Mouton C2

SEGMENT C1-T1

- SAG T2 FS
- DORS T2
- TRANS T2

SEGMENT T7-L3

- SAG T2 FS
- DORS T2
- TRANS T2

SEGMENT L3 - CD1-3

- SAG T2 FS
- DORS T2
- TRANS T2
- TRANS FIESTA
- DORS T2 FS

INTERPRÉTATION:

Les différents disques intervertébraux sont tous bien hydratés et de taille normale.

Il n'y a aucune évidence de lésion compressive à l'intérieur des portions examinées du canal vertébral et tous les foramens visibles sont symétriques et bien ouverts.

Le diamètre transversal de la moelle épinière est subjectivement jugé adéquat en fonction du segment spinal examiné. Le signal du parenchyme médullaire apparaît normal sur l'ensemble des séquences disponibles.

CONCLUSION:

- Colonne vertébrale de conformation normale sans anomalie de signal ni de lésion focale.

MESURES*:

* En présence d'une asymétrie gauche/droite, les deux valeurs sont indiquées.

- ✦ Fin du conus medullaris = L6-S1
- ✦ Racine spinale dernier espace lombaire (L5-L6) = 1.5 mm
- ✦ Ganglion spinal dernier espace lombaire = 2.4mm
- ✦ Racine spinale jonction LS = 2.4 mm
- ✦ Ganglion spinal jonction LS = 2.4 mm
- ✦ Racine spinale S1-S2 = 2.1 mm
- ✦ Ganglion spinal S1-S2 = 3.2 mm
- ✦ Racine spinale S2-S3 = 2.5 mm
- ✦ Ganglion spinal S2-S3 = 4.5 mm

IRM de la colonne vertébrale – Mouton C3

SEGMENT C1-T1

- SAG T2 FS
- DORS T2
- TRANS T2

SEGMENT T7-L3

- SAG T2 FS
- DORS T2
- TRANS T2

SEGMENT L3 - CD1-3

- SAG T2 FS
- DORS T2
- TRANS T2
- TRANS FIESTA
- DORS T2 FS

INTERPRÉTATION:

Les images d'IRM contiennent énormément d'artéfacts de mouvement qui limitent l'interprétation, possiblement en raison d'un tremblement.

Les différents disques intervertébraux sont tous bien hydratés et de taille normale. Une déviation ventrale focale de la moelle épinière est notée au niveau du foramen magnum, sans altération du signal du parenchyme médullaire.

Un léger déplacement dorsal (tipping) de la portion crâniale de C3 est noté, sans que cela n'entraîne d'atténuation de l'espace sous-arachnoïdien ni de compression de la moelle épinière.

Il n'y a aucune autre évidence de lésion compressive à l'intérieur des portions examinées du canal vertébral et tous les foramens visibles sont symétriques et bien ouverts.

Le diamètre transversal de la moelle épinière est subjectivement jugé adéquat en fonction du segment spinal examiné. Le signal du parenchyme médullaire apparaît normal sur l'ensemble des séquences disponibles.

Plusieurs nœuds lymphatiques pelviens sont proéminents. Une multitude de petits kystes dont le contenu est compatible avec du liquide pur sont notés dans la paroi de l'utérus.

CONCLUSION:

- L'indentation de la moelle épinière au niveau du foramen magnum est vraisemblablement une conséquence de la position non physiologique (cou en extension).

- Le déplacement dorsal de C3 est de signification clinique incertaine, surtout que la composante dynamique ne peut être évaluée. Par contre, il n'y a pas de lésion médullaire associée à cette trouvaille.

- Probable endométriose kystique ; Lymphadénopathie pelvienne probablement de nature réactive.

MESURES*:

* En présence d'une asymétrie gauche/droite, les deux valeurs sont indiquées.

- ✦ Fin du conus medullaris = L7-S1
- ✦ Racine spinale dernier espace lombaire = 1.9 mm
- ✦ Ganglion spinal dernier espace lombaire = 3.1 mm
- ✦ Racine spinale jonction LS = 2.1 mm
- ✦ Ganglion spinal jonction LS = NE
- ✦ Racine spinale S1-S2 = 2.2 mm
- ✦ Ganglion spinal S1-S2 = 4.8 mm
- ✦ Racine spinale S2-S3 = 2.2 mm
- ✦ Ganglion spinal S2-S3 = 4.1 mm

IRM de la colonne vertébrale – Mouton A3

SEGMENT C1-T1

- SAG T2 FS
- DORS T2
- TRANS T2

SEGMENT T7-L3

- SAG T2 FS
- DORS T2
- TRANS T2

SEGMENT L3 - CD1-3

- SAG T2 FS
- DORS T2
- TRANS T2
- TRANS FIESTA
- DORS T2 FS

INTERPRÉTATION:

Cet examen est de bonne qualité technique.

Les différents disques intervertébraux sont tous bien hydratés et de taille normale.

Une déviation ventrale focale minimale de la moelle épinière est notée au niveau du foramen magnum, sans altération du signal du parenchyme médullaire.

Un léger déplacement dorsal (tipping) de la portion crâniale de C3 est noté avec une atténuation partielle de l'espace sous-arachnoïdien mais sans compression de la moelle épinière.

Il n'y a aucune autre évidence de lésion compressive à l'intérieur des portions examinées du canal vertébral et tous les foramens visibles sont symétriques et bien ouverts.

Le diamètre transversal de la moelle épinière est subjectivement petit et occupe à peine 50% du canal vertébral pour l'ensemble du segment thoraco-lombaire. Le signal du parenchyme médullaire apparaît normal sur l'ensemble des séquences disponibles.

Une zone hyperintense mal définie est notée en pondération T2 dans les muscles des lombes à gauche, correspondant le plus probablement à un site d'injection.

CONCLUSION:

- Impression d'atrophie relative de la moelle épinière thoraco-lombaire.
- L'indentation de la moelle épinière au niveau du foramen magnum est vraisemblablement une conséquence de la position non physiologique (cou en extension).
- Le déplacement dorsal de C3 est de signification clinique incertaine pourrait être positionnel, surtout que la composante dynamique ne peut être évaluée. Par contre, il n'y a pas de lésion médullaire associée à cette trouvaille.

MESURES*:

* En présence d'une asymétrie gauche/droite, les deux valeurs sont indiquées.

- ✦ Fin du conus medullaris = 1/3 cranial de L7
- ✦ Racine spinale dernier espace lombaire = 1.95 mm
- ✦ Ganglion spinal dernier espace lombaire = 2.8 mm
- ✦ Racine spinale jonction LS = 2.9 mm
- ✦ Ganglion spinal jonction LS = 4.4 mm
- ✦ Racine spinale S1-S2 = 2.4 mm
- ✦ Ganglion spinal S1-S2 = 5.8 mm
- ✦ Racine spinale S2-S3 = 1.0 mm
- ✦ Ganglion spinal S2-S3 = 1.5 mm

IRM de la colonne vertébrale – Mouton A4

SEGMENT C1-T1

- SAG T2 FS
- DORS T2
- TRANS T2

SEGMENT T7-L3

- SAG T2 FS
- DORS T2
- TRANS T2

SEGMENT L3 - CD1-3

- SAG T2 FS
- DORS T2
- TRANS T2
- TRANS FIESTA
- DORS T2 FS

INTERPRÉTATION:

Les différents disques intervertébraux sont tous bien hydratés et de taille normale.

Une déviation ventrale focale minimale de la moelle épinière est notée au niveau du foramen magnum, sans altération du signal du parenchyme médullaire.

Un léger déplacement dorsal (tipping) de la portion crâniale de C5 est noté avec une atténuation partielle de l'espace sous-arachnoïdien ventral mais sans compression de la moelle épinière.

Il n'y a aucune autre évidence de lésion compressive à l'intérieur des portions examinées du canal vertébral et tous les foramens visibles sont symétriques et bien ouverts.

Le diamètre transversal de la moelle épinière est subjectivement normal pour l'ensemble des segments spinaux examinés. Le signal du parenchyme médullaire apparaît normal sur l'ensemble des séquences disponibles.

CONCLUSION:

- L'indentation de la moelle épinière au niveau du foramen magnum est vraisemblablement une conséquence de la position non physiologique (cou en extension).

- Le déplacement dorsal de C5 est de signification clinique incertaine pourrait être positionnel, surtout que la composante dynamique ne peut être évaluée. Par contre, il n'y a pas de lésion médullaire associée à cette trouvaille.

MESURES*:

* En présence d'une asymétrie gauche/droite, les deux valeurs sont indiquées.

- ✦ Fin du conus medullaris = LS (L7-S1)
- ✦ Racine spinale dernier espace lombaire = 2.0 mm
- ✦ Ganglion spinal dernier espace lombaire = 3.3 mm
- ✦ Racine spinale jonction LS = 2.7 mm
- ✦ Ganglion spinal jonction LS = 4.6 mm
- ✦ Racine spinale S1-S2 = 2.0 mm
- ✦ Ganglion spinal S1-S2 = 4.4 mm
- ✦ Racine spinale S2-S3 = 1.7 mm
- ✦ Ganglion spinal S2-S3 = 4.0 mm

IRM de la colonne vertébrale – Mouton C4

SEGMENT C1-T1

- SAG T2 FS
- DORS T2
- TRANS T2

SEGMENT T7-L3

- SAG T2 FS
- DORS T2
- TRANS T2

SEGMENT L3 - CD1-3

- SAG T2 FS
- DORS T2
- TRANS T2
- TRANS FIESTA
- DORS T2 FS

INTERPRÉTATION:

Les différents disques intervertébraux sont tous bien hydratés et de taille normale.

Le diamètre transversal de la moelle épinière est subjectivement jugé adéquat en fonction du segment spinal examiné. Le signal du parenchyme médullaire apparaît normal sur l'ensemble des séquences disponibles.

Les nœuds lymphatiques axillaires sont proéminents mais cette trouvaille est jugée peu significative étant donné qu'il s'agit d'un patient juvénile.

CONCLUSION:

- Colonne vertébrale autrement de conformation normale sans anomalie de signal ni de lésion focale.

MESURES*:

* En présence d'une asymétrie gauche/droite, les deux valeurs sont indiquées.

- ✦ Fin du conus medullaris = mi-S1
- ✦ Racine spinale dernier espace lombaire = 1.8 mm
- ✦ Ganglion spinal dernier espace lombaire = 3.7 mm
- ✦ Racine spinale jonction LS = 2.5 mm
- ✦ Ganglion spinal jonction LS = 4.4 mm
- ✦ Racine spinale S1-S2 = 2.1 mm
- ✦ Ganglion spinal S1-S2 = 4.3 mm
- ✦ Racine spinale S2-S3 = 2.6 mm
- ✦ Ganglion spinal S2-S3 = 4.2 mm

IRM de la colonne vertébrale – Mouton C5

SEGMENT C1-T1

- SAG T2 FS
- DORS T2
- TRANS T2

SEGMENT T7-L3

- SAG T2 FS
- DORS T2
- TRANS T2

SEGMENT L3 - CD1-3

- SAG T2 FS
- DORS T2
- TRANS T2
- TRANS FIESTA
- DORS T2 FS

INTERPRÉTATION:

Les différents disques intervertébraux sont tous bien hydratés et de taille normale.

Le diamètre transversal de la moelle épinière thoraco-lombaire est subjectivement moins proéminent que la majorité des autres moutons, environ 25% moins large. Sur la sagittale avec saturation des graisses, l'espace sous-arachnoïdien semble aussi légèrement plus visible. Le signal du parenchyme médullaire apparaît normal sur l'ensemble des séquences disponibles.

Plusieurs nœuds lymphatiques sont proéminents mais cette trouvaille est jugée peu significative étant donné qu'il s'agit d'un patient juvénile.

CONCLUSION:

- Impression de réduction de volume de la moelle épinière thoraco-lombaire.

MESURES*:

* En présence d'une asymétrie gauche/droite, les deux valeurs sont indiquées.

- ✦ Fin du conus medullaris = tiers caudal de L6
- ✦ Racine spinale dernier espace lombaire = 1.5 mm
- ✦ Ganglion spinal dernier espace lombaire = 2.6 mm
- ✦ Racine spinale jonction LS = 2.1 mm
- ✦ Ganglion spinal jonction LS = 3.1 mm
- ✦ Racine spinale S1-S2 = 2.8 mm
- ✦ Ganglion spinal S1-S2 = 3.8 mm
- ✦ Racine spinale S2-S3 = 2.2 mm
- ✦ Ganglion spinal S2-S3 = 2.4 mm

IRM de la colonne vertébrale – Mouton A5

SEGMENT C1-T1

- SAG T2 FS
- DORS T2
- TRANS T2

SEGMENT T7-L3

- SAG T2 FS
- DORS T2
- TRANS T2

SEGMENT L3 - CD1-3

- SAG T2 FS
- DORS T2
- TRANS T2
- TRANS FIESTA
- DORS T2 FS

INTERPRÉTATION:

Les différents disques intervertébraux sont tous bien hydratés et de taille normale.

Le diamètre transversal de la moelle épinière est subjectivement jugé adéquat en fonction du segment spinal examiné. Le signal du parenchyme médullaire apparaît normal sur l'ensemble des séquences disponibles.

CONCLUSION:

- Colonne vertébrale de conformation normale sans anomalie de signal ni de lésion focale.

MESURES*:

* En présence d'une asymétrie gauche/droite, les deux valeurs sont indiquées.

- ✦ Fin du conus medullaris = mi-L7
- ✦ Racine spinale dernier espace lombaire = 1.4 mm
- ✦ Ganglion spinal dernier espace lombaire = 3.8 mm
- ✦ Racine spinale jonction LS = 2.0 mm
- ✦ Ganglion spinal jonction LS = 3.8 mm
- ✦ Racine spinale S1-S2 = 4.3 mm
- ✦ Ganglion spinal S1-S2 = 2.4 mm
- ✦ Racine spinale S2-S3 = 1.5 mm
- ✦ Ganglion spinal S2-S3 = 2.2 mm

Résonance magnétique - Mesures d'aires de la moelle épinière et du canal vertébral

| Mouton | Localisation | Corps / disque | Canal (mm2) | Moelle (mm2) | aire moelle /canal | Hauteur canal (mm) | ID |
|--------|--------------|----------------|-------------|--------------|--------------------|--------------------|----|
| 55511 | L1 | C | 120,00 | 34,34 | 28,6% | 9,60 | A5 |
| 55511 | L2-L3 | D | 107,00 | 40,90 | 38,2% | 9,96 | |
| 55511 | L4 | D | 103,00 | 45,16 | 43,8% | 10,20 | |
| 55511 | L5-L6 | D | 147,80 | 61,05 | 41,3% | 11,00 | |
| 55511 | T8 | C | 84,50 | 39,31 | 46,5% | 9,27 | |
| 55511 | T9-T10 | D | 77,21 | 34,83 | 45,1% | 8,34 | |
| 55511 | T11 | C | 92,85 | 35,41 | 38,1% | 9,14 | |
| 55511 | T12-T13 | D | 91,79 | 34,73 | 37,8% | 9,38 | |
| 55510 | L1 | C | 95,58 | 34,87 | 36,5% | 8,37 | C5 |
| 55510 | L2-L3 | D | 123,40 | 38,84 | 31,5% | 1,14 | |
| 55510 | L4 | C | 137,20 | 45,49 | 33,2% | 1,08 | |
| 55510 | L5-L6 | D | 177,50 | 51,56 | 29,0% | 1,16 | |
| 55510 | T8 | C | 79,59 | 32,44 | 40,8% | 9,38 | |
| 55510 | T9-T10 | D | 88,70 | 31,58 | 35,6% | 9,37 | |
| 55510 | T12-T13 | D | 106,20 | 28,66 | 27,0% | 10,60 | |
| 55373 | T6 | C | 95,32 | 30,04 | 31,5% | 9,28 | A4 |
| 55373 | T7-T8 | D | 87,17 | 29,80 | 34,2% | 8,88 | |
| 55373 | T9 | C | 82,83 | 31,41 | 37,9% | 7,86 | |
| 55373 | T10-T11 | D | 80,77 | 32,39 | 40,1% | 7,98 | |
| 55373 | L1 | C | 86,71 | 31,14 | 35,9% | 7,63 | |
| 55373 | L2-L3 | D | 104,90 | 33,32 | 31,8% | 8,57 | |
| 55373 | L4 | C | 102,60 | 36,25 | 35,3% | 9,91 | |
| 55373 | L5-L6 | D | 133,00 | 52,19 | 39,2% | 10,40 | |
| 55374 | L1 | C | 95,89 | 32,00 | 33,4% | 8,36 | C4 |
| 55374 | L2-L3 | D | 115,60 | 42,36 | 36,6% | 10,40 | |
| 55374 | L4 | C | 123,00 | 44,17 | 35,9% | 9,18 | |
| 55374 | L5-L6 | D | 169,00 | 58,87 | 34,8% | 12,70 | |
| 55374 | T7 | C | 95,63 | 34,23 | 35,8% | 9,75 | |
| 55374 | T8-T9 | D | 98,34 | 41,19 | 41,9% | 8,28 | |
| 55374 | T10 | C | 84,86 | 35,72 | 42,1% | 8,63 | |
| 55374 | T11-T12 | D | 96,15 | 31,98 | 33,3% | 9,49 | |
| 54359 | L1 | C | 94,81 | 25,93 | 27,3% | 8,18 | A3 |
| 54359 | L2-L3 | D | 100,70 | 35,44 | 35,2% | 9,90 | |
| 54359 | L4 | C | 102,90 | 40,04 | 38,9% | 9,21 | |
| 54359 | L5-L6 | D | 136,50 | 60,90 | 44,6% | 10,70 | |
| 54358 | L4-L3 | D | 115,50 | 32,38 | 28,0% | 10,40 | C3 |
| 54358 | L4-L5 | D | 116,40 | 37,14 | 31,9% | 10,30 | |
| 54358 | L5-L6 | D | 151,00 | 47,06 | 31,2% | 12,00 | |
| 54358 | L6-L7 | D | 179,60 | 51,08 | 28,4% | 13,60 | |
| 54358 | T8 | C | 98,70 | 28,59 | 29,0% | 9,93 | |
| 54358 | T9-T10 | D | 84,04 | 38,07 | 45,3% | 8,12 | |
| 54358 | T11 | C | 79,19 | 30,36 | 38,3% | 8,39 | |
| 54358 | T12-T13 | D | 93,93 | 30,29 | 32,2% | 1,07 | |
| 50554 | L1 | C | 92,56 | 34,78 | 37,6% | 7,34 | C2 |
| 50554 | L4 | C | 119,60 | 52,41 | 43,8% | 9,37 | |
| 50554 | L5-L6 | D | 141,40 | 62,88 | 44,5% | 11,30 | |
| 50554 | L2-L3 | D | 103,10 | 33,91 | 32,9% | 10,60 | |
| 50553 | L2 | C | 87,79 | 26,98 | 30,7% | 7,61 | A2 |
| 50553 | L3-L4 | D | 102,00 | 28,62 | 28,1% | 9,52 | |
| 50553 | L5 | C | 110,90 | 36,26 | 32,7% | 8,55 | |
| 50553 | L6-L7 | D | 119,60 | 40,47 | 33,8% | 9,88 | |

Électrodiagnostic (VCNM) - Ensemble des données individuelles (n. ulnaire)

| STATUTS | PAIRES | UVIS | ULNAR | | | | | ULNAR | | | | | Dist. (mm) | vitesse (m/s) | | |
|----------|--------|----------|-------|---------|---------|------------|-----------|------------|-------|---------|---------|------------|------------|---------------|-----------|------------|
| | | | Essai | T1 (ms) | T2 (ms) | Durée (ms) | Amax (µV) | Apeak (µV) | Essai | T1 (ms) | T2 (ms) | Durée (ms) | | | Amax (µV) | Apeak (µV) |
| affectée | 2 | 50553 | 1 | 1,77 | 4,11 | 2,34 | 4009,58 | 1500,34 | 1 | 1,39 | 2,98 | 1,59 | 3078,04 | 1544,55 | | |
| | | | 2 | 1,74 | 8,09 | 6,35 | 4009,53 | 1500,29 | 2 | 1,42 | 7,85 | 6,43 | 3105,39 | 1542,41 | | |
| | | | 3 | 1,77 | 8,4 | 6,63 | 3897,95 | 1444,47 | 3 | 1,39 | 7,85 | 6,46 | 3105,89 | 1600,29 | | |
| | | | 4 | 1,74 | 8,26 | 6,52 | 4176,59 | 1667,35 | 4 | 1,36 | 7,85 | 6,49 | 3217,39 | 1628,14 | | |
| | | | 5 | 1,7 | 8,36 | 6,66 | 4120,66 | 1667,3 | 5 | 1,29 | 7,95 | 6,66 | 3273 | 1628,14 | | |
| | | Moyennes | 1,744 | 7,444 | 5,7 | 4042,862 | 1555,95 | | 1,37 | 6,896 | 5,26 | 3155,942 | 1588,706 | 41 | 109,62567 | |
| cti | 2 | 50554 | 1 | 1,96 | 8,01 | 6,05 | 4059,48 | 2191,42 | 1 | 1,44 | 7,9 | 6,46 | 4427,52 | 2539,48 | | |
| | | | 2 | 2,1 | 8,32 | 6,22 | 4115,19 | 2219,22 | 2 | 1,52 | 7,82 | 6,3 | 4162,64 | 2280,64 | | |
| | | | 3 | 1,99 | 8,11 | 6,12 | 4059,37 | 2191,31 | 3 | 1,5 | 7,93 | 6,43 | 4134,72 | 2350,31 | | |
| | | | 4 | 1,92 | 8,04 | 6,12 | 4087,22 | 2219,16 | 4 | 1,47 | 7,85 | 6,38 | 4134,7 | 2350,3 | | |
| | | | 5 | 1,96 | 8,11 | 6,15 | 4059,28 | 2219,08 | 5 | 1,42 | 7,98 | 6,56 | 4148,63 | 2350,29 | | |
| | | Moyennes | 1,986 | 8,118 | 6,132 | 4076,108 | 2208,038 | | 1,47 | 7,896 | 6,426 | 4201,642 | 2378,204 | 68 | 131,78295 | |
| cti | 3 | 54358 | 1 | 2,58 | 8,63 | 6,05 | 4592,89 | 3226,69 | 1 | 1,33 | 7,75 | 6,42 | 231,41 | 153,34 | | |
| | | | 2 | 2,79 | 8,6 | 5,81 | 4314,05 | 3003,61 | 2 | 1,19 | 7,89 | 6,7 | 253,71 | 164,49 | | |
| | | | 3 | 2,79 | 8,77 | 5,98 | 4286,14 | 2975,7 | 3 | 1,29 | 8,1 | 6,81 | 242,56 | 161,7 | | |
| | | | 4 | 2,79 | 8,63 | 5,84 | 4453,37 | 3087,17 | 4 | 1,36 | 7,51 | 6,15 | 172,85 | 131,03 | | |
| | | | 5 | 2,83 | 8,6 | 5,77 | 4341,81 | 2975,61 | 5 | 1,86 | 7,82 | 5,96 | 209,09 | 142,17 | | |
| | | Moyennes | 2,756 | 8,646 | 5,89 | 4397,652 | 3055,756 | | 1,406 | 7,814 | 6,408 | 221,924 | 150,546 | | | |
| affectée | 3 | 54359 | | | | | | | | | | | | | | |
| affectée | 4 | 55373 | | | | | | | | | | | | | | |
| cti | 4 | 55374 | | | | | | | | | | | | | | |
| cti | 5 | 55510 | 1 | 2,2 | 9,99 | 7,79 | 2319,65 | 1469,26 | 1 | 0,89 | 9,66 | 8,77 | 4271,4 | 3086,44 | | |
| | | | 2 | 2,34 | 10,09 | 7,75 | 2291,75 | 1385,6 | 2 | 0,97 | 9,61 | 8,64 | 4522,29 | 3156,11 | | |
| | | | 3 | 2,31 | 9,99 | 7,68 | 2277,8 | 1483,17 | 3 | 0,87 | 9,79 | 8,92 | 4578,02 | 3183,96 | | |
| | | | 4 | 2,27 | 9,85 | 7,58 | 2277,77 | 1552,82 | 4 | 0,76 | 9,66 | 8,9 | 4801,06 | 3267,59 | | |
| | | | 5 | 2,31 | 9,85 | 7,54 | 2180,14 | 1441,27 | 5 | 0,84 | 9,43 | 8,59 | 4215,56 | 3002,72 | | |
| | | Moyennes | 2,286 | 9,954 | 7,668 | 2269,422 | 1466,424 | | 0,866 | 9,63 | 8,764 | 4477,666 | 3139,364 | | | |
| cti | 5 | 55510 | 1 | 1,78 | 9,01 | 7,23 | 4357,83 | 1904,29 | 1 | 1,26 | 7,16 | 5,9 | 4775,99 | 3549,22 | | |
| | | | 2 | 1,82 | 8,11 | 6,29 | 4413,57 | 1932,13 | 2 | 1,36 | 7,05 | 5,69 | 4190,46 | 3033,39 | | |
| | | | 3 | 1,78 | 7,97 | 6,19 | 4288,06 | 1890,28 | 3 | 1,44 | 7,78 | 6,34 | 4775,95 | 3423,71 | | |
| | | | 4 | 1,78 | 7,9 | 6,12 | 4441,37 | 1959,94 | 4 | 1,44 | 7,62 | 6,18 | 4720,13 | 3581,82 | | |
| | | | 5 | 1,82 | 8,01 | 6,19 | 4483,26 | 1987,79 | 5 | 1,36 | 7,75 | 6,39 | 4803,76 | 3437,58 | | |
| | | Moyennes | 1,796 | 8,2 | 6,404 | 4396,818 | 1934,886 | | 1,372 | 7,472 | 6,1 | 4653,258 | 3365,144 | 75 | 176,88679 | |
| affectée | 5 | 55511 | 1 | 1,51 | 9,53 | 8,02 | 7739,75 | 4059,42 | 1 | 1,33 | 8,6 | 7,27 | 9105,98 | 4254,65 | | |
| | | | 2 | 1,47 | 9,43 | 7,96 | 8715,53 | 4310,3 | 2 | 1,3 | 8,42 | 7,12 | 9105,92 | 4254,59 | | |
| | | | 3 | 1,58 | 9,36 | 7,78 | 7432,95 | 4338,12 | 3 | 1,3 | 8,6 | 7,3 | 9050,1 | 4198,77 | | |
| | | | 4 | 1,58 | 9,22 | 7,64 | 8102,06 | 4672,67 | 4 | 1,33 | 8,42 | 7,09 | 9105,78 | 4254,45 | | |
| | | | 5 | 1,58 | 9,71 | 8,13 | 8659,6 | 4895,63 | 5 | 1,3 | 8,29 | 6,99 | 9105,72 | 4254,37 | | |
| | | Moyennes | 1,544 | 9,45 | 7,906 | 8129,978 | 4455,228 | | 1,312 | 8,466 | 7,154 | 9094,7 | 4243,366 | | | |

Correspondance entre le numéro UVIS et leur identification dans le projet :

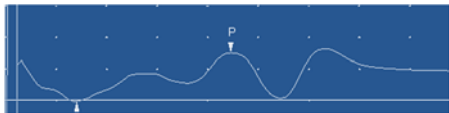
49991: A1
 49992: C1
 50553: A2
 50554: C2
 54358: C3
 54359: A3
 55373: A4
 55374 : C4
 55110: C5
 55111: A5

Électrodiagnostic - Conduction nerveuse motrice : courbes obtenues pour le nerf ulnaire

• **Mouton A2**

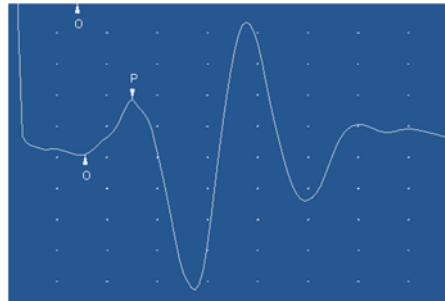
(Ord : 2k μ V/Div ; Abs : 2 ms/Div)

Stimulation proximale



(Ord : 200 μ V/Div ; Abs : 2 ms/Div)

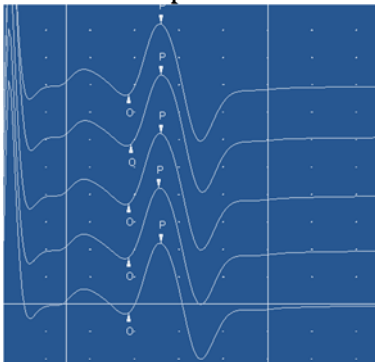
Stimulation distale



• **Mouton C2**

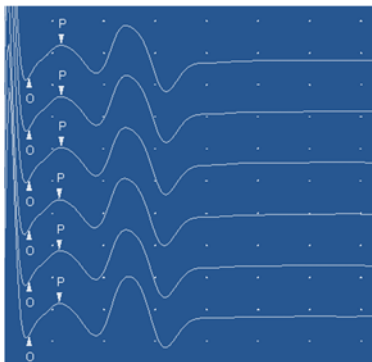
(Ord : 1k μ V/Div ; Abs : 1.5 ms/Div)

Stimulation proximale



(Ord : 2k μ V/Div ; Abs : 2 ms/Div)

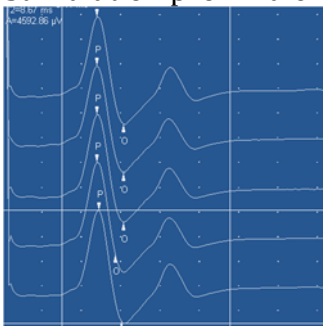
Stimulation distale



• **Mouton C3**

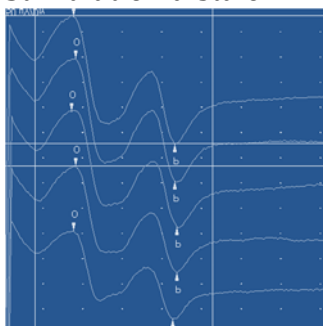
(Ord : 2k μ V/Div ; Abs : 2 ms/Div)

Stimulation proximale



(Ord : 50 μ V/Div ; Abs : 1.5 ms/Div)

Stimulation distale

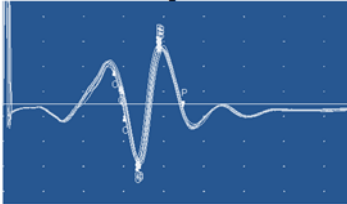


Électrodiagnostic - Conduction nerveuse motrice : courbes obtenues pour le nerf ulnaire (suite)

- **Mouton C4**

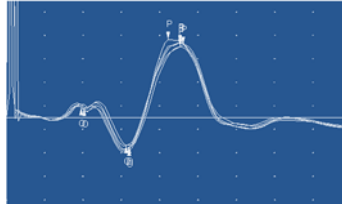
(Ord : 500 μ V/Div ; Abs : 1 ms/Div)

Stimulation proximale



(Ord : 1k μ V/Div ; Abs : 1 ms/Div)

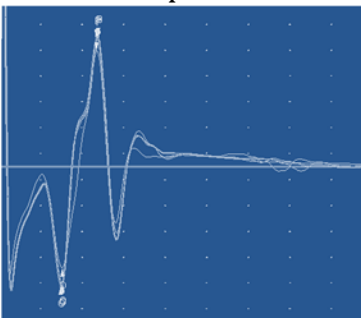
Stimulation distale



- **Mouton C5**

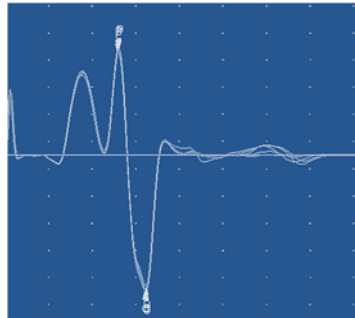
(Ord : 500 μ V/Div ; Abs : 2 ms/Div)

Stimulation proximale



(Ord : 500 μ V/Div ; Abs : 2 ms/Div)

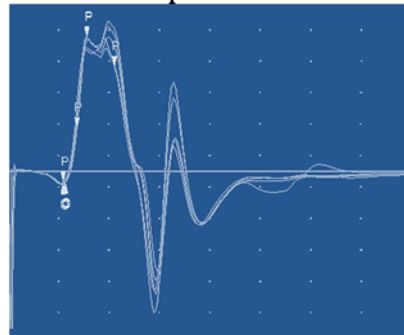
Stimulation distale



- **Mouton A5**

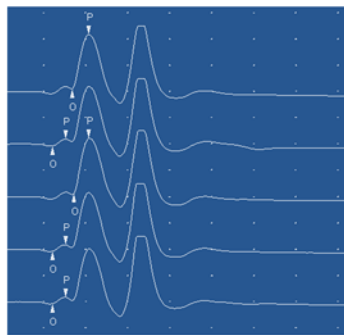
(Ord : 1k μ V/Div ; Abs : 2 ms/Div)

Stimulation proximale



(Ord : 2k μ V/Div ; Abs : 2 ms/Div)

Stimulation distale



Électrodiagnostic (VCNM) - Ensemble des données individuelles (n. radial)

| STATUTS | PAIRES | UVIS | Essai | T1 (ms) | T2 (ms) | urée (ms) | lmax (µV) | peak (µV) | Essai | T1 (ms) | T2 (ms) | urée (ms) | lmax (µV) | peak (µV) | Dist (mm) | VITESSE (m/s) |
|---------|--------|-------|-------|---------|---------|-----------|-----------|-----------|-------|---------|---------|-----------|-----------|-----------|-----------|---------------|
| affecte | 2 | 50553 | 1 | 1,74 | 9,5 | 7,76 | 10207,67 | 7029,11 | 1 | 1,52 | 9,8 | 8,28 | 10565,17 | 7219,31 | 40 | 145,9854 |
| | | | 2 | 1,74 | 9,5 | 7,76 | 10319,02 | 7029 | 2 | 1,72 | 8,38 | 6,88 | 5442,05 | 3713,37 | | |
| | | | 3 | 1,9 | 8,04 | 10151,68 | 6973,18 | 3 | 1,71 | 8,18 | 6,47 | 5051,6 | 3824,78 | | | |
| | | | 4 | 1,82 | 9,26 | 7,44 | 10430,49 | 7196,23 | 4 | 1,71 | 8,05 | 6,34 | 4661,22 | 4884,32 | | |
| | | | 5 | 1,77 | 9,52 | 7,75 | 10263,15 | 7028,89 | 5 | 1,72 | 8,03 | 6,31 | 4661,33 | 3992,13 | | |
| crl | 2 | 50554 | 1 | 2,09 | 8,4 | 6,31 | 16561,79 | 12797,7 | 1 | 1,52 | 9,8 | 8,28 | 10565,17 | 7219,31 | 54 | 131,7073 |
| | | | 2 | 2,12 | 8,61 | 6,49 | 16561,64 | 12936,96 | 2 | 2,03 | 10,2 | 8,17 | 12409,01 | 7000,04 | | |
| | | | 3 | 2,16 | 8,66 | 6,5 | 16840,31 | 13215,63 | 3 | 2,05 | 10,31 | 8,26 | 12185,91 | 6999,98 | | |
| | | | 4 | 2,13 | 8,58 | 6,45 | 16840,17 | 13076,09 | 4 | 2,18 | 10,36 | 8,18 | 12353,14 | 7111,45 | | |
| | | | 5 | 2,1 | 8,45 | 6,35 | 16700,63 | 13075,95 | 5 | 2,098 | 10,266 | 8,168 | 12308,58 | 6999,97 | | |
| crl | 3 | 54358 | 1 | 2,125 | 8,5625 | 6,4375 | 16700,98 | 13006,6 | 1 | 1,6 | 12,44 | 10,84 | 2314,2 | 1700,8 | 57 | 92,23301 |
| | | | 2 | 2,81 | 11,36 | 8,55 | 12366,52 | 7626,68 | 2 | 1,63 | 12,31 | 10,68 | 2286,31 | 1686,85 | | |
| | | | 3 | 2,68 | 11 | 8,22 | 12533,74 | 7626,62 | 3 | 1,58 | 12,34 | 10,76 | 2272,35 | 1672,9 | | |
| | | | 4 | 2,63 | 11 | 8,32 | 12199,11 | 7347,76 | 4 | 1,58 | 12,21 | 10,63 | 2244,44 | 1700,71 | | |
| | | | 5 | 2,68 | 11,03 | 8,35 | 11975,9 | 7235,95 | 5 | 1,55 | 12,05 | 10,5 | 2244,44 | 1686,81 | | |
| affecte | 3 | 54359 | 1 | 2,716 | 11,078 | 8,362 | 12266,01 | 7459,236 | 1 | 1,588 | 12,27 | 10,682 | 2272,348 | 1689,614 | 82 | 145,3901 |
| | | | 2 | 2,11 | 12,72 | 10,61 | 2852,26 | 1290,91 | 2 | 0,94 | 10,29 | 9,35 | 1213,14 | | | |
| | | | 3 | 2,17 | 12,65 | 10,48 | 2921,9 | 1304,79 | 3 | 1,1 | 9,84 | 8,74 | 1213,08 | | | |
| | | | 4 | 2,18 | 12,92 | 10,74 | 2768,53 | 1276,88 | 4 | 1,1 | 9,98 | 8,88 | 12168,84 | | | |
| | | | 5 | 2,16 | 12,99 | 10,83 | 2880,03 | 1290,79 | 5 | 1,1 | 9,87 | 8,77 | 12224,61 | | | |
| affecte | 4 | 55373 | 1 | 1,58 | 11,93 | 10,35 | 11405,19 | 5996,21 | 1 | 1,068 | 9,978 | 8,91 | 12157,7 | | 110 | 214,8438 |
| | | | 2 | 1,59 | 11,73 | 10,14 | 11405,19 | 5996,21 | 2 | 1,88 | 10,4 | 8,52 | 16394,05 | 11096,52 | | |
| | | | 3 | 1,54 | 11,6 | 10,06 | 11460,89 | 5996,1 | 3 | 1,88 | 10,59 | 8,71 | 16254,51 | 10956,98 | | |
| | | | 4 | 1,6 | 11,39 | 9,79 | 11460,78 | 6051,8 | 4 | 1,91 | 10,27 | 8,36 | 16393,78 | 11096,25 | | |
| | | | 5 | 1,59 | 11,28 | 9,69 | 11460,72 | 6051,75 | 5 | 1,88 | 10,56 | 8,68 | 16393,64 | 11096,11 | | |
| crl | 5 | 55510 | 1 | 1,58 | 11,586 | 10,006 | 11438,55 | 6018,414 | 1 | 1,886 | 10,47 | 8,594 | 16365,87 | 11096,22 | 90 | 163,0435 |
| | | | 2 | 2,41 | 11,05 | 8,64 | 16535 | 10958,65 | 2 | 1,57 | 9,52 | 7,95 | 7849,29 | 4447,78 | | |
| | | | 3 | 2,47 | 10,79 | 8,32 | 16256,04 | 10619,1 | 3 | 1,57 | 9,56 | 7,99 | 7960,79 | 4559,27 | | |
| | | | 4 | 2,42 | 10,53 | 8,11 | 16255,76 | 10958,22 | 4 | 1,54 | 9,64 | 8,1 | 7968,64 | 4559,25 | | |
| | | | 5 | 2,42 | 10,48 | 8,06 | 16255,62 | 10679,26 | 5 | 1,58 | 9,75 | 8,17 | 7968,61 | 4503,45 | | |
| affecte | 5 | 55511 | 1 | 2,438 | 10,77 | 8,332 | 16311,66 | 10846,84 | 1 | 1,53 | 9,43 | 7,9 | 8044,35 | 4475,54 | 97 | 185,8238 |
| | | | 2 | 2,14 | 10,37 | 8,23 | 7011,68 | 3693,81 | 2 | 1,558 | 9,58 | 8,022 | 7966,336 | 4509,058 | | |
| | | | 3 | 2,09 | 10,37 | 8,28 | 8099,01 | 4446,57 | 3 | 1,58 | 9,43 | 7,9 | 8044,35 | 4475,54 | | |
| | | | 4 | 2,02 | 10,16 | 8,14 | 5980,03 | 3359,18 | 4 | 1,58 | 9,43 | 7,9 | 8044,35 | 4475,54 | | |
| | | | 5 | 2,12 | 10,14 | 8,02 | 6063,61 | 3359,1 | 5 | 1,58 | 9,58 | 8,022 | 7966,336 | 4509,058 | | |

Correspondance
entre le numéro UVIS
et leur identification
dans le projet :

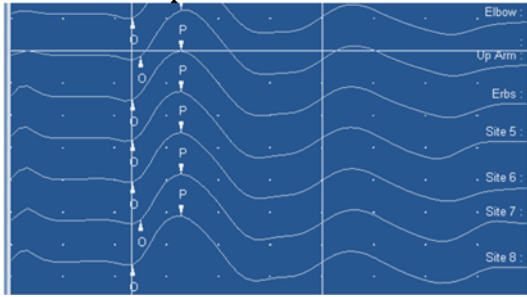
49991: A1
49992: C1
50553: A2
50554: C2
54358: C3
54359: A3
55373: A4
55374 : C4
55110: C5
55111: A5

Électrodiagnostic - Conduction nerveuse motrice : courbes obtenues pour le nerf radial

• **Mouton A2**


(Ord : 5k μ V/Div ; Abs : 1 ms/Div)

Stimulation proximale



(Ord : 5k μ V/Div ; Abs : 1.5 ms/Div)

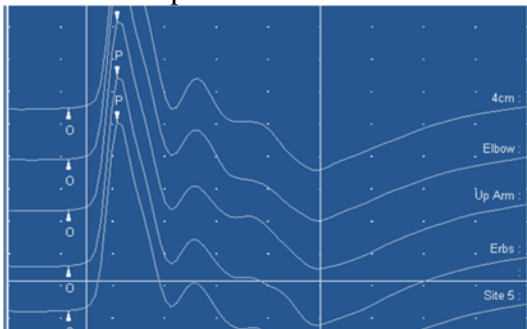
Stimulation distale



• **Mouton C2**

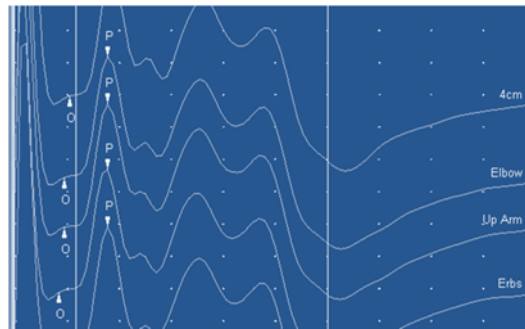
(Ord : 2k μ V/Div ; Abs : 1.5 ms/Div)

Stimulation proximale



(Ord : 1k μ V/Div ; Abs : 1.5 ms/Div)


Stimulation distale



• **Mouton C3**


(Ord : 2k μ V/Div ; Abs : 3 ms/Div)

Stimulation proximale



(Ord : 2k μ V/Div ; Abs : 3 ms/Div)

Stimulation distale

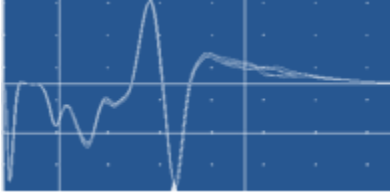


Électrodiagnostic - Conduction nerveuse motrice : courbes obtenues pour le nerf radial (suite)

- **Mouton A3**

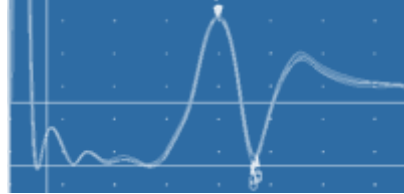
(Ord : 500 μ V/Div ; Abs : 3 ms/Div)

Stimulation proximale



(Ord : 500 μ V/Div ; Abs : 2 ms/Div)

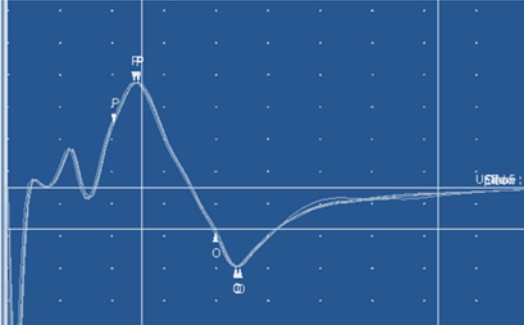
Stimulation distale



- **Mouton C4**


(Ord : 2k μ V/Div ; Abs : 2 ms/Div)

Stimulation proximale



(Ord : 2k μ V/Div ; Abs : 2 ms/Div)

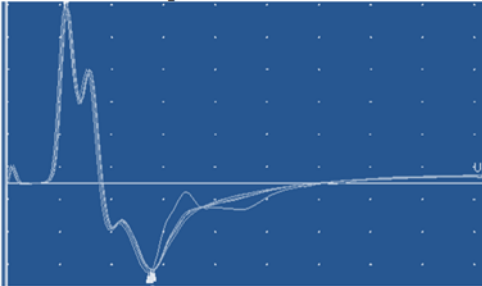
Stimulation distale



- **Mouton C5**

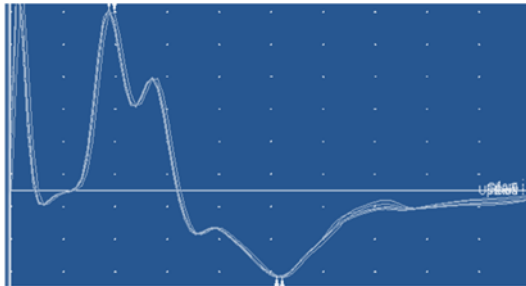
(Ord : 2k μ V/Div ; Abs : 2 ms/Div)

Stimulation proximale



(Ord : 2k μ V/Div ; Abs : 1.5 ms/Div)

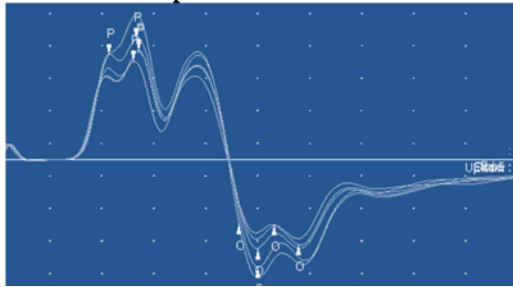
Stimulation distale



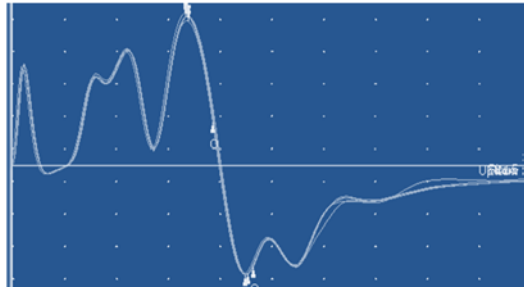
Électrodiagnostic - Conduction nerveuse motrice : courbes obtenues pour le nerf radial (suite)

- **Mouton A5**

(Ord : 1k μ V/Div ; Abs : 1.5 ms/Div)
Stimulation proximale



(Ord : 1k μ V/Div ; Abs : 1.5 ms/Div)
Stimulation distale



Électrodiagnostic (VCNM) - Ensemble des données individuelles (n. péronier)

| STATUTS PAIRES | UVIS | PERONIER | | | | PERONIER | | | | Dist (mm) | VITESSE (m/s) | | | | |
|----------------|---------|----------|---------|--------------|----------------|----------|----------|--------------|----------------|-----------|---------------|----------|----------|-----|----------|
| | | Essai | T1 (ms) | T2 (ms) urée | lmax (µV) peak | Essai | T1 (ms) | T2 (ms) urée | lmax (µV) peak | | | | | | |
| affecte | 2 50553 | 1 | 3,76 | 9,78 | 6,02 | 1921,9 | 4672,8 | 1 | 2,51 | 9,57 | 7,06 | 9663,6 | 4059,48 | 146 | 116,8 |
| | | 2 | 3,76 | 9,78 | 6,02 | 1921,9 | 4672,8 | 1 | 2,51 | 9,57 | 7,06 | 9663,6 | 4059,48 | | |
| -atl | 2 50554 | 1 | 3,52 | 12,52 | 9,07 | 8910,72 | 3055,68 | 1 | 2,03 | 9,19 | 7,16 | 14866,11 | 5888,36 | | |
| | | 2 | 3,52 | 12,52 | 9,07 | 8910,72 | 3055,68 | 2 | 1,99 | 9,08 | 7,09 | 15200,57 | 6055,54 | | |
| | | 3 | 3,52 | 12,66 | 9,14 | 8882,79 | 2916,19 | 3 | 2,06 | 9,26 | 7,2 | 14475,55 | 5665,09 | | |
| | | 4 | 3,49 | 12,56 | 9,07 | 9022,11 | 3027,57 | 4 | 2,06 | 9,08 | 7,02 | 14921,54 | 5999,55 | | |
| | | 5 | 3,49 | 12,69 | 9,2 | 8966,34 | 2916,13 | 5 | 2,06 | 9,19 | 7,13 | 14977,24 | 6055,25 | | |
| -atl | 3 54358 | 1 | 3,508 | 12,604 | 9,096 | 8927,396 | 2971,956 | 1 | 2,04 | 9,16 | 7,12 | 14888,2 | 5932,758 | 179 | 121,3346 |
| | | 2 | 3,66 | 13,56 | 9,9 | 5787,36 | 3174,4 | 1 | 2,61 | 10,8 | 8,19 | 5634,58 | 2632,52 | | |
| | | 3 | 3,66 | 13,46 | 9,8 | 5739,42 | 3118,58 | 2 | 2,61 | 10,77 | 8,16 | 5467,26 | 2748,85 | | |
| | | 4 | 3,66 | 11,55 | 7,89 | 5795,16 | 3118,55 | 3 | 2,61 | 10,8 | 8,19 | 5578,76 | 2776,7 | | |
| | | 5 | 3,73 | 11,58 | 7,85 | 5683,61 | 3118,52 | 4 | 2,58 | 10,84 | 8,26 | 5592,69 | 2790,63 | | |
| affecte | 3 54359 | 1 | 3,68 | 12,34 | 8,66 | 5767,288 | 3152,02 | 1 | 2,584 | 10,81 | 8,226 | 5550,882 | 2776,704 | 114 | 104,0146 |
| | | 2 | 3,67 | 13,64 | 9,97 | 10916,25 | 4059,48 | 1 | 2,72 | 12 | 9,28 | 12507,35 | 7154,17 | | |
| | | 3 | 3,67 | 13,57 | 9,9 | 10806,67 | 6234,15 | 2 | 2,65 | 11,65 | 9 | 11726,6 | 6401,29 | | |
| | | 4 | 3,74 | 13,67 | 9,93 | 10918,13 | 6289,85 | 3 | 2,65 | 11,9 | 9,25 | 11782,31 | 6429,12 | | |
| | | 5 | 3,67 | 13,67 | 10 | 10916,08 | 6289,8 | 4 | 2,76 | 12,07 | 9,31 | 11726,49 | 6568,47 | | |
| affecte | 4 55373 | 1 | 3,67 | 13,57 | 9,9 | 10890,17 | 6261,89 | 5 | 2,86 | 12,03 | 9,17 | 12172,56 | 6707,85 | 160 | 167,364 |
| | | 2 | 3,684 | 13,624 | 9,94 | 10890,26 | 5827,034 | 5 | 2,728 | 11,93 | 9,202 | 11983,06 | 6652,18 | | |
| | | 3 | 3,66 | 12,87 | 9,21 | 19494,08 | 7672,47 | 1 | 3,02 | 12,01 | 8,99 | 18323,2 | 7114,36 | | |
| | | 4 | 3,69 | 12,9 | 9,21 | 19382,56 | 7616,7 | 2 | 3,02 | 11,87 | 8,85 | 18099,98 | 6668,7 | | |
| | | 5 | 3,66 | 12,63 | 8,97 | 19159,4 | 7580,83 | 3 | 2,95 | 11,76 | 8,81 | 18099,87 | 6276,25 | | |
| -atl | 5 55510 | 1 | 3,56 | 12,69 | 9,13 | 19549,74 | 7895,41 | 4 | 3,02 | 11,76 | 8,74 | 18434,44 | 5999,44 | 73 | 111,6208 |
| | | 2 | 3,69 | 12,76 | 9,07 | 19716,97 | 7839,59 | 5 | 2,98 | 11,55 | 8,57 | 17988,29 | 6055,14 | | |
| | | 3 | 3,652 | 12,77 | 9,18 | 19460,55 | 7717 | 5 | 2,998 | 11,79 | 8,792 | 18189,16 | 6422,898 | | |
| | | 4 | 3,8 | 14,4 | 10,6 | 8960,31 | 5726,68 | 1 | 2,26 | 12,37 | 10,11 | 12340,15 | 7572,46 | | |
| | | 5 | 3,73 | 14,29 | 10,56 | 1163,45 | 6340,01 | 2 | 2,19 | 12,3 | 10,11 | 11921,88 | 7405,12 | | |
| affecte | 5 55511 | 1 | 3,94 | 14,71 | 10,77 | 10828,8 | 6033,23 | 3 | 2,22 | 12,47 | 10,25 | 12200,63 | 7460,83 | 140 | 87,60951 |
| | | 2 | 3,87 | 14,43 | 10,56 | 10187,48 | 5865,89 | 4 | 2,22 | 12,33 | 10,11 | 11977,53 | 7405,01 | | |
| | | 3 | 3,76 | 14,4 | 10,64 | 10243,18 | 5754,31 | 5 | 2,22 | 12,44 | 10,22 | 12116,9 | 7460,74 | | |
| | | 4 | 3,82 | 14,446 | 10,626 | 10276,76 | 5944,024 | 5 | 2,222 | 12,382 | 10,16 | 12111,42 | 7460,832 | | |
| | | 5 | 3,42 | 12,07 | 8,65 | 8799,25 | 2888,45 | 1 | 2,13 | 11,55 | 9,42 | 10806,72 | 3585,5 | | |
| -atl | 4 55374 | 1 | 3,52 | 12,24 | 8,72 | 8492,51 | 3055,68 | 2 | 2,17 | 11,34 | 9,17 | 10527,82 | 3585,42 | | |
| | | 2 | 3,45 | 12,1 | 8,65 | 8882,78 | 3055,62 | 3 | 2,2 | 11,24 | 9,04 | 10834,46 | 3669 | | |
| | | 3 | 3,49 | 12,17 | 8,68 | 8157,82 | 2888,28 | 4 | 2,24 | 11,24 | 9 | 10611,33 | 3390,11 | | |
| | | 4 | 3,45 | 12,1 | 8,65 | 8213,56 | 2860,37 | 5 | 2,13 | 10,96 | 8,83 | 10416,1 | 3417,94 | | |
| | | 5 | 3,486 | 12,136 | 8,67 | 8509,184 | 2949,68 | 5 | 2,174 | 11,266 | 9,092 | 10639,29 | 3529,594 | 150 | 116,0991 |

Correspondance entre le numéro UVIS et leur identification dans le projet :

- 49991: A1
- 49992: C1
- 50553: A2
- 50554: C2
- 54358: C3
- 54359: A3
- 55373: A4
- 55374 : C4
- 55110: C5
- 55111: A5

Électrodiagnostic - Conduction nerveuse motrice : courbes obtenues pour le nerf péronier

• **Mouton A2**

(Ord : 5k μ V/Div ; Abs : 1.5 ms/Div)
Stimulation proximale

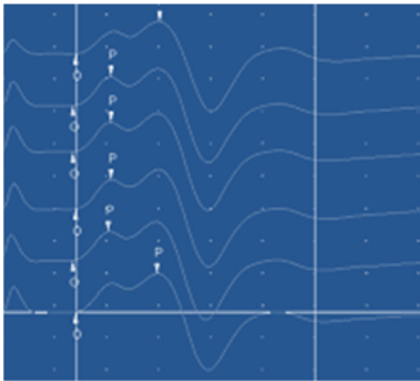


(Ord : 5k μ V/Div ; Abs : 2 ms/Div)
Stimulation distale

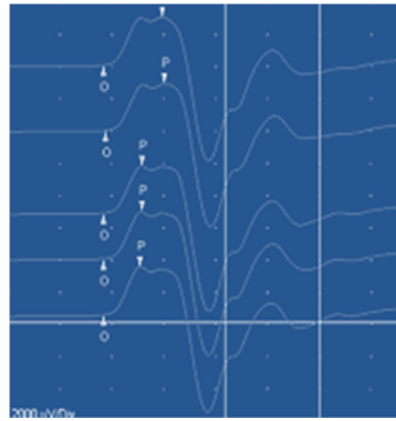


• **Mouton C2**

(Ord : 2k μ V/Div ; Abs : 1.5 ms/Div)
Stimulation proximale

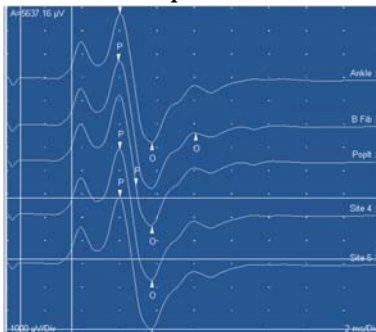


(Ord : 2k μ V/Div ; Abs : 2 ms/Div)
Stimulation distale

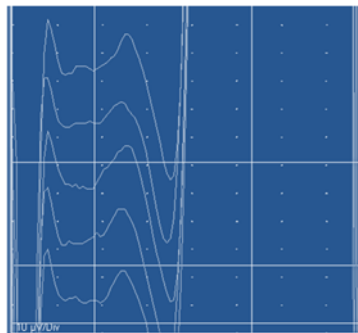


• **Mouton C3**

(Ord : 1k μ V/Div ; Abs : 2 ms/Div)
Stimulation proximale



(Ord : 10 μ V/Div ; Abs : 1 ms/Div)
Stimulation distale

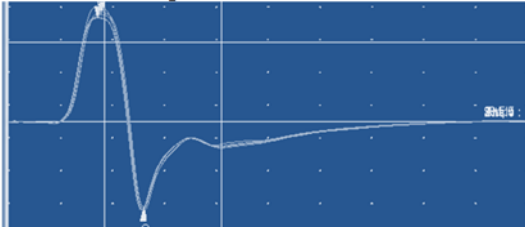


Électrodiagnostic - Conduction nerveuse motrice : courbes obtenues pour le nerf péronier (suite)

- **Mouton A3**

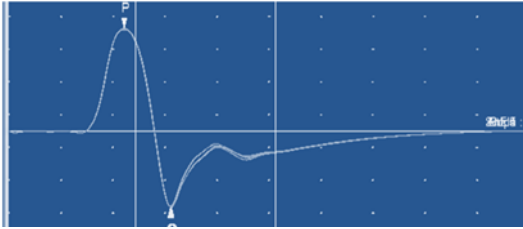
(Ord : 2k μ V/Div ; Abs : 3 ms/Div)

Stimulation proximale



(Ord : 2k μ V/Div ; Abs : 3 ms/Div)

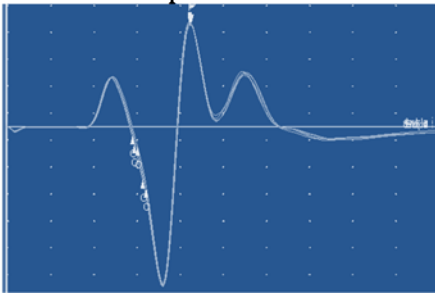
Stimulation distale



- **Mouton C4**

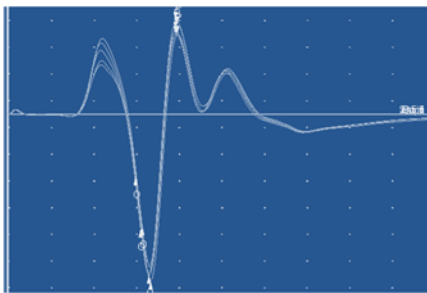
(Ord : 2k μ V/Div ; Abs : 2 ms/Div)

Stimulation proximale



(Ord : 2k μ V/Div ; Abs : 2 ms/Div)

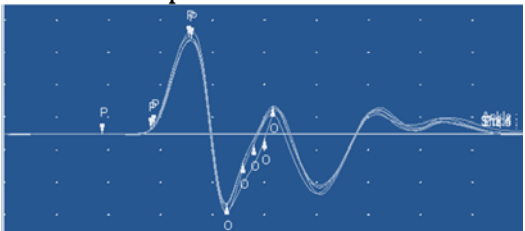
Stimulation distale



- **Mouton C5**

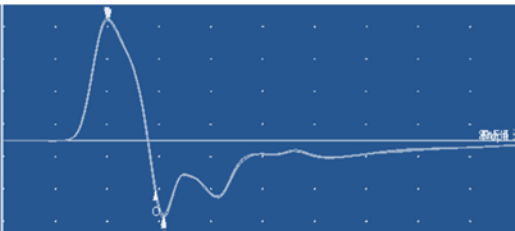
(Ord : 2K μ V/Div ; Abs : 1.5 ms/Div)

Stimulation proximale



(Ord : 2K μ V/Div ; Abs : 2 ms/Div)

Stimulation distale

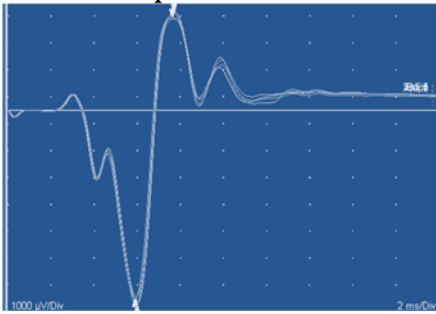


Électrodiagnostic - Conduction nerveuse motrice : courbes obtenues pour le nerf péronier (suite)

- **Mouton A5**

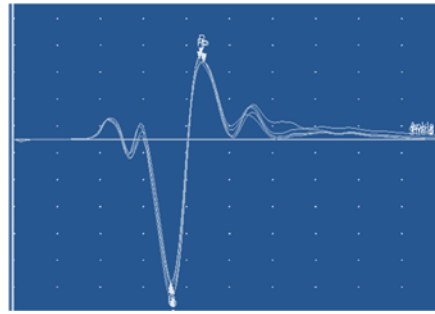
(Ord : 1k μ V/Div ; Abs : 2 ms/Div)

Stimulation proximale



(Ord : 1k μ V/Div ; Abs : 2 ms/Div)

Stimulation distale



Électrodiagnostic (VCNM) - Ensemble des données individuelles (n. tibial)

| STATUTS | PAIRES | UVIS | TIBIAL | | | | TIBIAL | | | | Dist (mm) | VITESSE (m/s) | | | |
|---------|--------|-------|--------|---------|----------|-----------|-----------|-----------|---------|---------|-----------|---------------|----------|-----------|-----------|
| | | | Essai | T1 (ms) | T2 (ms) | urée (ms) | lmax (µV) | peak (µV) | Essai | T1 (ms) | | | T2 (ms) | urée (ms) | lmax (µV) |
| affecte | 2 | 50553 | Knee | 3,51 | 7,23 | 3,72 | 1491,7 | 1336,34 | 1,88 | 8,17 | 6,29 | 3084,52 | 636,18 | | |
| | | | Knee | 3 | 3,67 | 7,28 | 3,61 | 1505,62 | 1380,14 | 5 | 1,95 | 8,34 | 6,39 | 3262,36 | 808,8 |
| | | | Knee | 4 | 3,79 | 7,36 | 3,57 | 1519,51 | 1394,04 | 6 | 1,92 | 8,37 | 6,45 | 3150,81 | 808,77 |
| | | | Ankle | 4 | 3,656667 | 7,29 | 3,633333 | 1505,61 | 1370,84 | 2,06 | 8,48 | 6,42 | 3568,97 | 780,83 | |
| cbl | 2 | 50554 | Ankle | 2,17 | 10,48 | 8,31 | 4313,41 | 1632,57 | 1,72 | 11,75 | 10,03 | 5579,96 | 1537,16 | | |
| | | | Knee | 2,25 | 10,35 | 8,1 | 4703,72 | 1632,54 | 1,72 | 11,89 | 10,17 | 5579,91 | 1532,89 | | |
| | | | Knee | 2,3 | 10,51 | 8,21 | 4452,76 | 1748,27 | 3 | 1,75 | 12,03 | 10,28 | 5552 | 1537,1 | |
| | | | Knee | 4 | 2,33 | 10,35 | 8,02 | 4424,85 | 1636,72 | 4 | 1,77 | 11,96 | 10,19 | 5579,85 | 1481,29 |
| | | | Knee | 5 | 2,28 | 10,35 | 8,07 | 4564,23 | 1664,58 | 5 | 1,76 | 11,75 | 9,99 | 5551,86 | 1509,05 |
| cbl | 3 | 54358 | Ankle | 2,266 | 10,408 | 8,142 | 4491,794 | 1686,336 | 1,744 | 11,876 | 10,132 | 5568,716 | 1531,498 | | |
| | | | Knee | 2,43 | 8,52 | 6,09 | 88,55 | 46,17 | 1,96 | 7,85 | 5,89 | 9402,33 | 3993,35 | | |
| | | | Knee | 2,44 | 8,31 | 5,87 | 87,43 | 45,05 | 1,93 | 8,06 | 6,13 | 9234,99 | 3826,01 | | |
| | | | Knee | 2,41 | 8,44 | 6,03 | 88,54 | 43,93 | 1,86 | 7,88 | 6,02 | 9290,63 | 3825,95 | | |
| | | | Knee | 2,41 | 8,18 | 5,77 | 88,54 | 46,72 | 1,88 | 7,8 | 5,92 | 9346,4 | 3993,19 | | |
| affecte | 3 | 54359 | Knee | 2,51 | 7,97 | 5,46 | 87,43 | 47,83 | 2,04 | 7,64 | 5,6 | 9290,58 | 4048,89 | | |
| | | | Knee | 2,44 | 8,284 | 5,844 | 86,098 | 45,94 | 1,934 | 7,846 | 5,912 | 9312,938 | 3937,478 | | |
| | | | Knee | 2,72 | 10,59 | 7,87 | 13602,45 | 9587,53 | 2,08 | 11,42 | 9,34 | 3478,09 | 1094,25 | | |
| | | | Knee | 2,79 | 10,59 | 7,8 | 13546,58 | 9643,18 | 2,12 | 11,21 | 9,09 | 3464,14 | 1094,23 | | |
| | | | Knee | 3 | 2,72 | 10,63 | 7,91 | 13769,63 | 9754,7 | 2,1 | 11,11 | 9,01 | 3519,88 | 1094,22 | |
| affecte | 4 | 55373 | Knee | 2,86 | 10,66 | 7,8 | 13936,86 | 9810,4 | 2,05 | 11,35 | 9,3 | 3368,52 | 1136,03 | | |
| | | | Knee | 2,79 | 10,91 | 8,12 | 13952,56 | 9977,84 | 2,04 | 11,04 | 9 | 3547,74 | 1149,37 | | |
| | | | Knee | 2,776 | 10,676 | 7,9 | 13769,62 | 9754,69 | 2,078 | 11,226 | 9,148 | 3475,274 | 1113,74 | | |
| | | | Knee | 2,93 | 11,32 | 8,39 | 15490,25 | 9579,41 | 2,35 | 11,16 | 8,81 | 1111,73 | 7375,61 | | |
| | | | Knee | 2,91 | 11,42 | 8,51 | 15490,13 | 9635,06 | 2,42 | 10,82 | 8,4 | 1055,85 | 7375,5 | | |
| cbl | 4 | 55374 | Knee | 2,94 | 11,46 | 8,52 | 15495,78 | 9634,89 | 3 | 2,4 | 10,89 | 1000,04 | 7431,21 | | |
| | | | Knee | 3 | 3,06 | 11,49 | 8,43 | 15489,91 | 9634,83 | 4 | 2,3 | 10,78 | 8,48 | 1055,74 | 7375,39 |
| | | | Knee | 4 | 3,05 | 11,04 | 7,99 | 15445,61 | 9634,78 | 5 | 2,37 | 10,92 | 8,55 | 10866,46 | 7263,87 |
| | | | Knee | 2,978 | 11,346 | 8,368 | 15512,34 | 9623,794 | 2,368 | 10,914 | 8,546 | 11022,36 | 7364,316 | | |
| | | | Knee | 2,85 | 11,18 | 8,33 | 10795,7 | 6390,44 | 1,62 | 8,42 | 6,8 | 15193,53 | 7332,69 | | |
| affecte | 5 | 55510 | Knee | 2,9 | 11,11 | 8,21 | 10795,59 | 6278,8 | 1,55 | 8,36 | 6,81 | 14721,17 | 7053,74 | | |
| | | | Knee | 2,92 | 11,04 | 8,12 | 10572,49 | 5999,94 | 3 | 1,52 | 8,44 | 6,92 | 14442,22 | 7053,61 | |
| | | | Knee | 2,88 | 11,01 | 8,13 | 10349,38 | 5776,83 | 4 | 1,62 | 8,36 | 6,74 | 13884,46 | 6495,84 | |
| | | | Knee | 2,93 | 11,08 | 8,15 | 10689,9 | 6111,35 | 5 | 1,53 | 8,39 | 6,86 | 13744,91 | 6774,5 | |
| | | | Knee | 2,896 | 11,084 | 8,188 | 10639,41 | 6111,472 | 1,568 | 8,394 | 6,826 | 14388,46 | 6942,076 | | |
| affecte | 5 | 55511 | Ankle | 1,91 | 8,14 | 6,23 | 8265,47 | 6094,93 | 1,02 | 9,8 | 8,78 | 1540,79 | 634,64 | | |
| | | | Knee | 1,94 | 8,25 | 6,31 | 8289,66 | 5979,12 | 0,89 | 9,87 | 8,98 | 1568,66 | 648,57 | | |
| | | | Knee | 2,01 | 8,17 | 6,16 | 8321,07 | 6090,53 | 3 | 0,97 | 9,87 | 8,9 | 1554,7 | 648,55 | |
| | | | Knee | 1,87 | 8,27 | 6,4 | 8320,96 | 6090,42 | 4 | 1,02 | 9,8 | 8,78 | 1540,72 | 634,57 | |
| | | | Knee | 1,96 | 8,19 | 6,23 | 8265,14 | 6090,36 | 5 | 0,99 | 9,94 | 8,95 | 1554,64 | 634,56 | |
| affecte | 5 | 55511 | Knee | 1,938 | 8,204 | 6,266 | 8232,46 | 6057,072 | 0,978 | 9,856 | 8,878 | 1551,902 | 640,178 | | |
| | | | Knee | | | | | | | | | | | 156,25 | |

Correspondance entre le numéro UVIS et leur identification dans le projet :

- 49991: A1
- 49992: C1
- 50553: A2
- 50554: C2
- 54358: C3
- 54359: A3
- 55373: A4
- 55374 : C4
- 55110: C5
- 55111: A5

Électrodiagnostic - Conduction nerveuse motrice : courbes obtenues pour le nerf tibial

• **Mouton A2**


(Ord : 1k μ V/Div ; Abs : 2 ms/Div)

Stimulation proximale



(Ord : 1k μ V/Div ; Abs : 2 ms/Div)

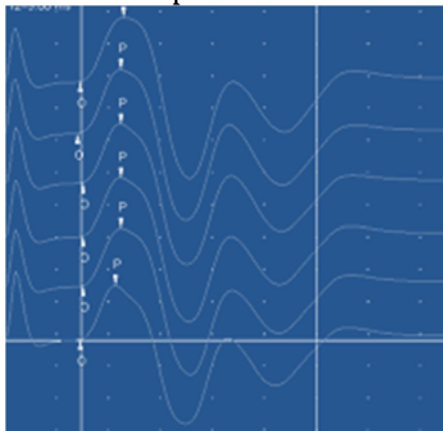
Stimulation distale



• **Mouton C2**

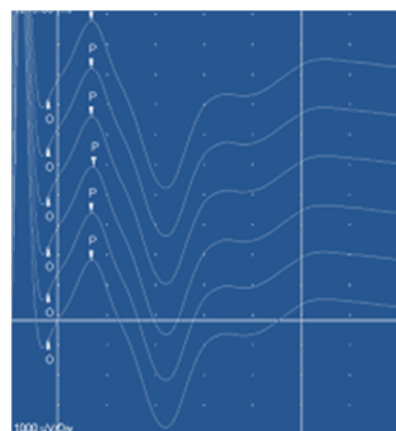
(Ord : 2k μ V/Div ; Abs : 2 ms/Div)

Stimulation proximale



(Ord : 2k μ V/Div ; Abs : 2 ms/Div)


Stimulation distale



• **Mouton C3**


(Ord : 2k μ V/Div ; Abs : 1.5 ms/Div)

Stimulation proximale



(Ord : 2k μ V/Div ; Abs : 1.5 ms/Div)

Stimulation distale

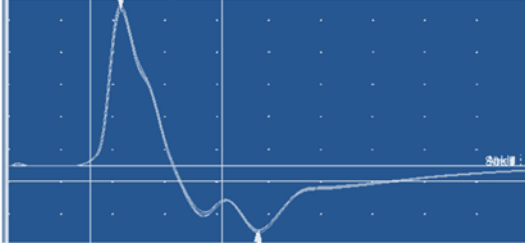


Électrodiagnostic - Conduction nerveuse motrice : courbes obtenues pour le nerf tibial (suite)

- **Mouton A3**

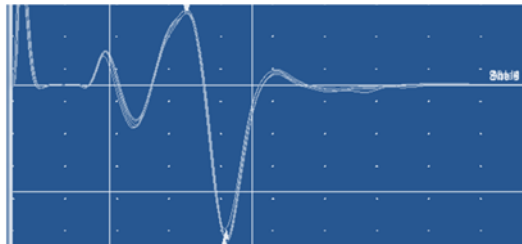
(Ord : 2k μ V/Div ; Abs : 2 ms/Div)

Stimulation proximale



(Ord : 500 μ V/Div ; Abs : 1.5 ms/Div)

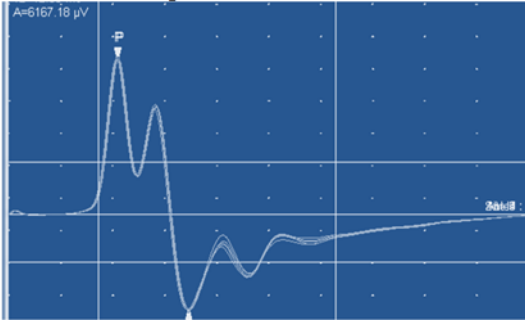
Stimulation distale



- **Mouton C4**

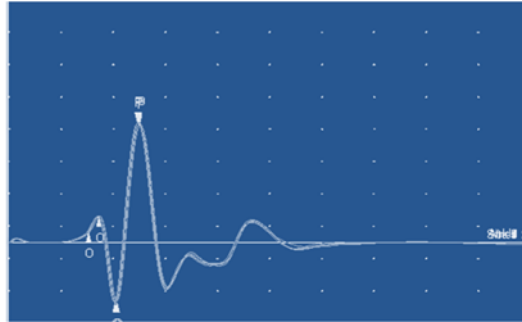
(Ord : 2k μ V/Div ; Abs : 2 ms/Div)

Stimulation proximale



(Ord : 2k μ V/Div ; Abs : 2 ms/Div)

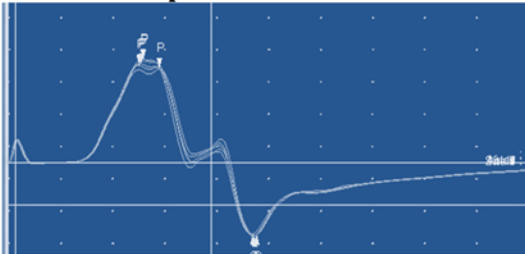
Stimulation distale



- **Mouton C5**

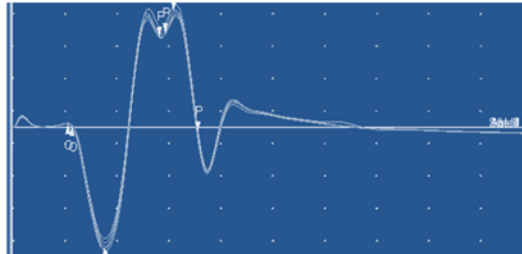
(Ord : 2k μ V/Div ; Abs : 2 ms/Div)

Stimulation proximale



(Ord : 2k μ V/Div ; Abs : 2 ms/Div)

Stimulation distale




Électrodiagnostic - Conduction nerveuse motrice : courbes obtenues pour le nerf tibial (suite)

- **Mouton A5**

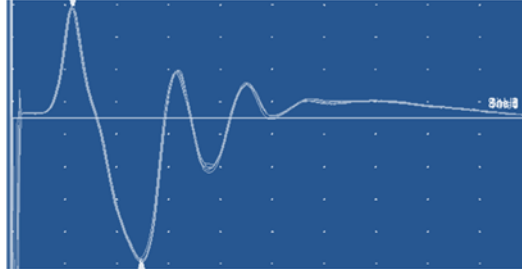
(Ord : 2k μ V/Div ; Abs : 2 ms/Div)

Stimulation proximale



(Ord : 200 μ V/Div ; Abs : 2 ms/Div)

Stimulation distale



Électrodiagnostic (VCNS) - Ensemble des données individuelles (n. radial)

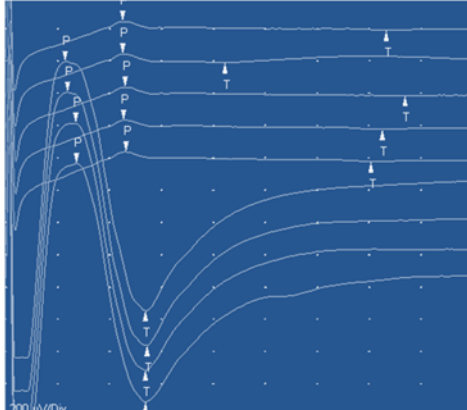
| STATUTS | PAIRES | UVIS | RADIAL | | | | | RADIAL | | | | | Dist (mm) | VITESSE (m/s) | | |
|---------|--------|-------|--------|---------|---------|------------|-----------|------------|-------|---------|---------|------------|-----------|---------------|-----------|------------|
| | | | Essai | T1 (ms) | T2 (ms) | Durée (ms) | Amax (µV) | Apeak (µV) | Essai | T1 (ms) | T2 (ms) | Durée (ms) | | | Amax (µV) | Apeak (µV) |
| affecte | 2 | 50553 | 7 | 5,82 | 8,7 | 2,89 | 38,25 | 46,62 | prox* | 5,66 | 9,62 | 3,96 | 68,05 | 54,1 | 40 | 145,985401 |
| | | | 3 | 5,95 | 8,47 | 2,52 | 39,37 | 35,46 | | | | | | | | |
| | | | 6 | 5,9 | 9,09 | 3,2 | 38,25 | 40,48 | | | | | | | | |
| | | | 2 | 6 | 8,91 | 2,91 | 39,02 | 38,81 | | | | | | | | |
| ctl | 2 | 50554 | 4 | 5,934 | 8,79 | 2,86 | 39,52 | 39,142 | | 5,66 | 9,62 | 3,96 | 68,05 | 54,1 | 40 | 145,985401 |
| | | | 2 | 1,17 | 2,51 | 1,34 | 7,43 | 9,38 | 2 | 0,67 | 1,57 | 0,9 | 4,41 | 4,82 | | |
| | | | 3 | 1,19 | 2,5 | 1,32 | 6,32 | 7,99 | 4 | 0,61 | 1,6 | 0,98 | 5,52 | 6,22 | | |
| | | | 4 | 1,22 | 2,52 | 1,3 | 5,48 | 7,71 | 6 | 0,56 | 1,44 | 0,82 | 3,85 | 5,24 | | |
| | | | 5 | 1,32 | 2,21 | 0,89 | 5,2 | 6,87 | 5 | 0,71 | 1,7 | 0,98 | 5,94 | 4,13 | | |
| affecte | 3 | 54359 | 5 | 1,31 | 2,17 | 0,86 | 3,53 | 6,87 | wrist | 0,76 | 1,41 | 0,56 | 4,26 | 3,71 | 107 | 184,482759 |
| | | | 1,242 | 2,382 | 1,142 | 5,92 | 7,764 | | 0,662 | 1,544 | 0,848 | 4,796 | 4,824 | | | |
| | | | 5 | 3,98 | 5,17 | 1,19 | 4,12 | 3,7 | 4 | 3,52 | 4,72 | 1,22 | 2,49 | 1,54 | | |
| | | | 4 | 3,98 | 5,38 | 1,39 | 1,89 | 1,75 | wrist | 3,69 | 4,92 | 1,26 | 1,59 | 1,32 | | |
| | | | 8 | 3,97 | 5,38 | 1,41 | 2,86 | 2,72 | | 3,6 | 4,92 | 1,22 | 1,87 | 1,48 | | |
| | | | 9 | 3,76 | 5,17 | 1,41 | 3,42 | 3 | | 3,74 | 5,13 | 1,4 | 2,65 | 2,38 | | |
| affecte | 3 | 54359 | 6 | 3,74 | 4,89 | 1,15 | 4,26 | 3,28 | | 3,52 | 5,38 | 1,86 | 1,65 | 0,76 | 70 | 257,352941 |
| | | | 3,886 | 5,198 | 1,31 | 3,31 | 2,89 | | 3,614 | 5,014 | 1,392 | 2,05 | 1,496 | | | |

Correspondance entre le numéro UVIS et leur identification dans le projet :

49991: A1
 49992: C1
 50553: A2
 50554: C2
 54358: C3
 54359: A3
 55373: A4
 55374 : C4
 55110: C5
 55111: A5

Électrodiagnostic - Conduction nerveuse sensitive : courbes obtenues pour le nerf radial

- **Mouton A2**

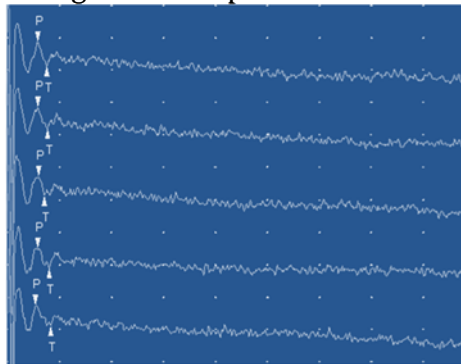


Enregistrement proximal
(Ord : 200 μ V/Div ; Abs : 3 ms/Div)

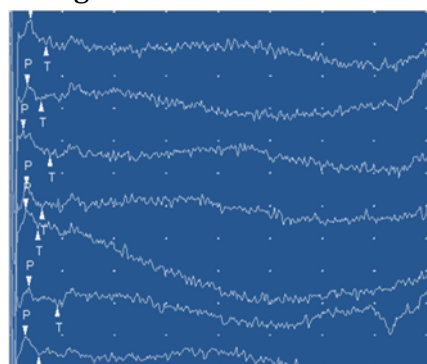
Enregistrement distal
(Ord : 200 μ V/Div ; Abs : 3 ms/Div)

- **Mouton C2**

(Ord : 10 μ V/Div ; Abs : 3 ms/Div)
Enregistrement proximal

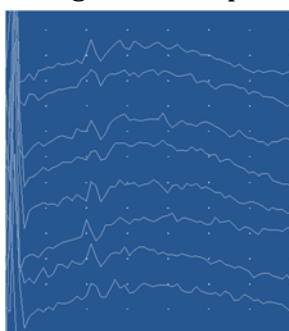


(Ord : 10 μ V/Div ; Abs : 3 ms/Div)
Enregistrement distal

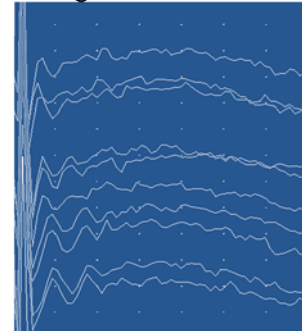


- **Mouton A3**

(Ord : 5 μ V/Div ; Abs : 2 ms/Div)
Enregistrement proximal



(Ord : 5 μ V/Div ; Abs : 2 ms/Div)
Enregistrement distal



Électrodiagnostic (VCNS) - Ensemble des données individuelles (n. péronier)

| STATUTS | PAIRES | UVIS | PERONIER | | | | | PERONIER | | | | | Dist (mm) | VITESSE (m/s) |
|---------|--------|-------|----------|---------|---------|------------|-----------|----------|---------|---------|------------|-----------|-----------|---------------|
| | | | Essai | T1 (ms) | T2 (ms) | lurée (ms) | λmax (μV) | Essai | T1 (ms) | T2 (ms) | lurée (ms) | λmax (μV) | | |
| affecte | 2 | 50553 | 1 | 3 | 4,13 | 1,13 | 13,3 | 1 | 151 | 2,56 | 1,05 | 39,5 | | |
| | | | 2 | 3,03 | 4,1 | 1,07 | 15,25 | 2 | 151 | 2,49 | 0,98 | 40,06 | | |
| | | | 3 | 3,03 | 4,11 | 1,08 | 13,3 | 3 | 153 | 2,46 | 0,93 | 40,06 | | |
| | | | 4 | 3,02 | 4,2 | 1,18 | 13,3 | 4 | 154 | 2,51 | 0,97 | 42,23 | | |
| | | | 5 | 3,03 | 4,18 | 1,15 | 15,53 | 5 | 153 | 2,53 | 1 | 45,08 | | |
| ctl | 2 | 50554 | 1 | 3,022 | 4,144 | 1,122 | 14,136 | 3 | 1524 | 2,51 | 0,966 | 41,398 | 114 | 76,10147 |
| | | | 2 | 3,59 | 5,6 | 2,01 | 490,09 | 1 | 166 | 2,66 | 1 | 38,01 | | |
| | | | 3 | 3,68 | 5,6 | 1,92 | 478,93 | 2 | 169 | 2,7 | 1,01 | 39,4 | | |
| | | | 4 | 3,52 | 5,49 | 1,97 | 462,21 | 3 | 1,7 | 2,7 | 1 | 38 | | |
| | | | 5 | 3,57 | 5,54 | 1,97 | 467,78 | 4 | 189 | 2,73 | 0,84 | 38 | | |
| ctl | 3 | 54358 | 1 | 3,59 | 5,582 | 1,972 | 476,704 | 5 | 169 | 2,72 | 1,03 | 38 | | |
| | | | 2 | 3,27 | 4,46 | 1,19 | 10,17 | 1 | 1726 | 2,702 | 0,976 | 38,282 | 84 | 45,06438 |
| | | | 3 | 3,36 | 4,42 | 1,06 | 10,45 | 1 | 136 | 2,51 | 1,15 | 43,12 | | |
| | | | 4 | 3,39 | 4,44 | 1,05 | 9,62 | 2 | 134 | 2,59 | 1,25 | 44,23 | | |
| | | | 5 | 3,37 | 4,53 | 1,16 | 8,36 | 3 | 136 | 2,65 | 1,29 | 44,23 | | |
| affecte | 3 | 54359 | 1 | 3,39 | 4,63 | 1,24 | 9,62 | 4 | 136 | 2,61 | 1,25 | 44,51 | | |
| | | | 2 | 3,356 | 4,496 | 1,14 | 9,644 | 5 | 131 | 2,62 | 1,31 | 45,07 | | |
| | | | 3 | 3,24 | 4,41 | 1,17 | 15,11 | 1 | 1346 | 2,596 | 1,25 | 44,232 | 134 | 66,66667 |
| | | | 4 | 3,14 | 4,36 | 1,22 | 12,88 | 2 | 184 | 3,19 | 1,35 | 36,67 | | |
| | | | 5 | 3,02 | 4,36 | 1,34 | 12,33 | 3 | 1,9 | 3,17 | 1,27 | 33,33 | | |
| affecte | 4 | 55373 | 1 | 2,05 | 3,53 | 1,48 | 12,23 | 2 | 1,82 | 3,16 | 1,34 | 34,44 | | |
| | | | 2 | 2,03 | 3,67 | 1,64 | 8,18 | 3 | 1,82 | 3,16 | 1,34 | 34,44 | | |
| | | | 3 | 2,1 | 3,56 | 1,46 | 10,27 | 4 | 1,9 | 3,19 | 1,29 | 38,63 | | |
| | | | 4 | 2,08 | 3,68 | 1,6 | 7,21 | 5 | 1,79 | 3,23 | 1,44 | 33,05 | | |
| | | | 5 | 2,15 | 3,48 | 1,33 | 9,02 | 1 | 1,85 | 3,188 | 1,338 | 35,224 | 93 | 72,5429 |
| ctl | 5 | 55510 | 1 | 2,082 | 3,584 | 1,502 | 9,382 | 2 | 1,26 | 2,36 | 1,1 | 13,108 | 67 | 81,50852 |
| | | | 2 | 3,5 | 4,42 | 0,92 | 6,36 | 3 | 1,51 | 2,9 | 1,39 | 34,18 | | |
| | | | 3 | 3,48 | 4,37 | 0,95 | 4,68 | 4 | 1,57 | 2,76 | 1,19 | 33,9 | | |
| | | | 4 | 3,5 | 4,44 | 0,94 | 5,66 | 5 | 1,52 | 2,74 | 1,22 | 32,79 | | |
| | | | 5 | 3,55 | 4,42 | 0,87 | 4,54 | 1 | 1,54 | 2,79 | 1,25 | 32,23 | | |
| affecte | 5 | 55511 | 1 | 3,506 | 4,42 | 0,914 | 5,074 | 2 | 1,528 | 2,804 | 1,276 | 33,736 | 142 | 71,78969 |
| | | | 2 | 3,44 | 4,62 | 1,18 | 4,2 | 3 | 1,244 | 3,48 | 1,04 | 7,47 | | |
| | | | 3 | 3,44 | 4,53 | 1,09 | 5,6 | 4 | 2,51 | 3,5 | 0,99 | 6,77 | | |
| | | | 4 | 3,36 | 4,35 | 0,99 | 5,6 | 5 | 1,5 | 2,83 | 1,33 | 35,58 | | |
| | | | 5 | 3,44 | 4,39 | 0,95 | 5,04 | 1 | 1,528 | 2,804 | 1,276 | 33,736 | 142 | 71,78969 |
| | | | 3,29 | 4,15 | 0,86 | 4,34 | | | | | | | | |
| | | | 3,46 | 4,408 | 1,014 | 4,956 | 15 | 2,475 | 3,49 | 1,015 | 7,12 | 134 | 136,0406 | |

Correspondance
entre le numéro
UVIS et leur
identification
dans le projet :

49991: A1

49992: C1

50553: A2

50554: C2

54358: C3

54359: A3

55373: A4

55374 : C4


55110: C5

55111: A5

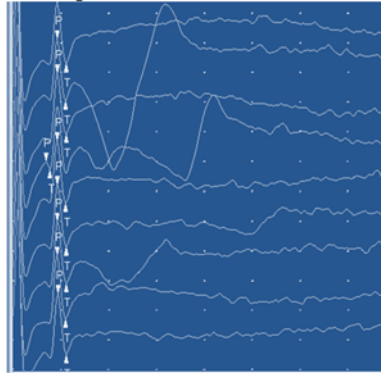
Électrodiagnostic - Conduction nerveuse sensitive : courbes obtenues pour le nerf péronier

• **Mouton A2**(Ord : 20 μ V/Div ; Abs : 2ms/Div)


Enregistrement proximal

(Ord : 20 μ V/Div ; Abs : 2ms/Div)


Enregistrement distal

• **Mouton C2**(Ord : 500 μ V/Div ; Abs : 2ms/Div)

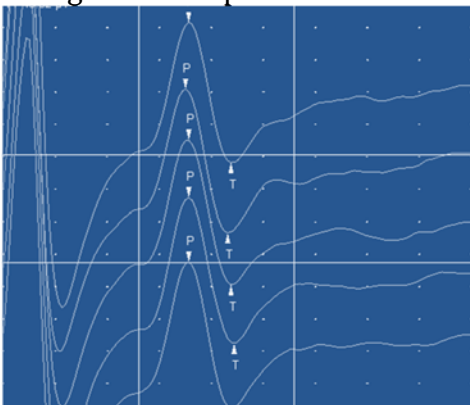
Enregistrement proximal

(Ord : 100 μ V/Div ; Abs : 2ms/Div)

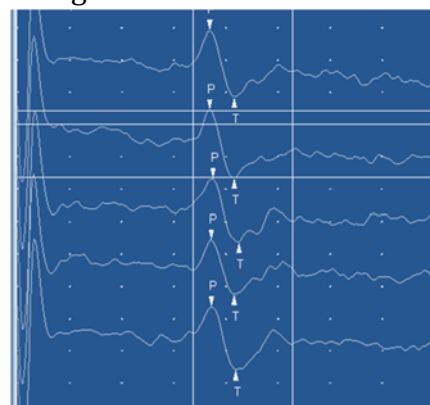
Enregistrement distal

• **Mouton C3**(Ord : 10 μ V/Div ; Abs : 0.5ms/Div)

Enregistrement proximal

(Ord : 5 μ V/Div ; Abs : 1.5ms/Div)

Enregistrement distal

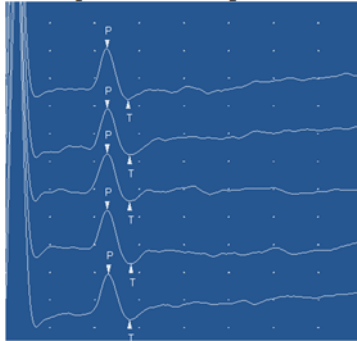


Électrodiagnostic - Conduction nerveuse sensitive : courbes obtenues pour le nerf péronier (suite)

• **Mouton A3**

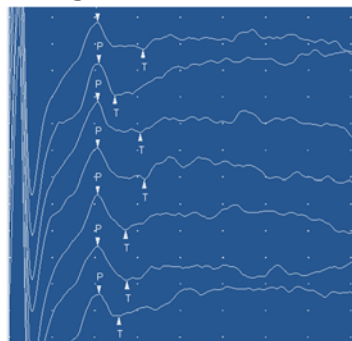
(Ord : 20 μ V/Div ; Abs : 1ms/Div)

Enregistrement proximal



(Ord : 10 μ V/Div ; Abs : 1ms/Div)

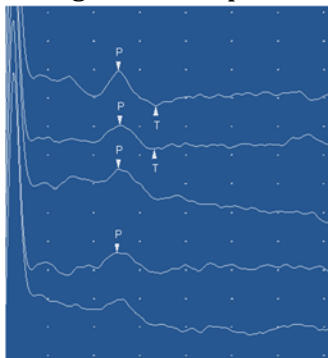
Enregistrement distal



• **Mouton C4**

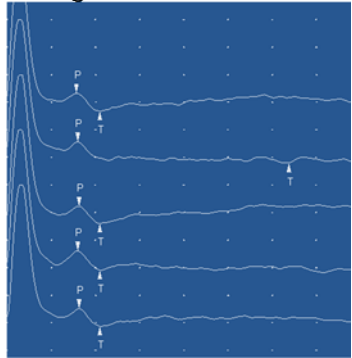
(Ord : 10 μ V/Div ; Abs : 1ms/Div)

Enregistrement proximal



(Ord : 20 μ V/Div ; Abs : 1ms/Div)

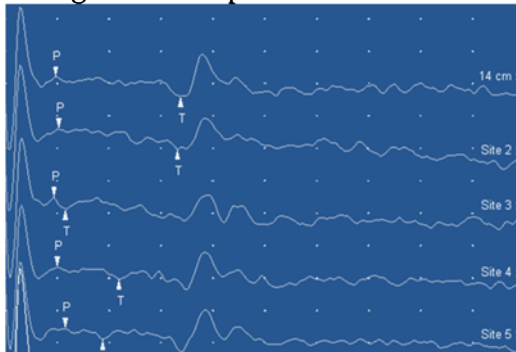
Enregistrement distal



• **Mouton C5**

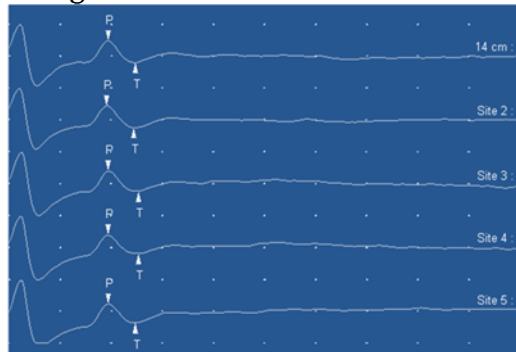
(Ord : 5 μ V/Div ; Abs : 1ms/Div)

Enregistrement proximal



(Ord : 50 μ V/Div ; Abs : 1ms/Div)

Enregistrement distal

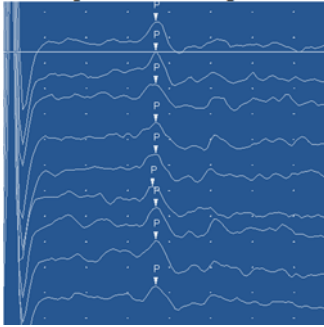


Électrodiagnostic - Conduction nerveuse sensitive : courbes obtenues pour le nerf péronier (suite)

- **Mouton A5**


(Ord : $10\mu\text{V}/\text{Div}$; Abs : $1\text{ms}/\text{Div}$)

Enregistrement proximal




(Ord : $50\mu\text{V}/\text{Div}$; Abs : $5\text{ms}/\text{Div}$)

Enregistrement distal



Électrodiagnostic - Conduction nerveuse sensitive : courbes obtenues pour le nerf tibial

- **Mouton A2**

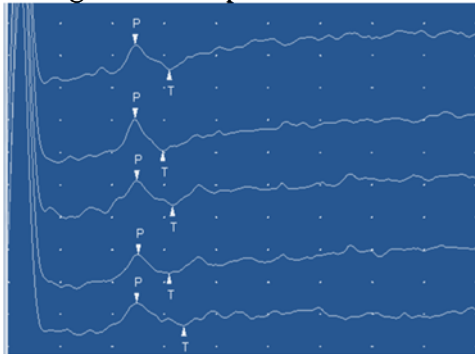


Enregistrement distal
(Ord : 5 µV/Div ; Abs : 1 ms/Div)


Enregistrement proximal
(Ord : 5 µV/Div ; Abs : 1 ms/Div)

- **Mouton C2**

(Ord : 10µV/Div ; Abs : 1ms/Div)
Enregistrement proximal

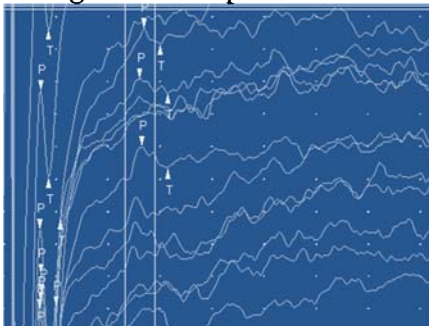


(Ord : 20µV/Div ; Abs : 1ms/Div)
Enregistrement distal

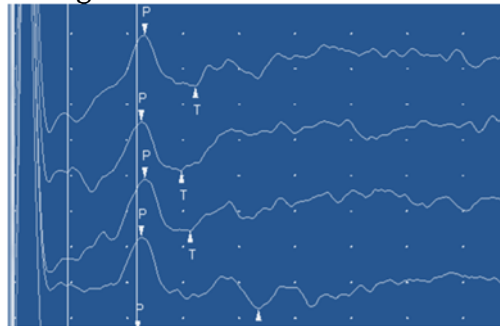


- **Mouton C3**

(Ord : 5µV/Div ; Abs : 1.5ms/Div)
Enregistrement proximal



(Ord : 5µV/Div ; Abs : 1ms/Div)
Enregistrement distal




Électrodiagnostic - Conduction nerveuse sensitive : courbes obtenues pour le nerf tibial (suite)

• **Mouton A3**

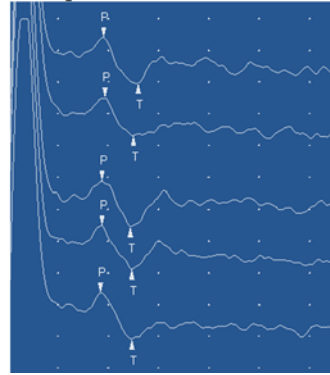
(Ord : 10 μ V/Div ; Abs : 1ms/Div)

Enregistrement proximal



(Ord : 5 μ V/Div ; Abs : 1ms/Div)

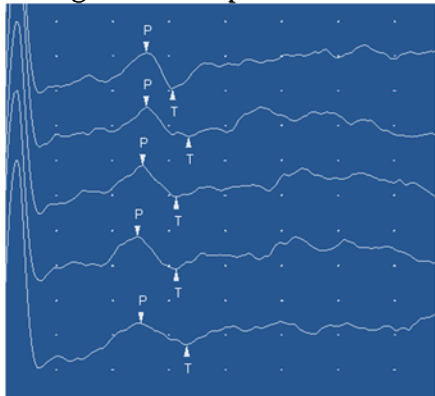
Enregistrement distal



• **Mouton C4**

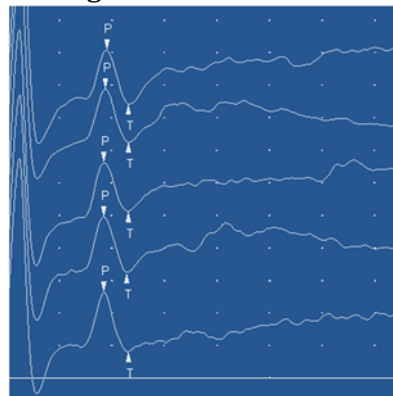
(Ord : 10 μ V/Div ; Abs : 1ms/Div)

Enregistrement proximal



(Ord : 10 μ V/Div ; Abs : 1ms/Div)

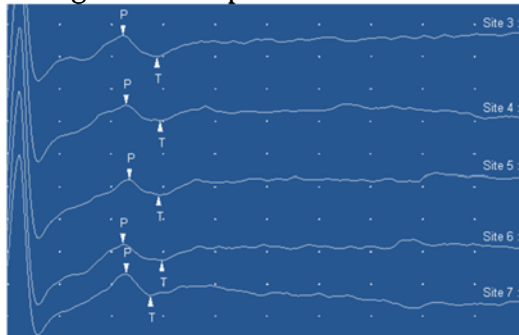
Enregistrement distal



• **Mouton C5**


(Ord : 20 μ V/Div ; Abs : 1ms/Div)

Enregistrement proximal



(Ord : 20 μ V/Div ; Abs : 1ms/Div)

Enregistrement distal

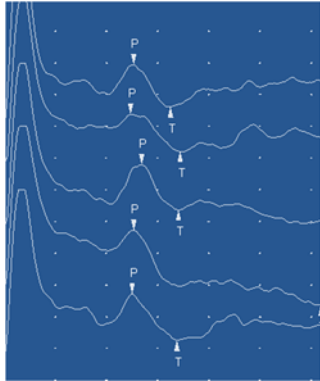


Électrodiagnostic - Conduction nerveuse sensitive : courbes obtenues pour le nerf tibial (suite)

- **Mouton A5**


(Ord : 20 μ V/Div ; Abs : 1ms/Div)

Enregistrement proximal



(Ord : 10 μ V/Div ; Abs : 1ms/Div)

Enregistrement distal



Rapports de nécropsie

• Mouton C2

| NÉCROPSIE | | |
|--------------------------|--|--------------------------------|
| Prélèvement: | 2013-01-21 | Date de réception : 2013-01-22 |
| Renseignements cliniques | Date de la nécropsie :2013/01/22 Date euthanasie :2013/01/22 Poids :50kg | |
| P117-13-1 A | Ovine Mouton Nécropsie ASAQ Int. | 20 B 29 L |
| Résultats | | |

ANAMNÈSE :

- Étude de la démarche.
- Étude aveugle.

EXAMEN MACROSCOPIQUE :

Brebis Dorset, identifiée 313 980 344 (ATQ), en très bon état de chair, soumise morte. L'état de conservation est excellent.

Il y a une zone de consolidation rouge dans le lobe moyen (droit).

Autres organes : Rien à signaler.

EXAMEN MICROSCOPIQUE :

Encéphale : Rien à signaler.

Moelle épinière (C, T et L-S) : Aucun changement significatif.

Racines nerveuses (L4-S2 et C7-C8) : Dans les racines L6, il y a une légère prolifération sous-périneurale de tissu myxoïde/lâche.

Poumons : Bronchopneumonie purulente focalement extensive.

Final

(GMT-05:00) Heure de l'Est (É-U et Canada)

Page 1 / 2

NECROPSIE

Autres organes : Rien à signaler.

BACTÉRIOLOGIE (2013/11/07) :

- Poumons (lobe moyen) : *Bibersteinia trehalosi*

DIAGNOSTIC :

- BRONCHOPNEUMONIE PURULENTE (lobe moyen; *B. trehalosi*)

COMMENTAIRE :

Nous n'avons observé aucune lésion pouvant expliquer les signes cliniques. La prolifération sous-périneurale pourrait être normale, mais certains ont associé des changements semblables à une cause mécanique.

Abdelkerim Ahamat Aboulmali, DMV
résident

Pierre Hélie, DMV, MSc, DACVP
pathologiste

Francine Gilbert
secrétaire

HÉLIE PIERRE
Validation par Path.

Date de Validation: 2013-11-08 14:19
Imprimé le: 2013-11-07 14:30
Date de Réimpression: 2013-11-13 13:33

Final

(GMT-05:00) Heure de l'Est (É-U et Canada)

Page 2 / 2

- Mouton C3

| NÉCROPSIE | | |
|--------------------------|---|--------------------------------|
| Prélèvement: | 2013-07-22 | Date de réception : 2013-07-30 |
| Renseignements cliniques | Date du décès : Date de la nécropsie : 2013/07/30 Date euthanasie : 2013/07/30 Poids : | |
| P1826-13-1 A | Ovine mouton Nécropsie ASAQ Int. | 23 B 23 L |

Résultats

ANAMNÈSE :

- Étude de la démarche.

EXAMEN MACROSCOPIQUE :

Une agnelle, identifiée 314-197-730, en très bon état de chair, soumise morte. L'état de conservation est excellent.

Aucun changement significatif.

EXAMEN MICROSCOPIQUE :

Encéphale : Rien à signaler.

Moelle épinière (C, T, L-S) : Rien à signaler.

Racines nerveuses (T4-S2; C7-C8) : Rien à signaler.

Autres organes : Rien à signaler.

Final

(GMT-05:00) Heure de l'Est (É-U et Canada)

Page 1 / 2

NÉCROPSIE

DIAGNOSTIC :

- AUCUN DIAGNOSTIC

COMMENTAIRE :

Nous n'avons observé aucun changement pouvant expliquer les signes cliniques.

Abdelkerim Ahamat Aboulnali, DMV
résident

Pierre Hélie, DMV, MSc, DACVP
pathologiste

Francine Gilbert
secrétaire

HÉLIE PIERRE
Validation par Path.

Date de Validation: 2013-11-13 15:30
Imprimé le: 2013-07-31 10:35
Date de Réimpression: 2013-11-13 16:00

Final

(GMT-05:00) Heure de l'Est (É-U et Canada)

Page 2 / 2

- **Mouton A3**

NECROPSIE

Prélèvement: 2013-07-22 Date de réception : 2013-07-31

Renseignements cliniques Date de la nécropsie :
Date euthanasie :2013/07/26
Poids :

P1841-13-1 A Ovine Mouton Nécropsie ASAQ Int. 21 B 21 L

Résultats

ANAMNÈSE :

- Étude de la démarche
- Protocole de Dr Pierre Hélie pour cerveau et moelle épinière

EXAMEN MACROSCOPIQUE :

Agnelle Dorset, identifiée 314-197-747 (ATQ), en très bon état de chair, soumise morte. L'état de conservation est excellent.

Congestion pulmonaire diffuse mais plus marquée dans les portions antérieures, avec léger oedème.

Autres organes: Rien à signaler

HISTOPATHOLOGIE :

Encéphale: Rien à signaler

Moelle épinière (C, T, L-S): Rien à signaler

Racines nerveuses (L4-S2; C7-C8): Rien à signaler

Poumons: Congestion pulmonaire modérée diffuse avec léger oedème alvéolaire.

Autres organes: Rien à signaler

Final

(GMT-05:00) Heure de l'Est (É-U et Canada)

Page 1 / 2

NÉCROPSIE

DIAGNOSTIC :

AUCUN DIAGNOSTIC

COMMENTAIRE :

Nous n'avons observé aucune lésion pouvant expliquer les signes cliniques.

Abdelkerim Ahamat Aboulmali, DMV
résident

Pierre Hélie, DMV, MSc, DACVP
pathologiste

Caroline Gourdeau
secrétaire

HÉLIE PIERRE
Validation par Path.

Date de Validation: 2013-11-13 15:30
Imprimé le: 2013-11-13 15:16
Date de Réimpression: 2013-11-13 16:00

Final

(GMT-05:00) Heure de l'Est (É-U et Canada)

Page 2 / 2

- Mouton A4

| NECROPSIE | | |
|--------------------------|---|--------------------------------|
| Prélèvement: | 2013-09-12 | Date de réception : 2013-09-12 |
| Renseignements cliniques | Date du décès : Date de la nécropsie : 2013/09/12 Date euthanasie : 2013/09/12 Poids : | |
| P2326-13-1 A | Ovine mouton Nécropsie ASAQ Int. | 21 B 21 L |

| Résultats |
|-----------|
|-----------|

ANAMNÈSE :

- Étude de la démarche
- Protocole Dr Pierre Hélie

EXAMEN MACROSCOPIQUE :

Agneau Dorset, identifié 314 197 710 (ATQ), en très bon état de chair, soumis mort. L'état de conservation est excellent.
Aucun changement significatif.

HISTOPATHOLOGIE :

Encéphale: Rien à signaler

Moelle épinière (C, T, L-S): Aucun changement significatif

Racines nerveuses (L4-S2; C7-C8): Discrète prolifération sous-périneurale de tissu myxoïde/lâche dans les racines L7 et S1.

Poumons: Présence de neutrophiles principalement dans les glandes d'une bronche (aussi quelques-uns dans la lumière d'autres bronches).

Autres organes: Rien à signaler

NECROPSIE

DIAGNOSTIC :

AUCUN DIAGNOSTIC

COMMENTAIRE :

Nous n'avons observé aucun changement pouvant expliquer les signes cliniques. La prolifération sous-périneurale pourrait être normale, mais elle peut parfois être associée à une cause mécanique.

Abdelkerim Ahamat Aboulmali, DMV
résident

Pierre Hélie, DMV, MSc, DACVP
pathologiste

Caroline Gourdeau
secrétaire

HÉLIE PIERRE
Validation par Path.

Date de Validation: 2013-11-13 11:51
Imprimé le: 2013-11-13 10:52
Date de Réimpression: 2013-11-13 11:58

Final

(GMT-05:00) Heure de l'Est (É-U et Canada)

Page 2 / 2

- Mouton C4

| NÉCROPSIE | | |
|--------------------------|---|--------------------------------|
| Prélèvement: | 2013-09-10 | Date de réception : 2013-09-11 |
| Renseignements cliniques | Date du décès : Date de la nécropsie : 2013/09/11 Date euthanasie : 2013/09/11 Poids : | |
| P2299-13-1 A | Ovine mouton Nécropsie ASAQ Int. | 22 B 22 L |

| Résultats |
|-----------|
|-----------|

ANAMNÈSE :

- Étude de la démarche.
- Protocole Dr Pierre Hélie
- Signes cliniques: détresse respiratoire au réveil d'anesthésie avec oedème de la face.
- Tx: furosémide + dexaméthasone; amélioration clinique.

EXAMEN MACROSCOPIQUE :

Agneau Dorset, identifié 314 197 778 (ATQ), en très bon état de chair, soumis mort. L'état de conservation est excellent.

Aucun changement significatif (la formation kystique rétropharyngienne observée en imagerie n'a pas été identifiée).

HISTOPATHOLOGIE :

Encéphale: Rien à signaler

Moelle épinière (C, T, L-S): Aucun changement significatif

Autres organes: Rien à signaler

| |
|-------|
| Final |
|-------|

(GMT-05:00) Heure de l'Est (É-U et Canada) Page 1 / 2

NÉCROPSIE

DIAGNOSTIC :

AUCUN DIAGNOSTIC

COMMENTAIRE :

Nous n'avons observé aucun changement pouvant expliquer les signes cliniques.

Abdelkerim Ahamat Aboulmali, DMV
résident

Pierre Hélie, DMV, MSc, DACVP
pathologiste

Caroline Gourdeau
secrétaire

HÉLIE PIERRE
Validation par Path.

Date de Validation: 2013-11-13 11:51
Imprimé le: 2013-11-13 11:01
Date de Réimpression: 2013-11-13 11:58

Final

(GMT-05:00) Heure de l'Est (É-U et Canada)

Page 2 / 2

- Mouton C5

| NÉCROPSIE | | |
|--------------------------|---|--------------------------------|
| Prélèvement: | 2013-09-18 | Date de réception : 2013-09-18 |
| Renseignements cliniques | Date du décès : Date de la nécropsie : 2013/09/18 Date euthanasie : 2013/09/18 Poids : 53 kg | |
| P2385-13-1 A | Ovine mouton Nécropsie ASAQ Int. | 21 B 22 L |

| Résultats |
|-----------|
|-----------|

ANAMNÈSE :

- Étude de la démarche.
- Artériosclérose possible dans iliaques internes.

EXAMEN MACROSCOPIQUE :

Agnelle Dorset, identifiée 314-197-713, en très bon état de chair, soumise morte. L'état de conservation est excellent.

Il y a un petit foyer de bronchopneumonie dans le lobe crânial droit.

Autres organes : Rien à signaler (calcification des ligaments ronds de la vessie).

EXAMEN MICROSCOPIQUE :

Encéphale : Rien à signaler.

Moelle épinière (C, T, L-S) : Aucun changement significatif.

Racines nerveuses (L4-S2, C7-C8) : Aucun changement significatif.

Poumons : Bronchite/bronchiolite purulente focale, modérée.

| Final |
|-------|
|-------|

(GMT-05:00) Heure de l'Est (É-U et Canada)

Page 1 / 2

NÉCROPSIE

Autres organes : Rien à signaler.

DIAGNOSTIC :

- AUCUN DIAGNOSTIC

COMMENTAIRE :

Nous n'avons observé aucun changement pouvant expliquer les signes cliniques.

Abdelkerim Ahamat Aboulnali, DMV
résident

Pierre Hélie, DMV, MSc, DACVP
pathologiste

Francine Gilbert
secrétaire

HÉLIE PIERRE
Validation par Path.

Date de Validation: 2013-11-13 11:51
Imprimé le: 2013-11-13 10:27
Date de Réimpression: 2013-11-13 11:58

Final

(GMT-05:00) Heure de l'Est (É-U et Canada)

Page 2 / 2

- Mouton A5

| NÉCROPSIE | | |
|--------------------------|--|--------------------------------|
| Prélèvement: | 2013-09-19 | Date de réception : 2013-09-19 |
| Renseignements cliniques | Date de la nécropsie :2013/09/19 Date euthanasie :2013/09/19 Poids : | |
| P2397-13-1 A | Ovine Mouton Nécropsie ASAQ Int. | 22 B 22 L |

| Résultats |
|-----------|
|-----------|

ANAMNÈSE :

- Étude de la démarche.
- Pneumonie possible.
- Tx: Antibiotiques.

EXAMEN MACROSCOPIQUE :

Agnelle Dorset, identifiée 314-197-753 (ATQ), en très bon état de chair, soumise morte. L'état de conservation est excellent.

Aucun changement significatif.

EXAMEN MICROSCOPIQUE :

Encéphale : Rien à signaler.

Moelle épinière (C, T et L-S) : Aucun changement significatif.

Racines nerveuses (L4-S2 et C7-C8) : Aucun changement significatif.

Poumons : Discrète bronchiolite purulente multifocale.

Autres organes : Rien à signaler.

| Final |
|--|
| (GMT-05:00) Heure de l'Est (É-U et Canada) |

NÉCROPSIE

DIAGNOSTIC :

- AUCUN DIAGNOSTIC

COMMENTAIRE :

Nous n'avons observé aucun changement pouvant expliquer les signes cliniques.

Abdelkerim Ahamat Aboulmali, DMV
résident

Pierre Hélie, DMV, MSc, DACVP
pathologiste

Francine Gilbert
secrétaire

HÉLIE PIERRE
Validation par Path.

Date de Validation: 2013-11-13 11:49
Imprimé le: 2013-11-13 10:19
Date de Réimpression: 2013-11-13 11:58

Final

(GMT-05:00) Heure de l'Est (É-U et Canada)

Page 2 / 2