

Université de Montréal

**Comparaison de deux méthodes de positionnement acétabulaire
lors de l'arthroplastie totale de la hanche**

par

Pascal-André Vendittoli

Sciences Biomédicales

Faculté de Médecine

Mémoire présenté à la Faculté des études supérieures
en vue de l'obtention du grade de Maître
en Sciences Biomédicales (2-484-1-0)

Juin 2005

© Pascal-André Vendittoli, 2005



W

4

U58

2005

V.140

AVIS

L'auteur a autorisé l'Université de Montréal à reproduire et diffuser, en totalité ou en partie, par quelque moyen que ce soit et sur quelque support que ce soit, et exclusivement à des fins non lucratives d'enseignement et de recherche, des copies de ce mémoire ou de cette thèse.

L'auteur et les coauteurs le cas échéant conservent la propriété du droit d'auteur et des droits moraux qui protègent ce document. Ni la thèse ou le mémoire, ni des extraits substantiels de ce document, ne doivent être imprimés ou autrement reproduits sans l'autorisation de l'auteur.

Afin de se conformer à la Loi canadienne sur la protection des renseignements personnels, quelques formulaires secondaires, coordonnées ou signatures intégrées au texte ont pu être enlevés de ce document. Bien que cela ait pu affecter la pagination, il n'y a aucun contenu manquant.

NOTICE

The author of this thesis or dissertation has granted a nonexclusive license allowing Université de Montréal to reproduce and publish the document, in part or in whole, and in any format, solely for noncommercial educational and research purposes.

The author and co-authors if applicable retain copyright ownership and moral rights in this document. Neither the whole thesis or dissertation, nor substantial extracts from it, may be printed or otherwise reproduced without the author's permission.

In compliance with the Canadian Privacy Act some supporting forms, contact information or signatures may have been removed from the document. While this may affect the document page count, it does not represent any loss of content from the document.

Université de Montréal Faculté des études supérieures

Ce mémoire intitulé :

**Comparaison de deux méthodes de positionnement acétabulaire
lors de l'arthroplastie totale de la hanche**

présenté par :

Pascal-André Vendittoli

a été évalué par un jury composé des personnes suivantes :

Natalia Nuño, président-rapporteur

Nicolas Duval, directeur de recherche

Jacques DeGuise, codirecteur

Nicolas Newman, membre du jury

Résumé

Le positionnement acétabulaire vertical est un aspect important du succès de l'arthroplastie totale de la hanche (ATH). Actuellement, la perception visuo-spatiale (PVS) du chirurgien est la technique conventionnelle utilisée pour positionner la composante acétabulaire lors de l'ATH. Une revue radiologique a démontré que les chirurgiens orthopédiques généraux obtenaient lors du remplacement total de la hanche primaire 17% de malpositions acétabulaires dans le plan vertical. Afin d'évaluer les bénéfices d'une nouvelle technique de positionnement acétabulaire avec un inclinomètre, une étude comparative sur cadavre a été réalisée. Lors de cette étude, l'utilisation d'un inclinomètre a permis à des médecins résidents en orthopédie d'éviter des erreurs de positionnement vertical acétabulaire dans 100% des cas. Toutefois, une évaluation clinique prospective et randomisée de l'inclinomètre n'a pu montrer de différence entre la performance de chirurgiens d'expérience en arthroplastie utilisant l'inclinomètre ou non (PVS seule) ($p=0.536$). L'inclinomètre serait donc un outil utile au positionnement vertical acétabulaire pour le chirurgien ne se spécialisant pas en arthroplastie totale de la hanche.

Mots clés

- acétabulum
- hanche
- positionnement
- inclinomètre
- arthroplastie

Abstract

Vertical acetabular implant positioning is an important technical aspect in total hip arthroplasty (THA). Actually, surgeon's visuo-spatial perception (VSP) is the conventional technique use to implant acetabular component in THA. A radiographic review showed that general orthopaedic surgeons are unable to position in correct vertical position 17% when implanting acetabular components. To evaluate the potential benefit of a new acetabular component positioning technique with an inclinometer, a comparative study on cadaver was undertaken. In this study, the inclinometer method allowed orthopaedic trainees to position the acetabular components in acceptable position in 100% of the cases. However, in a randomized clinical study involving experienced hip arthroplasty surgeons, the inclinometer did not significantly reduce the variability of the cup abduction angle compared to the VSP method ($p=0,536$). When acetabular cup insertion is performed by orthopaedic surgeons not expert in hip arthroplasty, use of an inclinometer could increase the probability of positioning the cup within a vertical safe range.

Key words

- acetabulum
- hip
- position
- inclinometer
- arthroplasty

Table des Matières

	Page
Résumé et mots clés	III
Abstract and key words.....	IV
Table des matières.....	V
Liste des figures	VII
Liste des tableaux.....	IX
Liste des abréviations.....	X
1- Introduction générale.....	1
1a Causes d'échec de l'arthroplastie de la hanche	2
1b Positionnement des composantes prothétiques : un facteur clef....	3
1c Optimiser le positionnement de la composante acétabulaire.....	5
1d Objectifs.....	10
2- Matériel et Méthode globale.....	11
2a Description de l'étude.....	11
2b 1 ^{ère} étape : étude sur cadavre.....	11
2c 2 ^{ème} étape : étude clinique randomisée.....	13
3- Introduction aux deux articles scientifiques.....	21
4- Article 1 : Vertical acetabular positioning with an inclinometer in total hip arthroplasty (étude cadavérique).....	22

5-	Article 2: Randomised study comparing two methods of acetabular cup positioning in total hip arthroplasty (essai clinique randomisé.....	42
6-	Discussion globale.....	61
7-	Conclusion	65
	Bibliographie générale.....	66
Annexe 1	Formulaire de consentement, essai clinique randomisé	
Annexe 2	Fiche de collecte de données, essai clinique randomisé	
Annexe 3	Accord des co-auteurs pour l'article : Vertical acetabular positioning with an inclinometer in total hip arthroplasty	
Annexe 4	Permission écrite de l'éditeur pour l'article : Vertical acetabular positioning with an inclinometer in total hip arthroplasty	
Annexe 5	Accord des co-auteurs pour l'article : Randomised study comparing two methods of acetabular cup positioning in total hip arthroplasty	
Annexe 6	Accusé de réception au Journal of Arthroplasty pour l'article: Randomised study comparing two methods of acetabular cup positioning in total hip arthroplasty	

Liste des figures

	Page
Figure 1: Prothèse totale de Charnley (métal-polyéthylène)	1
Figure 2 : Positionnement acétabulaire peropératoire.	3
Figure 3 : Mesure de l'angle acétabulaire vertical selon la technique de Lewinnek	4
Figure 4 Pourcentage de cupule acétabulaire en fonction de l'angle vertical (nombre de cupules = 100)	6
Figure 5 Inclinomètre, vue de face	8
Figure 6 Inclinomètre, vue de profil	8
Figure 7 Inclinomètre attaché sur une tige d'insertion acétabulaire, vue de face et postérieure	9

Figures article 1 : Vertical acetabular positioning with an inclinometer in total hip arthroplasty.

Figure 1:	Radiographic review of n=100 total hip arthroplasties in 1997-98	33
Figure 2	Inclinometer front view	34
Figure 3	Inclinometer lateral view	35
Figure 4	Percentage distribution of vertical acetabular angles using VSP and Inclinometer techniques (n= number of implantations)	36

Figures article 2 : Randomised study comparing two methods of acetabular cup positioning in total hip arthroplasty

Figure 1	Abduction angle acetabular cup in a retrospective radiographic review of 100 total hip arthroplasties	52
Figure 2	Front view of the inclinometer	53
Figure 3	Lateral view of the inclinometer	53
Figure 4	Abduction angle of the acetabular cup in a clinical trial with and without the inclinometer	54
Figure 5	Acetabular cup abduction angle in a cadaver study with and without the inclinometer	55

Liste des tableaux

Article 2 : Randomised study comparing two methods of acetabular cup positioning in total hip arthroplasty

Tableau I:	Characteristics of THA by VSP and inclinometer methods (N = number of case)	51
Tableau II	Number of implanted cup by VSP and inclinometer methods	51
Tableau III	Post-operative acetabular vertical angles according to the VSP and inclinometer method	52

Liste des abréviations

Abréviations françaises

- CH.U.M. : Centre hospitalier de l'Université de Montréal
- H.M.R.: Hôpital Maisonneuve-Rosemont
- H.N.D: Hôpital Notre-Dame
- H.S.L.: Hôpital St-Luc
- ECR : essai clinique randomisé
- PVS : perception visuo-spatiale
- PTH : prothèse totale de hanche
- RX : radiographie simple

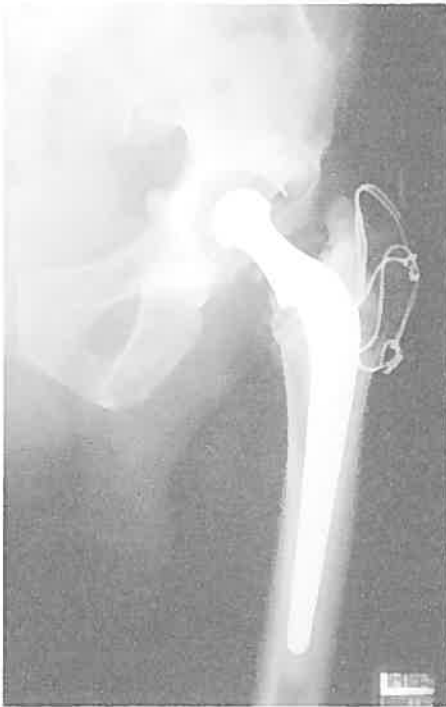Abréviations anglaises :

- VSP : visuo-spatial perception
- THA : total hip arthroplasty

1- Introduction générale

La dégénérescence articulaire de la hanche est une maladie fréquente, limitant grandement la qualité de vie des individus atteints. Le remplacement articulaire total de la hanche est une chirurgie pratiquée pour traiter les patients atteints de dégénérescence articulaire sévère primaire ou secondaire. Cette intervention chirurgicale consiste au remplacement de la tête fémorale et de la cavité acétabulaire du patient par des implants prothétiques. En 1961, un chirurgien Anglais, Sir John Charnley, a révolutionné la chirurgie de remplacement articulaire de la hanche avec l'introduction du couple métal sur polyéthylène comme surface de charge (Figure 1). Cette innovation a permis au remplacement articulaire de la hanche de devenir une chirurgie reproductible, donnant d'excellents résultats à long terme (77,5% de survie à 25 ans)⁵.

Figure 1 : Prothèse totale de Charnley (métal-polyéthylène)



Au Canada, en 2001-2002, 19 977 prothèses totales de hanche ont été implantées¹. Les principaux diagnostics associés à ces chirurgies sont : l'ostéoarthrose (81%), l'ostéonécrose (7%), les maladies inflammatoires (5%), les maladies développementales (4%), la fracture de la hanche (6%), la dégénérescence post traumatique (1%) et autres causes (1%)¹. L'arthroplastie de la hanche a démontré d'excellents résultats à long terme et le plus souvent permet à des patients avec un handicap fonctionnel majeur de retrouver une qualité de vie satisfaisante^{22,25,46}. Quoiqu'elle soit le plus souvent pratiquée chez une population âgée de plus de 60 ans, cette chirurgie peut être pratiquée chez les gens de tout âge^{8,9,14}.

1a Causes d'échec de l'arthroplastie totale de la hanche

Malgré le succès de cette procédure, un taux d'échec significatif existe^{4,36,37}. Au Canada en 2002-2003, 13.1% des remplacements total de hanche rapportés dans le Registre Canadien des Remplacements Articulaires étaient des procédures de révision¹. Les principales causes de révision étaient : le descellement aseptique (55%), l'ostéolyse (33%), l'usure du polyéthylène (30%), l'instabilité (17%), l'infection (10%), une fracture osseuse (8%), le bris d'un implant (4%) et autres causes (6%)¹.

L'ostéolyse périprothétique et le descellement aseptique sont associés à l'usure de la surface de polyéthylène^{3,5}. Les débris se dégageant de l'usure du polyéthylène engendrent une réaction inflammatoire locale responsable de l'ostéolyse périprothétique, et du descellement biologique des implants^{3,41}. Les facteurs liés à l'usure des surfaces sont : la qualité du polyéthylène, le type d'alliage métallique utilisé pour la tête fémorale, la taille de la tête fémorale, la position des implants^{15,23,40} et le degré d'activité du sujet porteur de la prothèse.

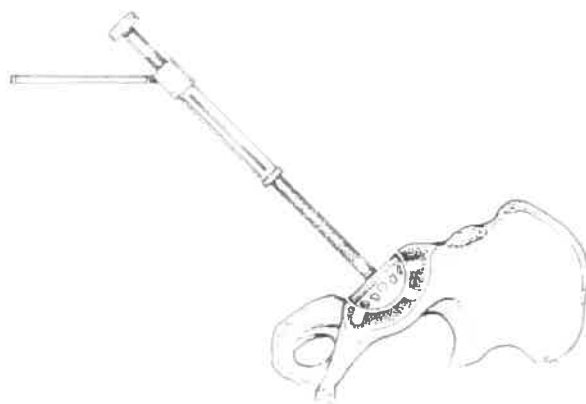
Plusieurs solutions ont été proposées pour réduire l'usure et la formation de débris. Les facteurs favorables, liés à la qualité du polyéthylène, ont été identifiés : procédé de fabrication par moulage sous presse (« compression molding »), stérilisation dans un milieu sans oxygène (pour éviter l'oxydation), augmentation du nombre de liens

intermoléculaires par irradiation et chaleur (« cross linked polyethylene »), etc. Les têtes fémorales de titane sensibles aux égratignures ont été retirées du marché et remplacées par des alliages de Chrome et Cobalt ou de l'acier inoxydable plus durs. La taille des têtes fémorales supérieures à 28mm fut délaissée puisqu'elles étaient associées à une usure volumétrique augmentée du polyéthylène. Le degré d'activité des patients étant difficilement contrôlable, la recherche de surfaces de charge aux propriétés tribologiques supérieures fut entreprise. Certains ont suggéré l'utilisation de surface de charge alumine-alumine⁷ et d'autres métal-métal^{30,45}. Des résultats encourageants à court terme ont été publiés chez des groupes de patients jeunes et actifs^{6,13}.

1b Positionnement des composantes prothétiques : un facteur clef

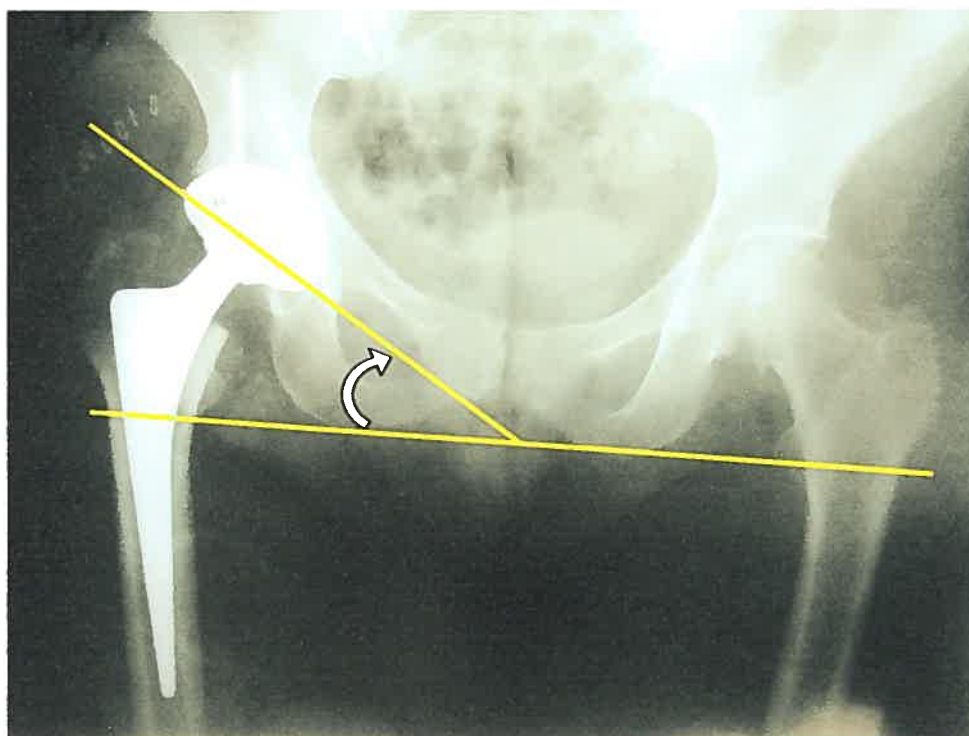
Des erreurs ou difficultés techniques peropératoires sont parfois la cause d'une évolution non favorable^{19,24,38}. Certaines étapes cruciales comme l'insertion et le positionnement de la prothèse acétabulaire (Figure 2) sont déterminées en grande partie par l'expérience et la capacité d'orientation visuospatiale du chirurgien³¹. Le chirurgien doit orienter et implanter la composante acétabulaire en une position optimale dans l'espace tridimensionnel. Parmi les 3 dimensions, celle qui a le plus retenu l'attention de la littérature orthopédique est l'orientation verticale (abduction).

Figure 2 : Positionnement acétabulaire peropératoire (image tirée de Campbell's Operative Orthopedics, Tenth edition, p. 355)



Plusieurs auteurs ont tenté de déterminer l'orientation verticale acétabulaire optimale: Lewinnek 30°- 50°²⁶, D'Lima 45°-55°¹¹, Kummer 35°-45°²⁴, Salvatti 45° +/- 10°³⁹, Imura < 50°²¹, Harkess 45°¹⁶ et Seki 30°-50°⁴²(Figure 3).

Figure 3 : Positionnement acétabulaire peropératoire: inclinaison verticale (abduction) de la cupule



La mauvaise orientation verticale de la composante acétabulaire est reconnue comme un facteur affectant l'usure des composantes peu importe le type de surface utilisée (métal-polyéthylène, alumine-alumine et métal-métal)^{10,12,15,20,23,27,28}. La verticalisation de la composante acétabulaire augmente la pression par unité de surface au niveau de l'implant acétabulaire^{28,38}. Plusieurs études ont démontré une corrélation clinique entre l'angle acétabulaire vertical, l'usure des surfaces, l'ostéolyse prématurée et le descellement aseptique précoce^{10,15,23,29}.

En plus d'augmenter l'usure des surfaces, le mauvais positionnement acétabulaire peut favoriser la luxation de la prothèse fémorale^{26,33}, causer de l'accrochage entre les composantes²⁰ et des douleurs secondaires^{11,24}. Certains mauvais positionnements commandent une chirurgie correctrice. Étant donné que toute nouvelle intervention chirurgicale comporte des risques et implique des coûts importants, il pourrait être avantageux de minimiser les complications postopératoires immédiates et possiblement d'augmenter la durée de vie moyenne d'une prothèse en assurant une installation optimale de la prothèse sans augmenter les risques peropératoires pour le patient.

1c Optimiser le positionnement de la composante acétabulaire

Conventionnellement, le chirurgien utilise sa perception visuospatiale (PVS) pour déterminer le meilleur positionnement acétabulaire. C'est-à-dire qu'il tient compte de repères visuels anatomiques du patient: cotyle, épine iliaque antéro supérieure, ischion, etc. et de repères visuels structuraux de son environnement : plancher, table d'opération, murs, etc. pour déterminer la meilleure orientation spatiale de la composante acétabulaire.

Afin d'évaluer la précision du positionnement acétabulaire vertical effectué selon la méthode de PVS, nous avons sélectionné au hasard 100 radiographies postopératoires de prothèses totales de hanche (PTH) effectuées en 1997-98 par huit chirurgiens orthopédistes non spécialisés en remplacement total de la hanche (Hôpital de l'Enfant-Jésus, Québec). Sur ces radiographies, nous avons mesuré l'angle acétabulaire vertical à l'aide d'une ligne horizontale rejoignant les tubérosités ischiatiques selon la technique décrite par Lewinnek (voir Figure 3, page 4)²⁶.

Les résultats ont démontré que l'angle acétabulaire vertical est très variable (Figure 4)⁴⁴. Seulement 56% (n=56) des cupules présentaient un positionnement idéal*. 44% (n=44) des composantes ont été positionnées à moins de 40° ou plus de 49° et 17% (n=17)

présentaient une erreur de positionnement (plus de 55° ou moins de 30°). L'angle acétabulaire vertical moyen a été de $48.19^\circ \pm 6.74^\circ$. Ces résultats ont confirmé la faible précision du positionnement acétabulaire vertical à l'aide de la PVS. Nous croyons que la précision de cette technique peut être améliorée.

- * Selon le travail de plusieurs auteurs qui ont tenté de déterminer l'orientation verticale acétabulaire optimale: Lewinnek 30°- 50°²⁶, D'Lima 45°-55°¹¹, Kummer 35°-45°²⁴, Salvati 45° +/- 10°³⁹, Imura < 50°²¹, Harkess 45°¹⁶ et Seki 30°-50°⁴², nous avons déterminé que l'angle acétabulaire vertical idéal serait de 40° à 49° et qu'une erreur de positionnement serait un angle inférieur à 30° ou supérieur à 55°.

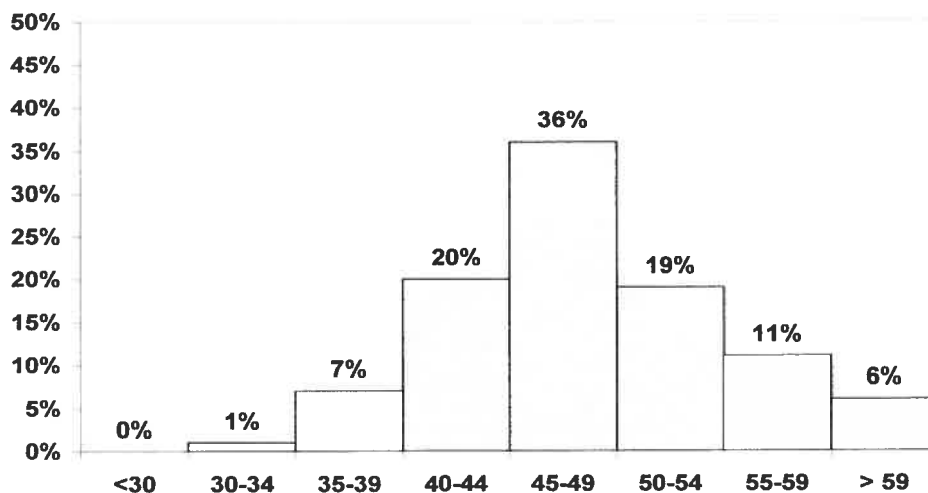


Figure 4 : Pourcentage de cupules acétabulaires pour différentes tranches d'angle acétabulaire vertical (nombre de cupules = 100)⁴⁴

La science médicale au fil de son évolution a favorisé le développement d'une multitude de moyens techniques pouvant augmenter la précision, la reproductibilité et l'efficacité du geste chirurgical. Par l'utilisation d'outils de précision, calibrés et validés, l'acte chirurgical peut aujourd'hui être plus reproductible et permettre aux

patients de bénéficier de résultats plus constants. Des efforts récents d'optimisation du positionnement acétabulaire à l'aide de systèmes de navigation assistés par ordinateur ont été publiés⁴². Ces techniques sont très prometteuses mais leur accessibilité est réduite en raison des coûts qui leur sont associés et des restrictions budgétaires auxquelles font face les systèmes de santé.

En 1997, nous avons conçu un inclinomètre en collaboration avec la compagnie Medical Design Inc (Figures 5 et 6). Cet inclinomètre est fait d'acier inoxydable et peut être stérilisé. Il est muni d'une pince permettant de le fixer sur la plupart des tiges d'insertion acétabulaire sur le marché. Un pendule influencé par la gravité détermine l'angle mesuré. Il est gradué aux 2 degrés de 0° à 70°. Lors de l'intervention chirurgicale, le chirurgien peut associer l'inclinomètre à sa tige d'insertion acétabulaire (Figures 7) et mesurer l'angle d'inclinaison avant de fixer la composante définitivement au bassin.

Présentement, aucune autre étude évaluant l'efficacité d'un guide d'insertion acétabulaire calibré avec un inclinomètre n'a été publiée. Nous croyons donc que cette étude aura le potentiel de déterminer si l'utilisation d'un inclinomètre permettrait d'augmenter la précision du positionnement acétabulaire et ainsi éviterait certains mauvais résultats du remplacement total de la hanche.

Figure 5. Inclinomètre, vue de face.

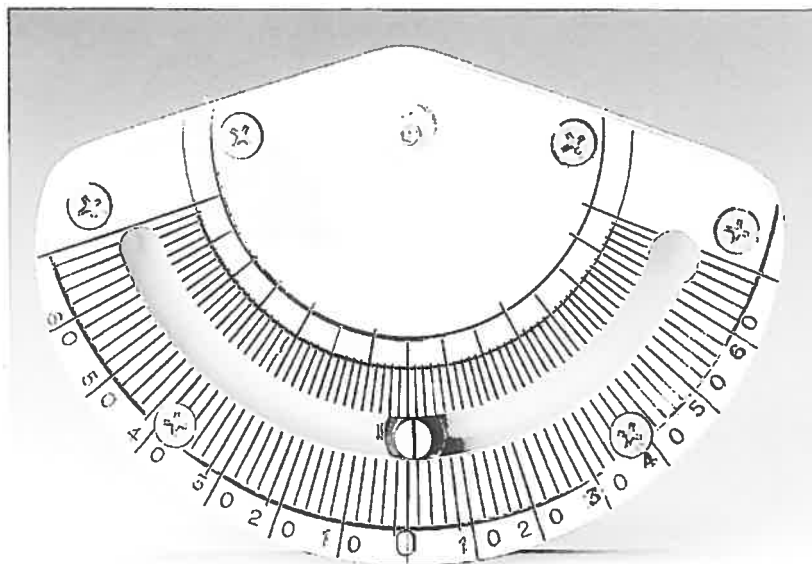


Figure 6 : Inclinomètre, vue de profil





Figure 7 : Inclinomètre attaché sur une tige d'insertion acétabulaire, vue de face et postérieure



1d Objectifs

L'objectif principal de ce mémoire est de déterminer si l'utilisation de cet inclinomètre permet d'améliorer la précision du positionnement vertical de la composante acétabulaire lors du remplacement total de la hanche.

Pour atteindre cet objectif, deux expériences sont nécessaires : une étude cadavérique et une étude clinique.

L'étude cadavérique a pour but de comparer la fréquence des positionnements verticaux acétabulaires dans une zone optimale avec l'inclinomètre et la perception visuospatiale (PVS), de déterminer si l'utilisation de l'inclinomètre permet d'éviter des erreurs de positionnement et d'évaluer la variabilité du positionnement vertical pour les insertions effectuées avec l'inclinomètre et avec la perception visuospatiale (PVS).

L'essai clinique randomisé (ECR) a pour objectif de comparer in vivo la précision du positionnement vertical de composantes acétabulaires de prothèses totales de la hanche implantées par des chirurgiens spécialisés en chirurgie de la hanche avec un inclinomètre à celle de composantes implantée selon la PVS. Cette étude veut aussi secondairement, déterminer la fréquence des positionnements verticaux obtenus entre 40° et 49° avec et sans l'utilisation de l'inclinomètre, déterminer la fréquence des erreurs de positionnement des deux méthodes : angle vertical de moins de 30 degrés ou plus de 55 degrés, déterminer la variabilité du positionnement entre les deux méthodes par rapport à l'objectif initial de positionnement désiré et déterminer si l'inclinomètre est un outil utile dans la pratique clinique d'orthopédistes spécialisés en remplacement prosthétique de la hanche.

2- Matériel et méthode globale

2a Description de l'étude (deux étapes) :

La première partie, étude sur cadavre, a pour objectif d'évaluer la précision de l'inclinomètre en comparaison avec le positionnement par PVS dans un environnement contrôlé.

La deuxième portion met à l'épreuve l'inclinomètre dans la pratique quotidienne du chirurgien orthopédiste spécialisé en chirurgie de la hanche. Cet essai clinique permettra de vérifier si l'utilisation de l'inclinomètre est d'une précision égale ou supérieure à la PVS du chirurgien spécialiste du remplacement total de la hanche et s'il permet de minimiser les positionnements inadéquats.

2b 1^{ère} étape : expérimentation sur cadavre

À tour de rôle, nous avons demandé à des résidents en orthopédie de la région de Québec de positionner une composante acétabulaire à 40° d'angle vertical sur un cadavre selon leur PVS puis à l'aide de l'inclinomètre. Des clichés radiologiques ont été pris après chaque essai. Sur les radiographies (RX), l'angle vertical de la composante sera mesuré.

Les insertions sont effectuées sur un cadavre frais :

- positionné sur une table d'opération avec le bassin à 90° par rapport à la table (non vérifié avec RX).
- dont l'approche chirurgicale, l'ostéotomie du fémur ainsi que l'alésage du cotyle seront déjà effectués.
- les essais sont effectués sur les deux hanches.

Matériel :

- Un cadavre male de poids normal
- Appareil de radiographie portatif
- Guide d'insertion acétabulaire traditionnel
- Inclinomètre maison
- Composante acétabulaire d'essai
(Interop : Sulzer, Winterthur, Suisse)
- Participation de 14 résidents du programme d'orthopédie de l'Université Laval et de 1 chirurgien orthopédiste.

Coordination :

- 1- Cadavre frais à l'hôpital
- 2- RX du bassin antero-postérieur (AP)
- 3- Positionnement sur table avec bassin à 90° par rapport à la table
- 4- Approche postéro latérale bilatérale
- 5- Ostéotomie du col fémoral et exposition de l'acétabulum.
- 6- Alésage du cotyle
- 7- Insertion à 40° d'angle vertical de l'acétabulum droit par PVS par chaque intervenant.
- 8- RX bassin AP (identifié A)
- 9- Insertion à 40° d'angle vertical de l'acétabulum droit avec l'inclinomètre par chaque résident.
- 10- RX bassin AP (identifié B)
- 11- Répéter la même séquence avec l'acétabulum gauche
(no 6 – 11)

Données :

- Angle vertical de la composante acétabulaire insérée par PVS du coté gauche et droit mesuré sur RX.

- Angle vertical de la composante acétabulaire insérée avec l'inclinomètre du coté gauche et droit mesuré sur RX.

Analyse :

Comparaison entre les deux groupes :

- angles moyens
- angles maximums et minimums
- variabilité des positionnements verticaux.
- nombre de positionnements non idéaux (<40°, >49°).
- nombre de positionnement inadéquats (<30°, >55°)

NB : pour la description détaillée et les résultats de l'étape 1, voir section no 9- Article no 1: Vertical acetabular positioning with an inclinometer in total hip arthroplasty.

2c 2^{ème} étape : Essai Clinique Randomisé

Population de l'étude

Cette étude a débutée dans le Service de chirurgie orthopédique adulte de 2 hôpitaux du Centre Hospitalier de l'Université de Montréal (C.H.U.M.) : Hôpital St-Luc (H.S.L.) et Hôpital Notre-Dame (H.N.D.). Jusqu'en décembre 2001, tous les patients traités par le Dr Nicolas Duval (H.N.D.) et par le Dr Luc Pilon (H.S.L.) qui étaient en attente d'un remplacement total de hanche se sont fait offrir de participer à l'étude. À partir de 2002, l'étude fut poursuivie au sein du Service d'orthopédie de l'Hôpital Maisonneuve-Rosemont (H.M.R.). Les patients des Dr Pascal-André Vendittoli, Dr Martin Lavigne, Dr Robert Duchesne et Dr Alain Roy (H.M.R.) en attente d'une PTH, se sont fait offrir de participer à cette étude.

Sélection des patients

Le diagnostic de la pathologie articulaire de la hanche est effectué selon les méthodes habituelles : histoire médicale, examen physique, examens de laboratoire, et imagerie. La décision d'offrir une chirurgie de PTH primaire ou de révision au patient est prise selon les critères habituels des chirurgiens impliqués dans l'étude. Tous les patients de plus de 18 ans en attente pour une telle chirurgie se sont fait offrir de participer à l'étude. Aucun critère d'exclusion n'a été identifié pour cette étude.

Devis d'étude

Cette étude est un essai clinique randomisé, contrôlé avec deux groupes de traitement parallèles selon un devis standard.

Interventions

La chirurgie de remplacement total de la hanche est effectuée sous anesthésie générale ou régionale en décubitus latéral. Une approche postérieure standard ou une approche antérolatérale est utilisée à la convenance du chirurgien.

Dans le groupe contrôle, la composante acétabulaire est insérée avec la technique habituelle, i.e. la PVS de l'angle vertical par le chirurgien à l'aide d'un guide d'insertion standard. Selon différents critères chirurgicaux dont la stabilité articulaire, le recouvrement supérieur de la cupule, la géométrie du cotyle, etc., le chirurgien choisit un angle plus aigu ou plus obtus (idéalement entre 40 et 49 degrés). Une fois la composante fixée au bassin, le chirurgien estime l'angle vertical de la composante et l'inscrit sur la fiche de recueil de données (annexe 2).

Dans le groupe expérimental, la composante acétabulaire est insérée à l'aide d'un inclinomètre à pendule ajouté sur le guide d'insertion acétabulaire. Le chirurgien décide alors de la position optimale de la composante (idéalement entre 40 et 49 degrés) en

mesurant l'angle vertical avec l'inclinomètre. Une fois la composante fixée au bassin, le chirurgien mesure l'angle vertical de la composante avec l'inclinomètre et l'inscrit sur la fiche de recueil de données (annexe 2).

Déroulement de l'étude

Une fois admis à l'hôpital, en prévision de sa chirurgie, les objectifs de l'étude, les risques et bénéfices sont expliqués au patient afin d'obtenir son consentement éclairé. Les sujets qui acceptent de participer à l'étude sont randomisés en deux groupes. La randomisation est sous la responsabilité de l'épidémiologiste responsable de l'étude (P.L.) et utilise le générateur de nombre aléatoire du logiciel S-Plus².

Tel que fait dans la pratique courante, tous les patients ont une radiographie simple de la hanche avant l'opération. Une mesure de l'inclinaison verticale de leur acétabulum est effectuée. En post opératoire, tous les patients ont un RX du bassin. Sur ces RX, une mesure de l'angle vertical de la composante acétabulaire est effectuée. La mesure de l'angle acétabulaire s'établit en traçant une ligne horizontale reliant les échancrures acétabulaires et une seconde ligne suivant l'inclinaison de l'acétabulum^{18,43}. Toutes les mesures sur les RX sont prises par un des auteurs (P.A.V.) et un assistant de recherche à l'aide du même rapporteur d'angle gradué au degré. Lors de la lecture des RX, le groupe de randomisation (expérimental ou contrôle) n'est pas dévoilé aux évaluateurs et les lectures sont recueillies de façon indépendante. Les deux mesures sont saisies sur une fiche de collecte de données. La moyenne des deux mesures a été utilisée pour les analyses.

Taille de l'échantillon et puissance statistique

L'hypothèse principale de l'étude randomisée est que l'ajout d'un inclinomètre à pendule sur la tige d'insertion de la composante acétabulaire permet une meilleure

précision de l'angle de la composante verticale en comparaison à l'utilisation de la PVS
La précision de l'angle d'insertion sera déterminée par rapport à l'angle visé par le chirurgien.

$\Delta_{\text{témoin}} =$ Écart entre l'estimation de l'angle vertical du cotyle par le chirurgien et la mesure sur le RX post opératoire.

$\Delta_{\text{Expérimental}} =$ Écart entre la mesure de l'angle vertical du cotyle avec l'inclinomètre et la mesure sur le RX post opératoire.

$\Delta =$ Écart minimal à détecter entre la mesure de l'angle de positionnement per opératoire et l'angle obtenu pour les deux méthodes. Déterminé à 4 degrés, pour que l'écart soit significatif cliniquement.

Groupe témoin :

A1 : Estimation de l'angle acétabulaire vertical per opératoire par le chirurgien

A2 : Angle acétabulaire vertical mesuré sur RX post opératoire

Groupe expérimental :

A3 : Mesure de l'angle vertical à l'aide de l'inclinomètre

A4 : Angle acétabulaire vertical mesuré sur RX post opératoire

$\sigma =$ déviation standard des mesures d'angles : 6,74 (selon l'étude préliminaire :

Revue de 100 radiographies à l'Hôpital de l'Enfant-Jésus)

Pour une erreur de type I $\alpha = 0,05$ et une erreur de type II $\beta = 0,2$, **n= 45**

Donc un nombre de 90 insertions devra être inclus dans l'étude. Pour palier à une perte de données en cours d'étude (RX manquants, etc.), nous allons inclure 100 sujets dans l'étude.

Évaluation de la puissance pour les issues secondaires

- 1- Hypothèse : la fréquence des positionnements verticaux adéquats (à 40° ou plus et moins de 50°) sera supérieure avec l'utilisation de l'inclinomètre à celle obtenue avec la PVS

Erreur de type I $\alpha = 0,05$

$n = 53$

P1 (Groupe témoin): Proportion de positionnements adéquats prévue; estimée à 65 % (selon étude cadavérique, estimation conservatrice puisque dans l'étude préliminaire (revue de 100 RX) la proportion est de 56%)

P2 (Groupe expérimental): Proportion de positionnements adéquats prévue; estimée à 95% (selon étude cadavérique : 100%)

Nous obtenons une puissance de 98,6 %

- 2- Hypothèse : la fréquence des erreurs majeures de positionnement (cotyle à moins de 30 degrés ou plus de 55 degrés) sera moindre avec l'utilisation de l'inclinomètre qu'avec la PVS.

Erreur de type I $\alpha = 0,05$

$n = 53$

P1 : Proportion de positionnements inadéquats prévue (groupe contrôle); estimée à 8 % (selon étude cadavérique, estimation conservatrice puisque dans l'étude préliminaire (revue de 100 RX) la proportion est de 17%)

P2 : Proportion de positionnements inadéquats prévue (groupe expérimental); estimée à 0% (selon étude cadavérique)

Puissance obtenue : 57,4%

Si P1 = 15%, nous obtenons une puissance de 86,4%

Données Recueillies :

- Chirurgicalien
- Diagnostique
- Type de chirurgie primaire/ révision
- Type d'approche
- Angulation verticale de la composante acétabulaire insérée avec le guide traditionnel.
- Angulation verticale de la composante acétabulaire insérée avec l'inclinomètre.

Analyses statistiques

L'homogénéité des deux groupes sera vérifiée en ce qui a trait à différentes variables pouvant avoir une influence sur les résultats i.e. la précision du positionnement : l'angle acétabulaire anatomique du patient (préopératoire) et le type de chirurgie (primaire vs révision).

Les proportions seront comparées avec le test du Chi-Carré de Pearson. Le test de Student sera utilisé pour évaluer les moyennes des deux groupes. La comparaison des variances sera effectuée avec le test de Levenes. Les intervalles de confiance présentés seront de 95% et l'erreur alpha acceptée comme seuil de signification sera de $p < 0.05$ pour toutes les analyses statistiques.

Pour l'hypothèse principale (H1 = l'ajout d'un inclinomètre à pendule sur la tige d'insertion de la composante acétabulaire permet une meilleure précision de l'angle de la composante verticale que l'utilisation d'un guide d'insertion standard seulement), si la distribution des résultats le permet, les différences moyennes d'angle entre le guide d'insertion standard et l'inclinomètre seront évaluées à l'aide du Student's t-test. Pour les deux premières hypothèses secondaires (H1 = La fréquence des positionnements adéquats sera supérieure avec l'utilisation de l'inclinomètre comparée à la PVS; H1 = La fréquence des erreurs majeures de positionnements sera moindre avec l'utilisation de l'inclinomètre comparée à la PVS), l'étude des proportions de positionnements adéquats et des erreurs majeures sera effectuée avec le test du Chi Carré de Pearson.

Pour le troisième objectif secondaire, l'hypothèse est que la variabilité du positionnement par rapport à l'objectif visé sera moindre avec l'inclinomètre qu'avec la PVS. Le test de comparaison de variances de Levenes sera utilisé. Les analyses sont effectuées à l'aide du logiciel SPSS 10.03.

Considérations éthiques

Le projet de recherche a été soumis et approuvé par le comité scientifique et le comité d'éthique du C.H.U.M. et de l'H.M.R.

Un document d'information a été remis et expliqué aux patients. Un consentement écrit éclairé a été rempli par le patient, le médecin traitant et un témoin afin que le patient soit conscient des risques et des bénéfices que comporte son inclusion dans l'étude.

Toutes les données recueillies sont traitées de façon strictement confidentielle. Aucune donnée nominative n'est utilisée dans l'analyse des données ou dans les publications ou présentations de cette étude.

NB : pour la description détaillée et les résultats de l'étape 2, voir section no 10-
Article 2: Randomised study comparing two methods of acetabular cup
positioning in total hip arthroplasty.

3- Introduction aux deux articles scientifiques

Le présent mémoire est présenté par articles scientifiques. Le cœur de cet ouvrage comporte deux études scientifiques : une étude cadavérique et une étude clinique qui font chacune l'objet d'un article. Le premier article tient lieu de Chapitre 4. Il décrit l'étude cadavérique et en livre les résultats. Il a permis de conclure que l'inclinomètre permet d'augmenter la fréquence de positionnement verticaux acétabulaire dans la zone optimale et d'éviter les erreurs de positionnement dans un environnement contrôlé. Suite à cette publication, il était primordial de démontrer l'application de l'inclinomètre dans la pratique clinique de chirurgiens d'expérience.

L'étude de validation clinique, rendue nécessaire par les conclusions de l'étude cadavérique, fait l'objet du deuxième article et compose le Chapitre 5. Ces deux articles permettent de répondre aux objectifs de recherche de ce mémoire. Une discussion et conclusion globales font suite à ces deux articles.

4- Article no 1: **Vertical acetabular positioning with an inclinometer in total hip arthroplasty**

Auteurs:

Pascal-André Vendittoli, MD, FRCS(C)¹

Chercheur principal

Nicolas Duval MD, FRCS(C)²

David James Stitson, MBBS, FRCS(Orth), RAF³

Benoît Mâsse, PhD⁴

¹ Département of Orthopaedic Surgery, Centre Hospitalier Maisonneuve-Rosemont (C.H.A.), Montréal, Québec, Canada

² Department of Orthopaedic Surgery, Centre hospitalier de l'Université de Montréal-Hôpital Notre-Dame, Montréal, Québec, Canada

³ Département of Orthopaedic Surgery, James Cook University Hospital, Middlesbrough, England

⁴ Epidemiology Research Group, Université Laval, Ste-Foy, Québec, Canada.

Mots clés: acetabulum, hip prosthesis, inclinometer, abduction angle

Article publié :

Vendittoli, P. A.; Duval, N.; Stitson, D. J.; and Masse, B.: Vertical acetabular positioning with an inclinometer in total hip arthroplasty. *J Arthroplasty*, 17(7): 936-41., 2002.

Reprint from *Journal of Arthroplasty*; vol 17, no 7: Vendittoli, P. A.; Duval, N.; Stitson, D. J.; and Masse, B., Vertical acetabular positioning with an inclinometer in total hip arthroplasty, *Journal of Arthroplasty* pp. 936-41, Copyright (2002), with permission from Elsevier (voir annexe 4).

Abstract

Vertical acetabular implant positioning is an important technical aspect in total hip arthroplasty. To evaluate the potential benefit of an inclinometer, 50 cup insertions were performed on a cadaver pelvis. Acetabular cup vertical angles averaged $44.4^{\circ} \pm 11.4^{\circ}$ by visuo-spatial perception, and $42.2^{\circ} \pm 3.8^{\circ}$ with the inclinometer. All cups were within the safe angle range of 40° - 49° with the inclinometer compared to 64% of cups by visuo-spatial perception. Use of the inclinometer reduced variability by a factor of 2.0 to 4.5. The addition of an inclinometer for acetabular cup insertion increases the probability of positioning the cup within a vertical safe range during total hip arthroplasty on a cadaver pelvis, suggesting that it could be a useful adjunct in clinical practice.

Introduction

Total hip arthroplasty (THA) is one of the modern surgical procedures that often allows invalid patients to acquire a near normal quality of life¹⁻³. However, intra-operative difficulties or technical errors can significantly alter the outcome. It has been reported that acetabular component malpositioning is associated with an increased risk of dislocation⁴⁻⁶, limited range of motion and impingement⁷⁻¹⁰. An openly positioned cup (high vertical acetabular component angle) correlates with increased polyethylene wear rate, osteolysis and early aseptic loosening in metal-polyethylene surfaces¹¹⁻¹⁵. Such mal-positioning is also associated to premature acetabular aseptic loosening in ceramic on ceramic arthroplasty^{16,17,18}. This suggests that the observed phenomenon is one of component positioning rather than of the bearing surface chosen. The proposed explanation for early loosening, in this context, is abnormal joint loading^{11,13,19-21}. These observations have prompted other authors to propose optimal ranges of vertical acetabular cup angles lying between 30° and 50°^{5-8,22-27}.

It is common practice for orthopaedic surgeons to rely on visuo-spatial perception (VSP) when positioning the acetabular component during THA. The position of the cup is estimated by aligning the insertion rod to the body axis of the patient, to anatomical landmarks or to other reference points in the operating room (operating table, wall, floor, etc.)⁶. Some surgeons consider that it is easier to estimate a 90° angle than a 45° angle and add a fixed rod attached at 45° to the insertion rod²⁸. Anatomical landmarks can also be used to improve VSP estimation⁶. We have observed, in a preliminary study, that vertical positioning of the acetabular component by VSP is variable and lacks precision (see Materials and Methods and Figure 1).

In an attempt to increase the probability of positioning the cup within a safe vertical range, we have designed an inclinometer that can be attached to any acetabular component insertion rod (Figures 2 and 3). This gives the surgeon the ability to accurately measure the vertical acetabular position in relation to the ground. The objective of this study was to determine if use of the inclinometer will result in a higher

number of cup implantations within a safe vertical range on a cadaver pelvis compared to implantation using VSP alone.

Materials and Methods

Preliminary study: Radiographic review of 100 acetabular components positioned by VSP

A preliminary study was performed to estimate the percentage of acetabular cups implanted within a safe vertical range during THA. A random sample of 100 THA was obtained by computer selection with SPSS for Windows statistical package (version 8.0; SPSS, Chicago, Illinois, 1997) from a database of 150 primary THA performed by eight surgeons in one teaching hospital between July 1997 and July 1998. All acetabular cups had been positioned by VSP alone, without a fixed angle rod attached to the insertion rod, and without any other alignment adjuncts; as is common practice for the surgeons in this hospital. Vertical acetabular cup angle was measured on the postoperative antero-posterior (AP) radiograph of the pelvis with a pencil and a goniometer from a reference line drawn through the inferior border of the ischial tuberosities as described by Lewinnek et al.⁵.

Inclinometer

The inclinometer that has been developed is made of sterilizable stainless steel and is designed for attachment to most acetabular insertion rods by hand-tightening a single screw. The instrument is scaled at 2° intervals from 0° to 70°. Display of the vertical angle value results from displacement of the pendulum within the inclinometer over the inclinometer scale under the influence of gravity (Figure 2 and 3).

Cadaver study

This study was conducted on a medium-size, fresh male cadaver in the right lateral decubitus position with the pelvis supported at approximately 90° to the plane of a “Maquet” operating table. The pelvis was stabilised with two table mounted supports applying pressure at the pubis and in the sacral area. After draping, a left lateral

Hardinge approach was performed followed by femoral neck osteotomy and acetabular reaming up to 54 mm. Exposure of the acetabulum was achieved with one Charnley spike in the postero-superior wall and one retractor hooked in the antero-inferior wall.

We used a trial of 56 mm acetabular cup mounted on a standard insertion rod without a fixed angle rod attached. For the VSP evaluation, each participant was asked to position the cup at 40° of vertical inclination, according to their usual technique, and to secure the cup in this position with a single hammer blow. After each insertion, an AP radiograph of the pelvis was taken with the trial cup and insertion rod in place. During each X-ray and between each trial, the cadaver remained in the same position on the operating table. X-ray cassettes on a support were positioned according to marks on the floor at the back of the cadaver pelvis. The X-ray beam was not moved throughout all of the exposures. No manipulation of the cadaver, and in particular, its lower limbs was undertaken between each trial. After the VSP trial, each participant repeated the same procedures with the aid of our inclinometer. We asked the participants to position the acetabular trial at 40° with the inclinometer attached to the insertion rod. After each trial insertion, an AP radiograph of the pelvis was taken according to the same protocol described for VSP. Completion of the experiment by all participants was followed by its repetition on the right hip. Thirteen orthopaedic residents and one orthopaedic surgeon participated in the study.

Thirteen orthopaedic residents and one orthopaedic surgeon took part in the study completing a total of 50 trial insertions. Eleven residents completed bilateral VSP and inclinometer trials (44 insertions), whereas 2 residents and the orthopaedic surgeon completed unilateral trials (6 insertions).

The vertical inclination of the cup was measured on plain radiographs with a pencil and a goniometer graduated every degree. The angle was measured between the horizontal inter-teardrop line and a line perpendicular to the insertion rod. This technique was preferred to the Lewinnek method since the presence of the insertion rod screwed to the cup during X-ray exposure gives an exact perpendicular reference to the vertical

orientation of the acetabular trial. All measurements were done by one of the authors blinded to the intervention group of each X-ray^{29, 30}.

Statistical analyses

All statistical analyses were performed using S-PLUS 3.4³¹. Proportions were compared by Fisher's exact test. Mean differences between the VSP method and the inclinometer method were evaluated by Student's t-test for unequal variances. Comparisons of the equality of variances were conducted by Fisher's test. Confidence intervals for the ratio of two standard deviations were computed by the F statistic. As number of trials was less than 30 and the data distributions had unequal variance, non-parametric tests, namely, the Mann-Whitney test for two-sample tests, and the Wilcoxon signed rank test for one-sample tests were adopted for mean comparison. The confidence intervals presented are of 95%, and the significance level accepted was $p < 0.05$ for all statistical analyses.

Results

Preliminary study: Radiographic review of 100 acetabular components positioned by VSP

Vertical positioning of the acetabular component with VSP alone was very variable (Figure 1). Forty-four per cent of the components were positioned at either more than 49° or less than 40° of vertical inclination. Eighteen per cent were positioned at more than 55° or less than 35° . The average vertical inclination of the components was $48.2^\circ \pm 6.7^\circ$.

Cadaver study

The anatomical vertical inclination of the cadaveric acetabulum used was 42° , as determined by radiographic measurements. The acetabular component vertical angle distribution is shown in Figures 4. The results of the 25 trials performed with VSP

alone showed that 64% (n=16) of components were positioned at angles of between 40° and 49° compared to 100% of 25 trials with the inclinometer (p=0.002). Eight per cent (n=two) of the positioning trials using VSP alone were at angles less than 30° or more than 55°, compared to none with the inclinometer (p=0.490). The difference between mean angles of vertical positioning using both methods was of borderline significance (p= 0.083). Both means were significantly superior to 40° (VSP 44.4°, p<0.001; inclinometer 42.2°, p<0.001).

The 95% confidence interval of the ratio of the standard deviations of the two positioning methods showed that use of VSP alone was between 2.0 to 4.5 times more variable than positioning with the inclinometer (p<0.001). For a given patient with a target angle set at 40°, it is estimated that positioning precision using the inclinometer is $42.2^{\circ} \pm 3.8^{\circ}$, compared to $44.4^{\circ} \pm 11.4^{\circ}$ with VSP alone.

Discussion

Acetabular component positioning is a very important step in the technique of total hip arthroplasty. There is probably a different ideal position for each patient according to individual anatomical peculiarities. This “perfect” position is somewhat impossible to achieve and most surgeon agree that position within a safe range of vertical angle is acceptable. Many authors recommend vertical angles of between 40-50° for metal-polyethylene THA^{5-8, 22, 25-27} and 35-45° for ceramic-ceramic THA^{23,24} to obtain the best results. From the literature, we do not know precisely what vertical angles would compromise the results of THA. However, it is reasonable to assume that the further away from the safe range the cup is positioned, the greater the chance of a poor outcome.

To increase the accuracy of vertical acetabular positioning the use of a reference rod attached at 45° to the insertion rod is sometimes recommended to position the acetabular component in THA. This system assumes that it is easier for the surgeon to evaluate a 90° angle than a 45° angle. Only one study looked at the improvement offered by such a

reference rod²⁸. Four surgeons reported 30% of implanted acetabular cups at $<40^\circ$ or $>49^\circ$ and 8% at $<30^\circ$ or $>60^\circ$. Our preliminary study involving the radiographic review of 100 acetabular components positioned by VSP (Figure 1) and data from our cadaveric study produced results similar to those of other authors who also reported a wide distribution of vertical acetabular angles³²⁻³⁵. These authors, however, did not specify their positioning technique. The variability observed in these reports indicates that the accuracy of cup positioning could be improved upon.

We believe that improvement could be approached in three ways. One is to confirm positioning with a peroperative X-ray. No publications have been found that evaluate this technique, even though it is common practise in some orthopaedic centres. This technique has potential disadvantages that include: increased risk of contamination, increased operating time, and exposure of the patient and surgical team to radiation. The second potential improvement is computer-assisted technique. Seki et al. have reported encouraging results, but the technique is time-consuming and requires complex organisation making it too costly for routine use at present²⁷. The third method is to improve visual positioning of the insertion rod with an inclinometer as demonstrated by our cadaver study.

In this study, all the cups positioned with the inclinometer were within the safe vertical angle range of $40-49^\circ$ compared to only 64% of the cups positioned by VSP. Furthermore, 8% of the cups in the VSP group positioned at less than 30° or more than 55° of vertical inclination which could be considered to lie outside of the safe range. With the inclinometer, we have been able to eliminate such malpositioning.

We have improved the variability of the acetabular cup positioning using the inclinometer by 2–4.5 times when compared to the variability of the cup positioned by VSP ($p < 0.001$). The positioning precision for the inclinometer is $42.2^\circ \pm 3.8^\circ$, compared to $44.4^\circ \pm 11.4^\circ$ by VSP. We conclude, therefore, that utilisation of an inclinometer can improve significantly the capacity of the surgeon to position the

acetabular component in a safe range of vertical angle compared the cup positioned by VSP during total hip arthroplasty.

The mean vertical angle in this study is similar for both the VSP and Inclinator groups however, this is of little interest because a data set with a wide variance (very high angles and low angles) and a data set with a narrow variance can result in similar mean values. The main objective in a clinical setting is to minimize the variability (standard deviation) between each implantation. This fact has been shown very well in the cadaver study; both means are similar but the distribution of the angle is much wider in the VSP group (figure 4). We noted that the average vertical acetabular angles with VSP and with the inclinometer were both significantly greater than 40° (VSP 44.4° , inclinometer 42.2°). The fact that these two values were significantly over 40° statistically, indicates that this positive variation could have been produced by a confounding factor that increased the vertical acetabular angle. This factor could be a more caudal pelvic position on the operating table or a non-horizontal operating table. With an inclinometer, the surgeon should pay special attention to vertical positioning of the patient pelvis on the operating table, since this tool uses a pendulum oriented by gravity.

The cadaver used in our study had radiographically-measured acetabular angles of 42° . Such non-dysplastic hips may have favoured good performance of the VSP method. In hip dysplasia and difficult revision situations, it is likely that the VSP method would have given greater variability of results. Also, the application of a single task (positioning the acetabular component) compared to performance of multiple tasks (THA), and the desire to do well for the purpose of research may have favoured improved results during implantation by VSP.

The use of an inclinometer during THA will never replace careful pre operative surgical planning and systematic evaluation of cup position according to anatomical landmarks during surgery. This instrument represents a helpful adjunct to the surgeon, increasing the probability of positioning the cup within a safe range and thus, avoiding

malpositioning. This maybe especially useful when anatomical landmarks are deficient as is the case in hip dysplasia or revision situations.

The addition of an inclinometer has been shown to increase the probability of positioning the acetabular cup within a safe vertical range during THA on a cadaver. A clinical trial is under way to assess its clinical performance before considering its potential commercialisation. We commend the inclinometer as a valuable adjunct to hip replacement surgery prior to wider availability of computer-assisted techniques.

Acknowledgments

We thank all the residents who participated in this project, Dr. Gaston Paradis, Chief of the Department of Orthopaedics, Hôpital de l'Enfant Jésus (Québec), Claire Desgagné, orthopaedic nurse, Jean Montemillio and Flavio Marinelli (Smith and Nephew), and The Hip Hip Hourra Foundation for their financial support. We acknowledge the editorial assistance of Ovid Da Silva, Éditeur-Rédacteur, Research Support Office, Research Centre, CHUM.

**Figures pour l'article no 1: Vertical acetabular positioning with an inclinometer
in total hip arthroplasty**

Figure 1 : radiographic review of n=100 total hip arthroplasties in 1997-98.

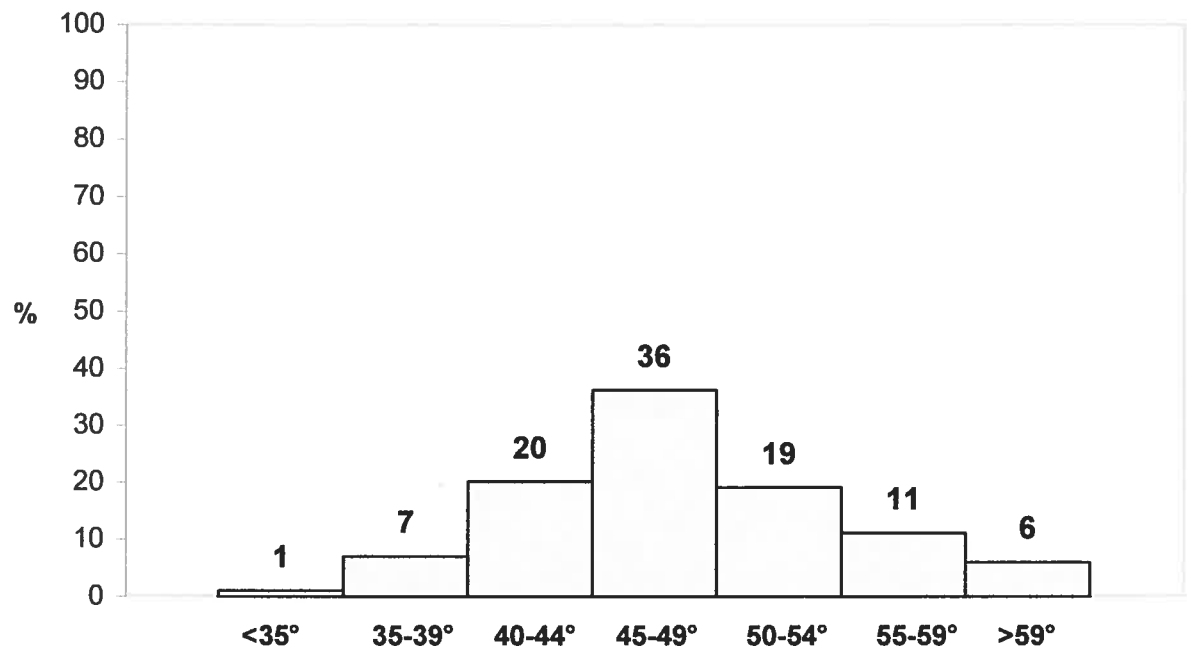


Figure 2. Inclinometer front view.

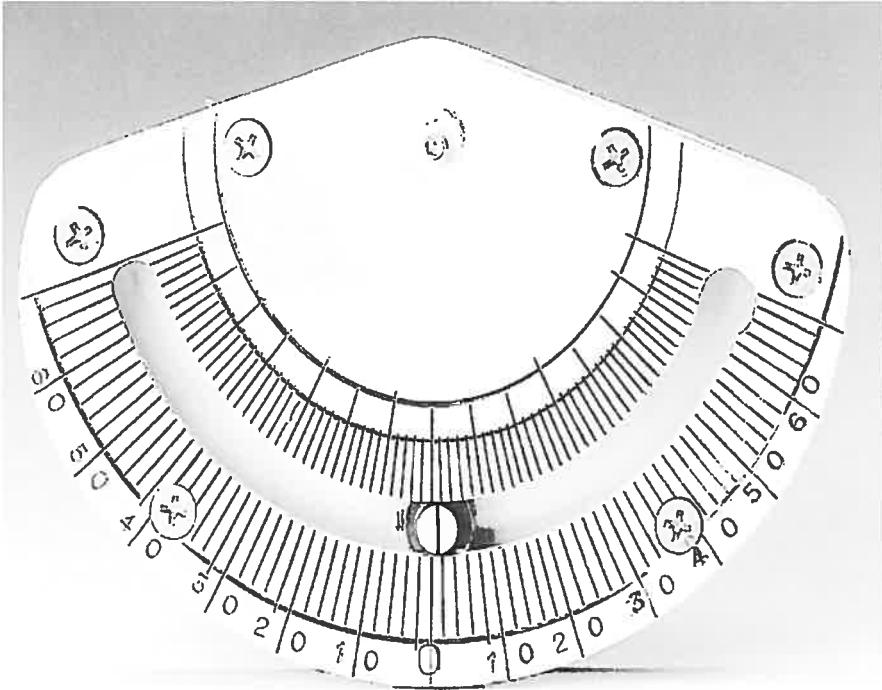


Figure 3 Inclinator lateral view.


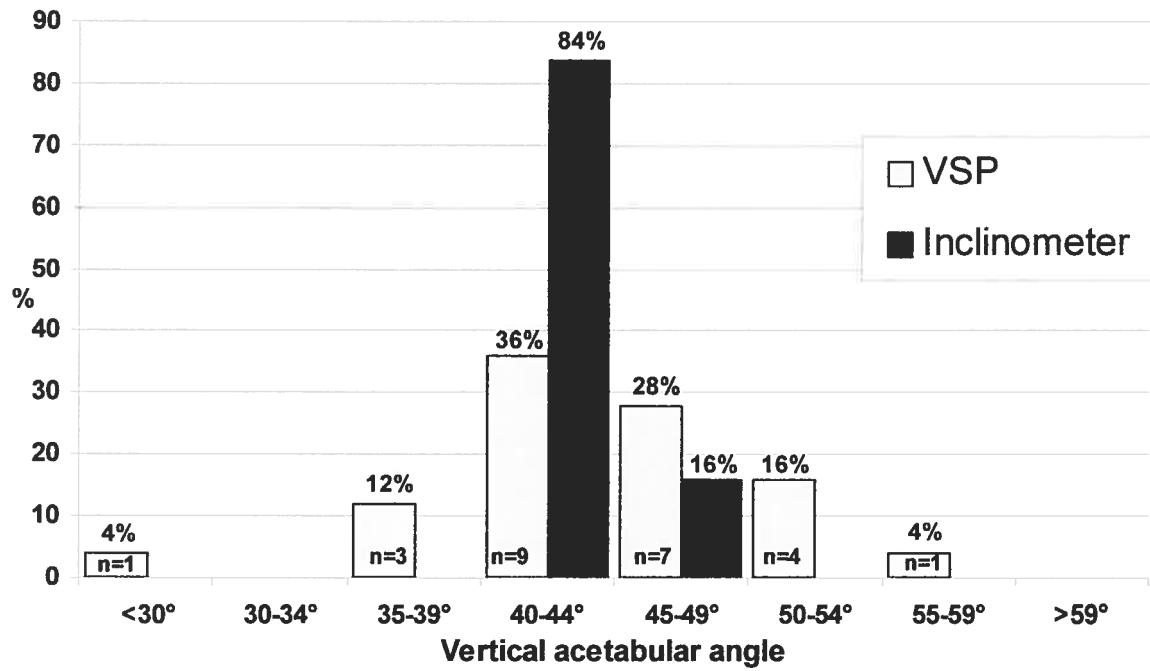


Figure 4: Percentage distribution of vertical acetabular angles using VSP and Inclinator techniques (n= number of implantations).



References

- 1 Kavanagh BF, Wallrichs S, Dewitz M, Berry D, Currier B, Ilstrup D, et al.: Charnley low friction arthroplasty of the hip: twenty-year results with cement. *J Arthroplasty* 9:229-34, 1994
- 2 Wickland I, Romanus B: A comparison of quality of life before and after arthroplasty in patient who had arthrosis of the hip joint. *J Bone Joint Surg* 73A:765-9, 1991
- 3 Laupacis A, Bourne R, Rorabeck C, Feeny D, Wong C, Tugwell P, et al.: The effect of elective total hip replacement on health related quality of life. *J Bone Joint Surg* 75A:1619-26, 1993
- 4 O'Brien S, Engela DW, Beverland LS, Kernohan WG: A study of the factors in hip replacement dislocation. *Nurs Standard* 11:39-42, 1996
- 5 Lewinnek GE, Lewis JL, Tarr R, Compere CL, Zimmerman JR: Dislocation after total hip replacement arthroplasties. *J Bone Joint Surg* 60A:217-20, 1978
- 6 McCollum DE, Gray WJ: Dislocation after total hip arthroplasty. Causes and prevention. *Clin Orthop* 261:159-70, 1990
- 7 D'Lima DD, Urquhart AG, Buehler KO, Walker RH, Colwell CW: The effect of the orientation of the acetabular and femoral components on the range of motion of the hip at different head-neck ratios. *J Bone Joint Surg* 82A:315-21, 2000
- 8 Kummer FJ, Shah S, Iyer S, DiCesare PE: The effect of acetabular cup orientations on limiting hip rotation. *J Arthroplasty* 14(4):509-13, 1999

- 9 Bader R, Willmann G: Ceramic cups for hip endoprotheses. 6: Cup design, inclination and antetorsion angle modify range of motion and impingement. *Biomed Tech (Berl)* 44(7-8):209-12, 1999
- 10 Bader R, Willmann G: Ceramic acetabular cups for hip endoprotheses. 7: How do position of the centre of rotation and the CCD angle of the shaft modify range of motion and impingement. *Biomed Tech (Berl)* 44(12):345-51, 1999
- 11 Kurtz SM, Edidin AA, Bartel DL: The role of backside polishing, cup angle and polyethylene thickness on the contact stresses in metal backed acetabular component. *J Biomechanics* 30(6):639-42, 1997
- 12 Chen FS, Di Cesare PE, Kale AA, Lee JF, Frankel VH, Stuchin SA, Zuckerman JD: Results of cemented metal-backed acetabular components: a 10-year-average follow-up study. *J Arthroplasty* 13(8):867-73, 1998.
- 13 Schmalzried TP: The relationship between the design, position and articular wear of acetabular component inserted without cement and the development of pelvic osteolysis. *J Bone Joint Surg* 76A(5):677-88, 1994
- 14 McBroom R., Muller M: Aseptic loosening: fifteen years experience with the Muller total hip arthroplasty. *Proceedings of the 39th Canadian Orthopedic Association Meeting, Québec, 1983.* *J Bone Joint Surg* 66B:300, 1984
- 15 Kennedy JG, Roger WB, Soffe KE, Sullivan RJ, Griffen DG, Sheehan LJ: Effect of acetabular component orientation on recurrent dislocation, pelvic osteolysis, polyethylene wear, and component migration. *J Arthroplasty* 13(5):530-4, 1998
- 16 Kummer FJ, Stuchin SA, Frankle VH: Analysis of removed Autophore ceramic-on-ceramic components. *J Arthroplasty* 5(29):509-13, 1990

- 17 Dorlot JM, Christel P, Meunier A: Wear analysis of retrieved alumina heads and sockets of hip prostheses. *J Biomed Mater Res: Appl Biomater* 23(A3):299-310, 1989
- 18 Hamadouche, M, Boutin, P, Daussange, J, Bolander, ME, Sedel, L: Alumina-on-alumina total hip arthroplasty: a minimum 18.5-year follow-up study. *J Bone Joint Surg* 84A(1): 69-77, 2002.
- 19 Dowling JM, Atkinson JR, Dowson D, Charnley J: The characteristics of acetabular cups worn in the human body. *J Bone Joint Surg* 60-B(3):375-82, 1978
- 20 Boutin P, Christel P, Dorlot JM, Meunier A, de Roquancourt A, Blanquaert D, Herman S, Sedel L, Witvoet J: The use of dense alumina-alumina ceramic combinations in total hip replacement. *J Biomed Mater Res* 22:1203-32, 1988
- 21 Maistrelli G, Gerundini M, Bombelli R: The inclination of the weight bearing surface in the hip joint. The clinical significance of abnormal force. *Orthop Rev* 15(5):271-9, 1986
- 22 Salvati EA, Im VC, Aglietti P, Wilson PD Jr: Radiology of total hip replacements. *Clin Orthop* 121:74-82, 1976
- 23 Sedel L, Kerboull L, Christel P, Meunier A, Witvoet J: Alumina on alumina hip replacement: results and survivorship in young patients. *J Bone Joint Surg* 72B:658-63, 1990
- 24 Sedel L: Editorial : ceramic hips. *J Bone Joint Surg* 79B:331, 1992
- 25 Imura S: Biomechanics of total hip arthroplasty. *East Jpn J, Clin orthop* 7:609-15, 1995

- 26 Harkess WJ: Arthroplasty of the hip. P. 535. In Crenshaw AH (ed): Campbell's Operative Orthopaedics. Mosby; St. Louis, 1998
- 27 Seki M, Yuasa N, Ohkuni K: Analysis of optimal range of socket orientations in total hip arthroplasty with use of computer aided design simulation. J Orthopaed Res 16(4):513-7, 1998
- 28 Hassan DM, Johnston GH, Dust WN, Watson G, Dolovich AT: Accuracy of intraoperative assessment of acetabular prosthesis placement. J Arthroplasty 13(1):80-4, 1998
- 29 Herlin K, Petterson H, Sevlik G: Comparison of two and three dimensional methods for assessment of orientation of total hip prosthesis. Acta Radiologica 29:357-61, 1988
- 30 Sellar R, Lyles D, Dorr L: The effect of pelvic rotation on alpha and theta angles in total hip arthroplasty. Contemp Orthop 17:67-9, 1988
- 31 Statistical Sciences, S-PLUS Guide to Statistical and Mathematical Analysis, Version 3.4, Seattle, StatSci, a division of Mathsoft, Inc., 1996
- 32 Pollard JA, Daum WJ, Uchida T: Can simple radiographs be predictive of total hip dislocation? J Arthroplasty 10(6): 800-4, 1995
- 33 Petterson H, Gentz CF, Lindberg HO, Carlsson AS. Radiologic evaluation of the position of the acetabular component of the total hip prosthesis. Acta Radiologica Diagnosis 23(3A): 259-63, 1982
- 34 Del Schutte H, Lipman AJ, Bannar SM, Livermore JT, Ilstrup D, Morrey BF: Effect of acetabular abduction on cup wear rates in total hip arthroplasty. J Arthroplasty 13(6):621-6, 1998

- 35 Nizard RS, Sedel L, Christel P, Meunier A, Soudry M, Witvoet J: Ten-year survivorship of cemented ceramic-ceramic total hip prosthesis. *Clin Orthop* 282:53-63, 1992

5- Article 2: Randomised study comparing two methods of acetabular cup positioning in total hip arthroplasty

Auteurs:

Pascal-André Vendittoli, MD, FRCS(C)¹

Chercheur principal

Nicolas Duval, MD, FRCS(C)²

Pauline Lavoie, MD, MSc³

Martin Lavigne, MD, FRCS(C)¹

Alain Roy MD, FRCS(C)¹

¹ Service d'Orthopédie, Département de chirurgie, Hôpital Maisonneuve-Rosemont, Montréal, Québec, Canada

² Département de chirurgie, Centre hospitalier de l'Université de Montréal(CHUM) Hôpital Notre-Dame, Montréal, Québec, Canada

³ Pavillon des Charmilles, Laval, Québec, Canada

Mots clés: acetabulum, hip prosthesis, inclinometer, abduction angle

Article soumis pour publication au Journal of Arthroplasty (voir Annexe 6)

Abstract

Vertical acetabular implant positioning is an important technical aspect in total hip arthroplasty (THA). To evaluate the potential benefit of a new technique for acetabular cup positioning, 101 cups were randomized to be inserted with or without an inclinometer. Acetabular cup vertical angles averaged $43.6^{\circ} \pm 6.8^{\circ}$ with the inclinometer, and $42.7^{\circ} \pm 6.7^{\circ}$ by visuo-spatial perception (VSP) ($p=0.506$). 57.4% of the cups were positioned within the desirable angle range of 40° - 49° with the inclinometer compared to 50.0% by VSP ($p=0.454$). The proportion of cups positioned outside a safe angle range of 30° - 55° was low in both groups: 6.4% ($n=3/47$) for the inclinometer group versus 3.8% ($n=2/53$) for the VSP group ($p=0.536$). In THA performed by dedicated hip surgeons, the inclinometer did not significantly reduce the variability of the cup abduction angle compared to the VSP method.

Introduction

Total hip arthroplasty (THA) is a very successful surgical procedure¹⁻³. It is common practice for orthopaedic surgeons to rely on visuo-spatial perception (VSP) when positioning the acetabular component during THA. Cup abduction is estimated by the insertion rod position according to patient's body anatomical landmarks or other reference points in the operating room (operating table, wall, floor, etc.)⁴. Vertical positioning of the acetabular component by VSP is variable and lacks precision^{5, 6}.⁷(Figure 1).

A significant number of THA revisions are performed every year, with many of them resulting from component malposition⁸. Acetabular component malposition is associated with an increased risk of dislocation^{4, 9, 10}, limited range of motion, and impingement¹¹⁻¹⁴. A high vertical acetabular cup angle correlates positively with premature polyethylene wear, osteolysis and early aseptic loosening in metal-polyethylene¹⁵⁻¹⁹ and ceramic-ceramic interfaces^{20,21}. The suggested explanation for this correlation is that a high vertical position augments the articular load per unit of surface area,^{15, 17, 22-24} eventually leading to acetabular cup wear and supero-lateral migration of the femoral head. Many authors recommend positioning the acetabular cup within an optimal vertical angle range of 40° to 49°^{4, 10-12, 25-30}.

To increase the probability of positioning the cup within a safe vertical angle range, we designed an inclinometer that can be attached to any acetabular component insertion rod (Figures 2 and 3). It allows the surgeon to accurately measure the vertical acetabular

position in relation to the ground. The objective of this study was to determine if use of the inclinometer could result in a higher number of cup implantations within a safe vertical range compared to implantation by VSP alone.

Materials and Methods

Inclinometer

This inclinometer is made of sterilizable stainless steel designed for attachment to most acetabular insertion rods by hand-tightening a single screw. It is scaled at every 2° from 0 to 70°. Reading of the vertical angle value is the result of displacement on the scale of a pendulum submitted to gravity within the inclinometer (Figures 2 and 3).

Study

Seven surgeons performing THA regularly participated in the study. Patients were randomized to have their acetabular cup positioned with the inclinometer or by VSP (the usual method of the surgeons involved). Surgeries were performed on patients in lateral decubitus position with the pelvis fixed at approximately 90° to the plane of the operating table with 2 pelvic cushions attached to the table (one on the pubis and the other in the sacral area). A direct lateral (2 surgeons) or a posterior (5 surgeons) approach was performed. After routine acetabular preparation chosen acetabular cup was screwed to a standard insertion rod without a fixed angle rod attached. For VSP insertion, each acetabular cup was positioned by the surgeon's usual manner. After fixation of the cup, the surgeon estimated the acetabular cup vertical angle. For the

inclinometer group, each surgeon performed the same procedure with the aid of the inclinometer. The surgeons were asked to position the acetabular cup at an angle of 40°-49° measured with the inclinometer attached to the insertion rod. Once the cup was fixed, the vertical angle read on the inclinometer was recorded.

An antero posterior radiograph of the pelvis taken postoperatively was used to measure the vertical angle of the cup according to the horizontal inter-teardrop line^{31, 32}. All measurements were made independently by 2 blinded observers. The average measurement of both observers was used for the analysis.

Statistical analyses

All statistical analyses were performed using SAS software³³. Proportions were compared by Pearson's Chi-square test. Mean differences between the VSP and the inclinometer methods were evaluated by Student's t-test for equal variances. Comparison of variances was conducted by Levenes's test. The confidence intervals presented were 95%, and the significance level accepted was $p < 0.05$ for all statistical analyses.

Results

Type of surgery, operated side and pre-operative vertical acetabular angle (Sharp angle)³⁴ were similar in both groups (Table 1). Table 2 presents the number of cup implantations per surgeon. With the VSP method, 50.9% (27/53) of components were

positioned at angles between 40° and 49° compared to 57.4% (27/47) with the inclinometer ($p=0.454$). 3.8% (2/53) of the acetabular cups positioned by VSP were at angles less than 30° or more than 55° versus 6.4% (3/47) in the inclinometer group ($p=0.536$, Figure 4).

There was no significant difference between mean vertical angles for the VSP and inclinometer groups (Table 3). No significant difference was found between the precision of both methods (vertical angle estimated per-operatively with the inclinometer or by surgeon VSP minus the vertical angle measured on post-operative radiographs): 5.4° (standard deviation 4.7) for the VSP group, and 4.8° (standard deviation 4.8) for the inclinometer group ($p=0.553$).

The 95% confidence interval of the ratio of the standard deviations for both methods showed that the VSP method was not more variable than positioning the cup with the inclinometer ($p=0.880$).

Discussion

As reported by Moran et al. orthopaedic surgeons are not always accurate in estimating angles³⁵. Preliminary investigation involving the radiographic review of 100 acetabular components positioned by VSP demonstrated a very wide vertical angle distribution⁷. Similar results have been published by other authors³⁶⁻³⁹.

Many techniques have been developed to improve acetabular cup positioning during THA. Per-operative radiographic control is common practice in some orthopaedic

centres, especially with new, minimally-invasive techniques. Disadvantages of this technique include increased risk of contamination, longer operating time, and exposure of the surgical team and the patient to X-ray. Moreover, the precision of this technique has never been published. Another technique is a computer-assisted approach. Seki et al. reported encouraging results, but it is time-consuming and requires complex set-up that most orthopaedic centres cannot afford³⁰.

A simpler and affordable way is to improve visual assessment of the insertion rod position. Some THA instruments offer a reference rod attached at 45° to the insertion rod to help the surgeon position the acetabular component⁵. This addition assumes that it is easier for the surgeon to evaluate a 90° angle than a 45° angle. One study looked at the improvement offered by such a reference rod. Four surgeons reported 30% of implanted acetabular cups at <40° or >49° and 8% at <30° or >60°⁵.

In a cadaver study, the use of an inclinometer on the insertion rod was found to reduce the variability of vertical acetabular positioning by a factor of 2.0-4.5 in comparison to VSP⁷. No component was positioned less than 30° or more than 55° (Figure 5)⁷.

In the present clinical study, performed by dedicated hip surgeon, 6.4% (3/47) of acetabular components were positioned with the inclinometer at less than 30° or more than 55° of vertical angle, whereas 3.8% (2/53) of the components positioned by VSP were within the same angle range. In comparison, a group of general orthopaedic

surgeons had 17% (17/100) of their components at less than 30° or at more than 55°⁷ (p=0,017).

The results of this study revealed that the inclinometer minimises the real vertical angle. The mean difference between the per-operative angle measured with the inclinometer and the post operative radiographic angle was -1.46°. This can be explained by the tendency of the pelvis to tilt caudally during the surgery. When employing an inclinometer, the surgeon should pay special attention to vertical positioning of the patient's pelvis on the operating table, since this tool uses a pendulum oriented by gravity.

The use of the inclinometer during THA performed by dedicated hip surgeons did not significantly improve the precision of the vertical acetabular angle. Although the results obtained by surgeons with VSP method could be improved, they were very good, and it was difficult for the inclinometer to perform better. While awaiting computer-assisted guidance, the inclinometer could be a helpful adjunct to surgeons who perform few hip replacements, or in difficult cases, especially when anatomical landmarks are deficient: dysplastic hip, revision cases, etc. The inclinometer will never replace careful pre-operative surgical planning and systematic evaluation of cup positioning according to anatomical landmarks during surgery.

Acknowledgments

We thank all the surgeons who participated in this project: Luc Pilon, Julio Fernandes, Alain Roy, Robert Duchesnes, Martin Lavigne, Nicolas Duval and Pascal-A Vendittoli. We acknowledge the editorial assistance of Ovid Da Silva, Éditeur-Rédacteur, Research Support Office, Research Centre, CHUM.

Table I. Characteristics of THA by VSP and inclinometer methods
(N = number of case)

	VSP	Inclinometer	p
Side	59.3% (N=32)	47.8% (N=22)	0.3617
Right / Left	40.7% (N=22)	52.2% (N=24)	
Vertical Acetabular angle	45.3° (SD 7.1) (N= 49)	46.0° (SD 6.7) (N=41)	0.612
Primary / Revision surgery	82.4% (N=42) 17.6% (N=9)	87.0% (N=40) 13.0% (N=6)	0.4493

Table II. Number of implanted cup by VSP and inclinometer methods

Surgeon number	Inclinometer	VSP
1	11	13
2	8	10
3	6	7
4	9	11
5	6	9
6	5	4
7	2	0
Total	47	54

Table III. Post-operative acetabular vertical angles according to the VSP and inclinometer method

Post-op angle	VSP	Inclinometer	p
Mean	42.7°	43.6°	0.506
Standard deviation	6.7°	6.8°	
Minimum angle	27.5°	31.5°	
Maximum angle	63°	64°	

Figure 1. Abduction angle acetabular cup positioned by VSP in a retrospective radiographic review of 100 total hip arthroplasties⁷

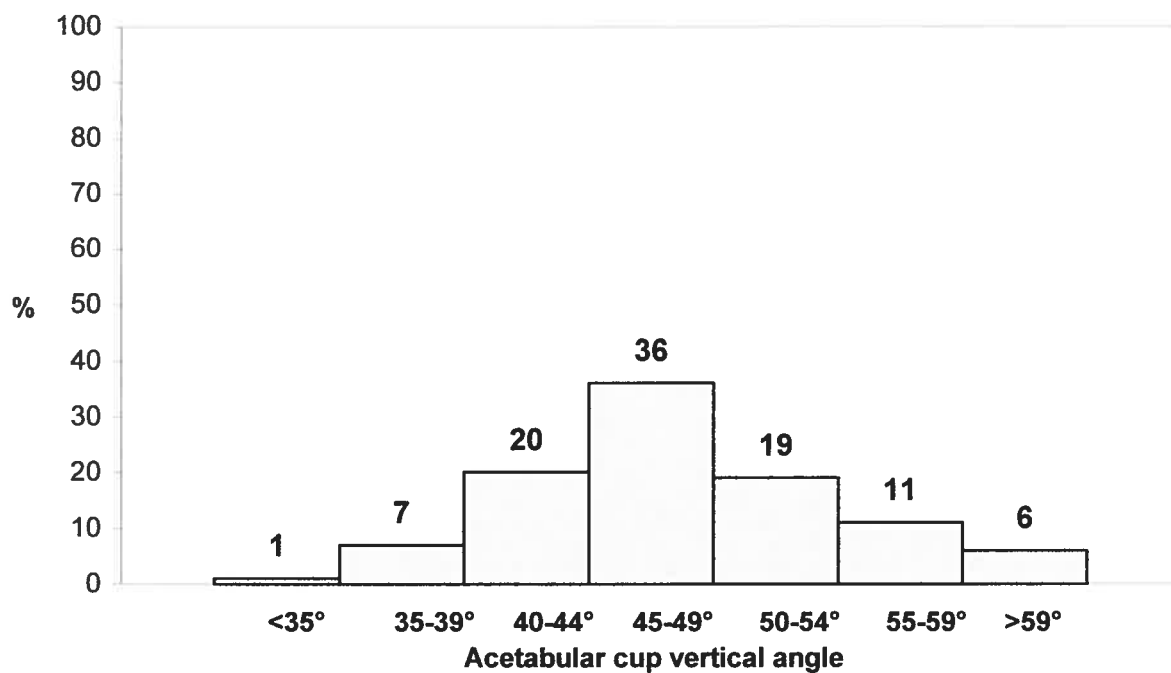


Figure 2. Front view of the inclinometer.

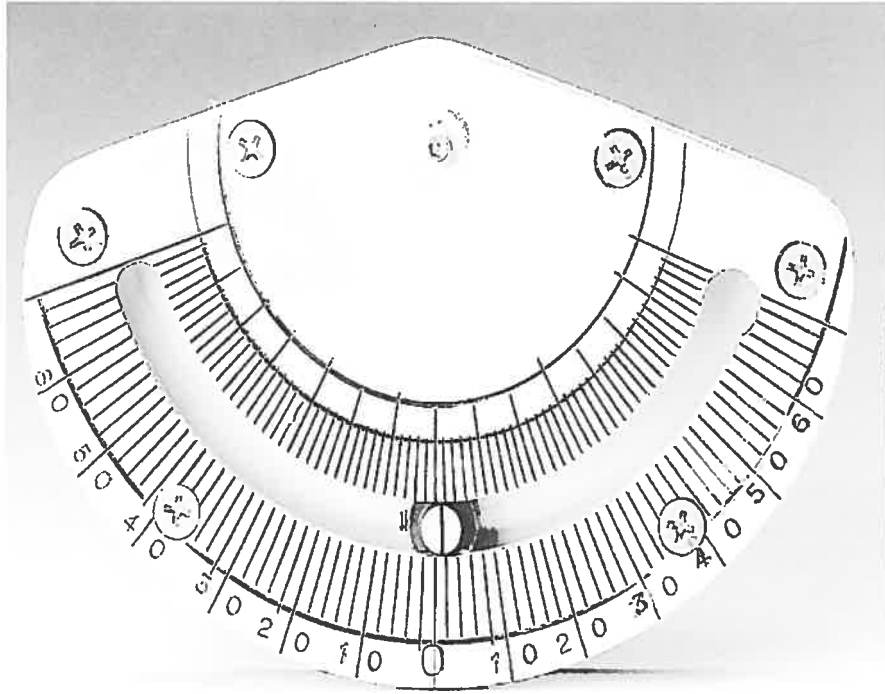


Figure 3 Lateral view of the inclinometer




Figure 4 Abduction angle of the acetabular cup in a clinical trial with and without the inclinometer

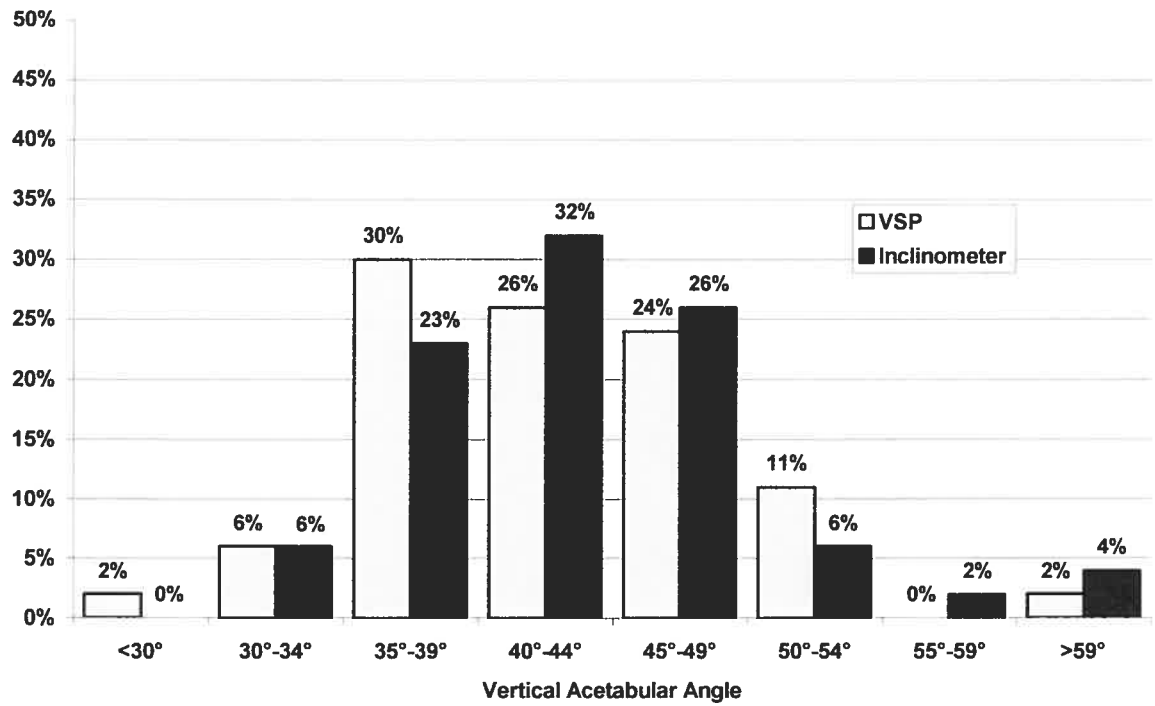
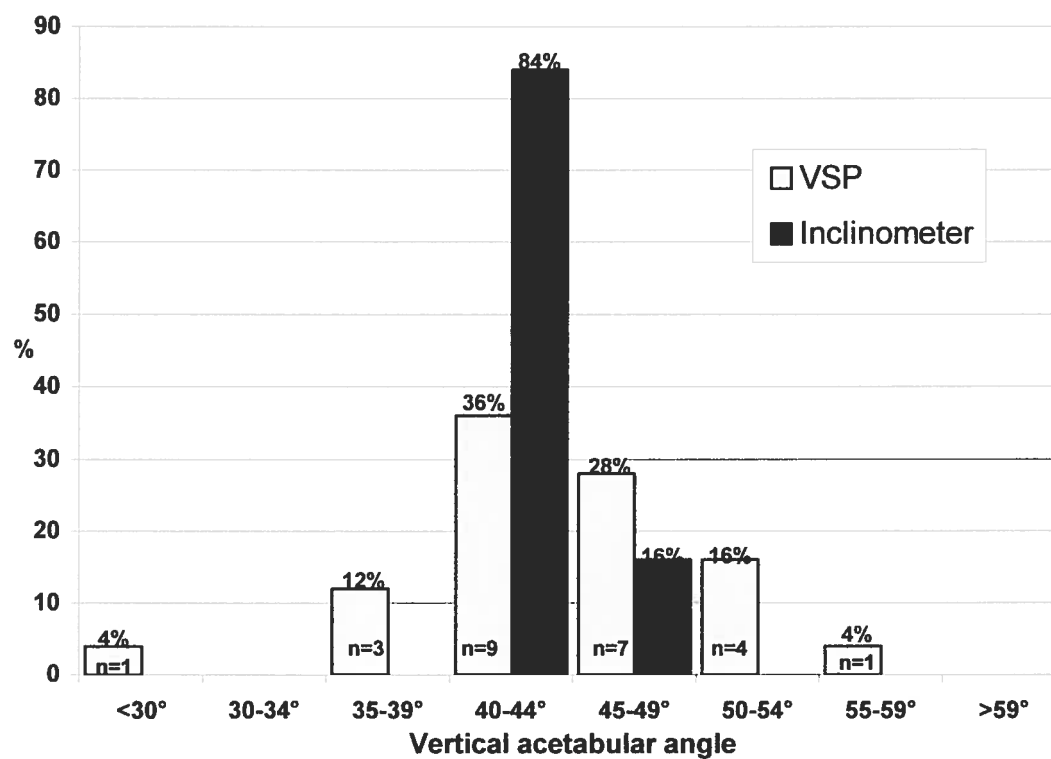


Figure 5 Acetabular cup abduction angle in a cadaver study with and without the inclinometer⁷.



References

- 1 Kavanagh BF, Wallrichs S, Dewitz M, Berry D, Currier B, Ilstrup D, et al.: Charnley low friction arthroplasty of the hip: twenty-year results with cement. *J Arthroplasty* 9: 229-34, 1994
- 2 Wickland I, Romanus B: A comparison of quality of life before and after arthroplasty in patient who had arthrosis of the hip joint. *J Bone Joint Surg* 73A:765-9, 1991
- 3 Laupacis A, Bourne R, Rorabeck C, Feeny D, Wong C, Tugwell P, et al.: The effect of elective total hip replacement on health related quality of life. *J Bone Joint Surg* 75A:1619-26, 1993
- 4 McCollum DE, Gray WJ: Dislocation after total hip arthroplasty. Causes and prevention. *Clin Orthop* 261:159-70, 1990
- 5 Hassan DM, Johnston GH, Dust WN, Watson G, Dolovich AT: Accuracy of intraoperative assessment of acetabular prosthesis placement. *J Arthroplasty* 13(1):80-4, 1998
- 6 DiGioia AM, Jaramaz B, Blackwell M, Simon D, Morgan F, et al.: Comparison of a mechanical acetabular alignment guide with computer placement of the socket. *J Arthroplasty* 17(3):359-64, 2002
- 7 Vendittoli PA, Duval N, Stitson DJ, Mâsse B: Vertical acetabular positioning with an inclinometer in total hip arthroplasty. *J Arthroplasty* 17(7):936-41, 2002
- 8 Daly P, Morey B: Operative correction of an unstable total hip arthroplasty. *J Bone Joint Surg* 75A:1334-43, 1992

- 9 O'Brien S, Engela DW, Beverland LS, Kernohan WG: A study of the factors in hip replacement dislocation. *Nurs Standard* 11:39-42, 1996
- 10 Lewinnek GE, Lewis JL, Tarr R, Compere CL, Zimmerman JR: Dislocation after total hip replacement arthroplasties. *J Bone Joint Surg* 60A:217-20, 1978
- 11 D'Lima DD, Urquhart AG, Buehler KO, Walker RH, Colwell CW: The effect of the orientation of the acetabular and femoral components on the range of motion of the hip at different head-neck ratios. *J Bone Joint Surg* 82A:315-21, 2000
- 12 Kummer FJ, Shah S, Iyer S, DiCesare PE: The effect of acetabular cup orientations on limiting hip rotation. *J Arthroplasty* 14(4):509-13, 1999
- 13 Bader R, Willmann G: Ceramic cups for hip endoprotheses. 6: Cup design, inclination and antetorsion angle modify range of motion and impingement. *Biomed Tech (Berl)* 44(7-8):209-12, 1999
- 14 Bader R, Willmann G: Ceramic acetabular cups for hip endoprotheses. 7: How do position of the centre of rotation and the CCD angle of the shaft modify range of motion and impingement. *Biomed Tech (Berl)* 44(12):345-51, 1999
- 15 Kurtz SM, Edidin AA, Bartel DL: The role of backside polishing, cup angle and polyethylene thickness on the contact stresses in metal backed acetabular component. *J Biomechanics* 30(6):639-42, 1997
- 16 Chen FS, Di Cesare PE, Kale AA, Lee JF, Frankel VH, Stuchin SA, Zuckerman JD: Results of cemented metal-backed acetabular components: a 10-year-average follow-up study. *J Arthroplasty* 13(8):867-73, 1998.

- 17 Schmalzried TP: The relationship between the design, position and articular wear of acetabular component inserted without cement and the development of pelvic osteolysis. *J Bone Joint Surg* 76A(5):677-88, 1994
- 18 McBroom R., Muller M: Aseptic loosening: fifteen years experience with the Muller total hip arthroplasty. Proceedings of the 39th Canadian Orthopaedic Association Meeting, Québec, 1983. *J Bone Joint Surg* 66B:300, 1984
- 19 Kennedy JG, Roger WB, Soffe KE, Sullivan RJ, Griffen DG, Sheehan LJ: Effect of acetabular component orientation on recurrent dislocation, pelvic osteolysis, polyethylene wear, and component migration. *J Arthroplasty* 13(5):530-4, 1998
- 20 Kummer FJ, Stuchin SA, Frankle VH: Analysis of removed Autophore ceramic-on-ceramic components. *J Arthroplasty* 5(29):509-13, 1990
- 21 Dorlot JM, Christel P, Meunier A: Wear analysis of retrieved alumina heads and sockets of hip prostheses. *J Biomed Mater Res: Appl Biomater* 23(A3):299-310, 1989
- 22 Dowling JM, Atkinson JR, Dowson D, Charnley J: The characteristics of acetabular cups worn in the human body. *J Bone Joint Surg* 60-B(3):375-82, 1978
- 23 Boutin P, Christel P, Dorlot JM, Meunier A, de Roquancourt A, Blanquaert D, Herman S, Sedel L, Witvoet J: The use of dense alumina-alumina ceramic combinations in total hip replacement. *J Biomed Mater Res* 22:1203-32, 1988
- 24 Maistrelli G, Gerundini M, Bombelli R: The inclination of the weight bearing surface in the hip joint. The clinical significance of abnormal force. *Orthop Rev* 15(5):271-9, 1986

- 25 Salvati EA, Im VC, Aglietti P, Wilson PD Jr: Radiology of total hip replacements. Clin Orthop 121:74-82, 1976
- 26 Sedel L, Kerboull L, Christel P, Meunier A, Witvoet J: Alumina on alumina hip replacement: results and survivorship in young patients. J Bone Joint Surg 72B:658-63, 1990
- 27 Sedel L: Editorial : ceramic hips. J Bone Joint Surg 79B:331, 1992
- 28 Imura S: Biomechanics of total hip arthroplasty. East Jpn J, Clin orthop 7:609-15, 1995
- 29 Harkess WJ: Arthroplasty of the hip.. In Crenshaw AH (ed): Campbell's Operative Orthopaedics. Mosby; St. Louis, pp.535, 1998
- 30 Seki M, Yuasa N, Ohkuni K: Analysis of optimal range of socket orientations in total hip arthroplasty with use of computer aided design simulation. J Orthopaed Res 16(4):513-7, 1998
- 31 Herlin K, Petterson H, Sevlik G: Comparison of two and three dimensional methods for assessment of orientation of total hip prosthesis. Acta Radiologica 29:357-61, 1988
- 32 Sellar R, Lyles D, Dorr L: The effect of pelvic rotation on alpha and theta angles in total hip arthroplasty. Contemp Orthop 17:67-9, 1988
- 33 SAS, Version 8.2, SAS Institute Inc., Cary, NC, USA.
- 34 Sharp IK: Acetabular Dysplasia, The Acetabular Angle. J Bone and Joint Surg 43B (2), pp 268-72, 1961.

- 35 Moran, K, Ness, K, Finkbeiner A: Visual estimation of angles by orthopedic surgeons. *Am J Orthop* 29(5):361-2; discussion 363, 2000.
- 36 Pollard JA, Daum WJ, Uchida T: Can simple radiographs be predictive of total hip dislocation? *J Arthroplasty* 10(6):800-4, 1995
- 37 Petterson H, Gentz CF, Lindberg HO, Carlsson AS. Radiologic evaluation of the position of the acetabular component of the total hip prosthesis. *Acta Radiologica Diagnosis* 23(3A):259-63, 1982
- 38 Del Schutte H, Lipman AJ, Bannar SM, Livermore JT, Ilstrup D, Morrey BF: Effect of acetabular abduction on cup wear rates in total hip arthroplasty. *J Arthroplasty* 13(6):621-6, 1998
- 39 Nizard RS, Sedel L, Christel P, Meunier A, Soudry M, Witvoet J: Ten-year survivorship of cemented ceramic-ceramic total hip prosthesis. *Clin Orthop* 282:53-63, 1992

6- Discussion globale

La pratique chirurgicale orthopédique présente encore une majorité d'actes où l'estimation, l'évaluation et l'expérience du chirurgien jouent un rôle primordial dans la réalisation et le résultat d'une technique. En orthopédie, une des tâches les plus fréquentes est d'estimer des angles formés par deux structures (ex : os/os ou os/implant). Tel que publié par Moran et al, les chirurgiens orthopédistes ne sont pas toujours précis lorsqu'ils estiment de tels angles³¹.

Afin de vérifier si cette perception s'appliquait au positionnement acétabulaire vertical, nous avons évalué en étude préliminaire la position verticale de 100 composantes acétabulaires sur des radiographies post opératoires de prothèses totales de la hanche effectuée par des chirurgiens orthopédistes généraux. Les résultats obtenus ont démontré une très grande variabilité avec un taux de 17% des composantes en malposition (moins de 30 ou plus de 55 degrés). Des résultats similaires ont été publiés par d'autres auteurs^{10,32,34,35,44}.

Plusieurs techniques pour améliorer le positionnement acétabulaire vertical ont été développées. L'usage de radiographie per opératoire est une pratique courante dans certains centres orthopédiques, particulièrement depuis l'avènement des techniques dites « moins » invasives. Les désavantages associés à l'utilisation de rayons X sont : le risque de contamination, l'exposition de l'équipe et du patient aux radiations et le temps de réalisation. Cette technique semble précise bien qu'aucune publication rapportant les résultats ne soit publiée.

Une autre méthode est l'utilisation de navigation informatique. Les développements de cette technologie sont en plein essor et Seki et al rapportent des résultats encourageants⁴². Cette méthode augmente le temps chirurgical et demande une organisation matérielle que plusieurs hôpitaux ne peuvent s'offrir.

Une solution simple et abordable est d'améliorer la PVS du chirurgien. Certains instruments pour réaliser une PTH offrent une tige d'alignement attachée sur la tige d'insertion acétabulaire. Cette tige d'alignement est fixée à 45 degrés de la tige d'insertion (voir Figure 2, page 3). Cette addition présume qu'il est plus facile pour un chirurgien d'estimer un angle de 90 degrés que de 45 degrés. Une étude a évalué les résultats obtenus avec une telle tige d'alignement¹⁷. Quatre chirurgiens rapportent 30% de leurs implants acétabulaires à $<40^\circ$ ou $>49^\circ$ et 8% à $<30^\circ$ ou $>60^\circ$ ¹⁷.

La solution que nous proposons est l'utilisation d'un inclinomètre attaché à la tige d'insertion de la cupule acétabulaire. Lors de l'étude cadavérique, nous avons démontré une réduction de la variabilité par un facteur de 2,0 à 4,5 en comparaison au positionnement par PVS. Aucune composante acétabulaire n'a été positionnée $<30^\circ$ ou $>55^\circ$ (voir Figure 4, page 36)⁴⁴.

Ces résultats fort encourageants demandèrent une validation clinique. Une étude prospective et randomisée a donc été réalisée. Tous les chirurgiens de l'étude avaient une expérience significative en chirurgie de la hanche. Dans ce contexte, 6,4% (3/47) des composantes acétabulaires positionnée avec l'inclinomètre et 3,8% (2/53) positionnées par PVS étaient à moins de 30 ou plus de 55 degrés. Ces résultats tant pour l'inclinomètre que pour la PVS ne sont pas optimaux (0%) mais cliniquement tout à fait satisfaisants. Avec l'excellente performance des chirurgiens avec PVS il était difficile d'obtenir de meilleurs résultats avec l'inclinomètre.

Si l'on compare les résultats PVS des chirurgiens de l'étude randomisée avec ceux des orthopédistes généraux de l'étude rétrospective (3,8% vs 17% à moins de 30 ou plus de 55 degrés) une différence significative est trouvée ($p=0,017$). Ceci peut s'expliquer par l'expérience et la pratique courante de ces chirurgies par les chirurgiens de l'étude randomisée.

Utilisé dans l'étude cadavérique, l'inclinomètre a démontré une très faible

variabilité du positionnement vertical mesuré sur la radiographie post opératoire en comparaison avec la mesure lue sur l'inclinomètre per opératoire (Déviation standard=1,95). Lors de l'étude clinique, les résultats ont été plus variables (Déviation standard=6,66). La comparaison de la variance de ces écarts de positionnement obtenus avec l'inclinomètre lors de ces deux études (cadavérique et clinique) démontre une différence statistiquement significative (0,002). Cette différence peut s'expliquer principalement par les mouvements plus importants du bassin sur la table d'opération lors de l'étude clinique. En effet, les manipulations de la jambe et l'usage de rétracteurs pendant la chirurgie mobilisent le bassin par rapport à sa position initiale avant la mise en place des champs stériles. Lors de l'étude cadavérique, aucune manipulation n'était effectuée par les chirurgiens. L'exposition du site chirurgical était déjà faite avant leur intervention et ils ne faisaient qu'implanter la cupule acétabulaire pour prendre la radiographie de contrôle.

L'inclinomètre utilise un pendule (influencé par la gravité) comme guide de mesure. Sa précision dépend donc de la position verticale du bassin sur la table d'opération. Tout changement peropératoire non reconnu par le chirurgien affectera la lecture et la précision de l'inclinomètre. Ceci s'est manifesté dans l'étude clinique par un écart moyen de $-1,46^\circ$ trouvé entre l'angle mesuré peropératoire avec l'inclinomètre et l'angle mesuré sur les radiographies post opératoires. L'explication la plus plausible reste la tendance du bassin à s'incliner vers les pieds pendant la chirurgie. Le pendule lit alors une valeur faussement abaissée lors de la chirurgie. Les chirurgiens utilisant un inclinomètre doivent donc porter une attention toute spéciale à cet élément s'ils veulent maximiser la performance de l'outil. L'évaluation de la position verticale du bassin par rapport à la table d'opération doit être vérifiée visuellement par le chirurgien.

Le chirurgien doit être conscient que la verticalisation acétabulaire n'est qu'un élément du positionnement tridimensionnel de la composante acétabulaire. L'antéversion est un élément tout aussi important puisque qu'elle influence aussi la surface de contact et les contraintes d'amplitude avec l'implant fémoral. L'unique moyen d'obtenir un positionnement idéal dans l'espace serait d'utiliser un guide

permettant de contrôler la position de l'implant dans les trois dimensions. La navigation assistée par ordinateur semble être l'outil qui permettra au chirurgien d'atteindre cet objectif.

7- Conclusion

L'utilisation d'un inclinomètre pour améliorer le positionnement vertical acétabulaire lors de l'arthroplastie totale de la hanche pourrait éviter certains mauvais positionnements et les complications associées. Son utilité serait maximale pour le chirurgien ne pratiquant pas régulièrement l'arthroplastie totale de la hanche et lors de chirurgies complexes où les repères anatomiques sont déficients. La valeur mesurée avec l'inclinomètre devrait être considérée comme une référence supplémentaire guidant le chirurgien dans son travail. Il faut reconnaître que l'usage de tout outil chirurgical ne remplacera jamais complètement une bonne planification préopératoire, le positionnement adéquat du patient et l'expérience clinique du chirurgien.

Bibliographie Générale

1. Canadian Joint Replacement Registry (CJRR), 2004 Report : Total Hip and Total Knee Replacement in Canada. *Canadian Institute for Health Information (CIHI)*. 2004.
2. Statistical Sciences, S-PLUS Guide to Statistical and Mathematical Analysis, Version 3.4. Edited, Seattle, StatSci, a division of Mathsoft, 1996.
3. **Amstutz, H. C.; Campbell, P.; Kossovsky, N.; and Clarke, I. C.:** Mechanism and clinical significance of wear debris-induced osteolysis. *Clin Orthop*, (276): 7-18., 1992.
4. **Barrack, R. L.:** Early failure of modern cemented stems. *J Arthroplasty*, 15(8): 1036-50., 2000.
5. **Berry, D. J.; Harmsen, W. S.; Cabanela, M. E.; and Morrey, B. F.:** Twenty-five-year survivorship of two thousand consecutive primary Charnley total hip replacements: factors affecting survivorship of acetabular and femoral components. *J Bone Joint Surg Am*, 84-A(2): 171-7, 2002.
6. **Bizot, P.; Banallec, L.; Sedel, L.; and Nizard, R.:** Alumina-on-alumina total hip prostheses in patients 40 years of age or younger. *Clin Orthop*, (379): 68-76., 2000.
7. **Boutin, P.:** [Total arthroplasty of the hip by fritted aluminum prosthesis. Experimental study and 1st clinical applications]. *Rev Chir Orthop Reparatrice Appar Mot*, 58(3): 229-46., 1972.
8. **Callaghan, J. J.; Forest, E. E.; Sporer, S. M.; Goetz, D. D.; and Johnston, R. C.:** Total hip arthroplasty in the young adult. *Clin Orthop*, (344): 257-62, 1997.
9. **Chmell, M. J.; Scott, R. D.; Thomas, W. H.; and Sledge, C. B.:** Total hip arthroplasty with cement for juvenile rheumatoid arthritis. Results at a minimum of ten years in patients less than thirty years old. *J Bone Joint Surg Am*, 79(1): 44-52., 1997.

10. **Del Schutte, H., Jr.; Lipman, A. J.; Bannar, S. M.; Livermore, J. T.; Ilstrup, D.; and Morrey, B. F.:** Effects of acetabular abduction on cup wear rates in total hip arthroplasty. *J Arthroplasty*, 13(6): 621-6, 1998.
11. **D'Lima, D. D.; Urquhart, A. G.; Buehler, K. O.; Walker, R. H.; and Colwell, C. W., Jr.:** The effect of the orientation of the acetabular and femoral components on the range of motion of the hip at different head-neck ratios. *J Bone Joint Surg Am*, 82(3): 315-21, 2000.
12. **Dorlot, J. M.; Christel, P.; and Meunier, A.:** Wear analysis of retrieved alumina heads and sockets of hip prostheses. *J Biomed Mater Res*, 23(A3 Suppl): 299-310, 1989.
13. **Dorr, L. D.; Wan, Z.; Longjohn, D. B.; Dubois, B.; and Murken, R.:** Total hip arthroplasty with use of the Metasul metal-on-metal articulation. Four to seven-year results. *J Bone Joint Surg Am*, 82(6): 789-98., 2000.
14. **Dowdy, P. A.; Rorabeck, C. H.; and Bourne, R. B.:** Uncemented total hip arthroplasty in patients 50 years of age or younger. *J Arthroplasty*, 12(8): 853-62., 1997.
15. **Hamadouche, M.; Boutin, P.; Daussange, J.; Bolander, M. E.; and Sedel, L.:** Alumina-on-alumina total hip arthroplasty: a minimum 18.5-year follow-up study. *J Bone Joint Surg Am*, 84-A(1): 69-77., 2002.
16. **Harkess, W.:** Campbell's Operative Orthopaedics: Arthroplasty of the hip. Edited, 535, St-Louis, Mosby, 1998.
17. **Hassan, D. M.; Johnston, G. H.; Dust, W. N.; Watson, G.; and Dolovich, A. T.:** Accuracy of intraoperative assessment of acetabular prosthesis placement. *J Arthroplasty*, 13(1): 80-4, 1998.
18. **Herrlin, K.; Pettersson, H.; and Selvik, G.:** Comparison of two- and three-dimensional methods for assessment of orientation of the total hip prosthesis. *Acta Radiol*, 29(3): 357-61, 1988.
19. **Hirakawa, K.; Mitsugi, N.; Koshino, T.; Saito, T.; Hirasawa, Y.; and Kubo, T.:** Effect of acetabular cup position and orientation in cemented total hip

- arthroplasty. *Clin Orthop*, 388: 135-42., 2001.
20. **Iida, H.; Kaneda, E.; Takada, H.; Uchida, K.; Kawanabe, K.; and Nakamura, T.:** Metallosis due to impingement between the socket and the femoral neck in a metal-on-metal bearing total hip prosthesis. A case report [see comments]. *J Bone Joint Surg Am*, 81(3): 400-3, 1999.
 21. **Imura, S.:** Biomechanics of total hip arthroplasty. *East Jpn J, Clin orthop*, 7: 609-615, 1995.
 22. **Kavanagh, B. F.; Wallrichs, S.; Dewitz, M.; Berry, D.; Currier, B.; Ilstrup, D.; and Coventry, M. B.:** Charnley low-friction arthroplasty of the hip. Twenty-year results with cement. *J Arthroplasty*, 9(3): 229-34, 1994.
 23. **Kennedy, J. G.; Rogers, W. B.; Soffe, K. E.; Sullivan, R. J.; Griffen, D. G.; and Sheehan, L. J.:** Effect of acetabular component orientation on recurrent dislocation, pelvic osteolysis, polyethylene wear, and component migration. *J Arthroplasty*, 13(5): 530-4, 1998.
 24. **Kummer, F. J.; Shah, S.; Iyer, S.; and DiCesare, P. E.:** The effect of acetabular cup orientations on limiting hip rotation. *J Arthroplasty*, 14(4): 509-13, 1999.
 25. **Laupacis, A.; Bourne, R.; Rorabeck, C.; Feeny, D.; Wong, C.; Tugwell, P.; Leslie, K.; and Bullas, R.:** The effect of elective total hip replacement on health-related quality of life. *J Bone Joint Surg Am*, 75(11): 1619-26, 1993.
 26. **Lewinnek, G. E.; Lewis, J. L.; Tarr, R.; Compere, C. L.; and Zimmerman, J. R.:** Dislocations after total hip-replacement arthroplasties. *J Bone Joint Surg Am*, 60(2): 217-20, 1978.
 27. **Liu, F.; Jin, Z. M.; Grigoris, P.; Hirt, F.; and Rieker, C.:** Contact mechanics of metal-on-metal hip implants employing a metallic cup with a UHMWPE backing. *Proc Inst Mech Eng [H]*, 217(3): 207-13, 2003.
 28. **Maistrelli, G.; Gerundini, M.; and Bombelli, R.:** The inclination of the weight bearing surface in the hip joint. The clinical significance of abnormal force. *Orthop Rev*, 15(5): 271-9, 1986.

29. **McBroom, R., and Muller, M.:** Aseptic loosening: fifteen years experience with the Muller total hip arthroplasty. *Proceedings of the 39th Canadian Orthopaedic Association Meeting, Québec, 1983 J Bone and Joint Surg*, 66B: 300, 1984.
30. **McKee, G. K.:** Total hip replacement--past, present and future. *Biomaterials*, 3(3): 130-5., 1982.
31. **Moran, K. M.; Ness, K.; and Finkbeiner, A. A.:** Visual estimation of angles by orthopedic surgeons. *Am J Orthop*, 29(5): 361-2; discussion 363, 2000.
32. **Nizard, R. S.; Sedel, L.; Christel, P.; Meunier, A.; Soudry, M.; and Witvoet, J.:** Ten-year survivorship of cemented ceramic-ceramic total hip prosthesis. *Clin Orthop*, (282): 53-63, 1992.
33. **O'Brien, S.; Engela, D.; Leonard, S.; Beverland, D.; and Kernohan, G.:** A study of the factors in hip replacement dislocation. Part 1. *Nurs Stand*, 11(7): 33-8, 1996.
34. **Pettersson, H.; Gentz, C. F.; Lindberg, H. O.; and Carlsson, A. S.:** Radiologic evaluation of the position of the acetabular component of the total hip prosthesis. *Acta Radiol Diagn (Stockh)*, 23(3A): 259-63, 1982.
35. **Pollard, J. A.; Daum, W. J.; and Uchida, T.:** Can simple radiographs be predictive of total hip dislocation? *J Arthroplasty*, 10(6): 800-4, 1995.
36. **Raisis, L. W.:** Complications of total hip arthroplasty [editorial]. *Del Med J*, 68(9): 455, 1996.
37. **Riordan, P.; Bickler, G.; and Lyons, C.:** Lessons of a hip failure. Registers of joint replacement operations should be set up [letter; comment] [see comments]. *Bmj*, 316(7149): 1985, 1998.
38. **Robinson, R. P.; Simonian, P. T.; Gradisar, I. M.; and Ching, R. P.:** Joint motion and surface contact area related to component position in total hip arthroplasty. *J Bone Joint Surg Br*, 79(1): 140-6, 1997.

39. **Salvati, E. A.; Im, V. C.; Aglietti, P.; and Wilson, P. D., Jr.:** Radiology of total hip replacements. *Clin Orthop*, (121): 74-82, 1976.
40. **Schmalzried, T. P.; Guttman, D.; Grecula, M.; and Amstutz, H. C.:** The relationship between the design, position, and articular wear of acetabular components inserted without cement and the development of pelvic osteolysis. *J Bone Joint Surg Am*, 76(5): 677-88, 1994.
41. **Schmalzried, T. P.; Jasty, M.; and Harris, W. H.:** Periprosthetic bone loss in total hip arthroplasty. Polyethylene wear debris and the concept of the effective joint space. *J Bone Joint Surg Am*, 74(6): 849-63., 1992.
42. **Seki, M.; Yuasa, N.; and Ohkuni, K.:** Analysis of optimal range of socket orientations in total hip arthroplasty with use of computer-aided design simulation. *J Orthop Res*, 16(4): 513-7, 1998.
43. **Seller, R.; Lyles, D.; and Dorr, L.:** The effect of pelvic on alpha and theta angles in total hip arthroplasty. *Contemporary Orthopaedics*, 17(3): 67-70, 1988.
44. **Vendittoli, P. A.; Duval, N.; Stitson, D. J.; and Masse, B.:** Vertical acetabular positioning with an inclinometer in total hip arthroplasty. *J Arthroplasty*, 17(7): 936-41., 2002.
45. **Weber, B. G.; Semlitsch, M. F.; and Streicher, R. M.:** Total hip joint replacement using a CoCrMo metal-metal sliding pairing. *Nippon Seikeigeka Gakkai Zasshi*, 67(5): 391-8., 1993.
46. **Wiklund, I., and Romanus, B.:** A comparison of quality of life before and after arthroplasty in patients who had arthrosis of the hip joint. *J Bone Joint Surg Am*, 73(5): 765-9, 1991.

Annexe 1



Formulaire de consentement du patient

Étude prospective comparant deux méthodes de positionnement acétabulaire lors de l'arthroplastie totale de la hanche

Renseignements généraux :

Le remplacement articulaire total de la hanche est une technique chirurgicale ayant démontré d'excellents résultats à long terme. Cet acte chirurgical permet souvent à des patients devenus invalides de retrouver une qualité de vie normale. Des erreurs ou difficultés techniques pendant l'opération sont occasionnellement responsables de complications après la chirurgie. Certaines étapes comme l'insertion et le positionnement de la prothèse acétabulaire (la partie dans le bassin) sont guidées seulement par l'expérience et la capacité d'orientation spatiale du chirurgien. Le mauvais positionnement acétabulaire peut parfois favoriser la luxation de la prothèse fémorale, causer une diminution des mouvements de la hanche ou à long terme engendrer une usure prématurée du polyéthylène acétabulaire. La technique de remplacement articulaire de la hanche n'est donc pas parfaite et nous croyons que l'utilisation d'un guide calibré servant à l'insertion de la prothèse acétabulaire pourrait améliorer la précision et le résultat de cette chirurgie.

But de l'étude :

Déterminer si, lors du remplacement acétabulaire, l'utilisation d'un guide calibré appelé : inclinomètre, sur le guide d'insertion améliore la position de la composante acétabulaire, par rapport à l'insertion sans inclinomètre.

Procédures :

Les Dr Nicolas Duval Dr Julio Fernandes et Dr Luc Pilon, orthopédistes spécialisés en reconstruction de hanche, mettront à l'essai un nouveau guide calibré avec un pendule lors de la mise en place de la composante acétabulaire primaire ou de révision. L'usage du guide calibré par rapport au guide conventionnel sera déterminé au hasard en préopératoire par un ordinateur. Ceci veut dire qu'il y a une chance sur deux que votre chirurgie soit effectuée avec le guide calibré ou sans le guide calibré (faire la chirurgie sans le guide calibré correspond à la façon traditionnelle de faire une prothèse totale de hanche). Une mesure de l'angle vertical de la composante acétabulaire sera effectuée sur votre radiographie en post opératoire peu importe que votre chirurgie ait été effectuée avec ou sans le guide.

Avantages et risques :

Une évaluation de l'inclinomètre effectuée sur cadavre a démontré que son usage augmentait considérablement la précision du positionnement acétabulaire lors du remplacement articulaire de la hanche. Elle diminuerait les risques de mauvais positionnements par rapport à la technique d'insertion habituelle. Un positionnement optimal, selon les connaissances actuelles influence le risque de luxation, l'amplitude de mouvement et potentiellement la durée de la vie de la prothèse. L'utilisation de l'inclinomètre n'ajoute aucun

risque la chirurgie de remplacement total de la hanche. Aucune investigation supplémentaire par rapport aux procédures habituelles ne vous sera effectuée.

Participation volontaire et possibilité de retrait :

La participation à la présente étude est volontaire, c'est-à-dire que vous pouvez décider librement de participer à l'étude ou non. En tout temps, avant votre opération, vous pourrez décider de vous retirer de l'étude. Peu importe votre décision, vous ne vous entraînerez ni pénalité, ni perte des avantages auxquels vous auriez normalement droit. Votre remplacement total de la hanche sera alors effectué selon les méthodes usuelles. Le médecin de l'étude pourrait décider de mettre fin à votre participation à l'étude à tout moment sans votre consentement s'il juge que c'est dans votre intérêt.

Compensation

Votre participation à l'étude ne vous entraînera aucuns frais donc vous ne recevrez aucune somme d'argent pour votre participation à cette étude. Si une blessure ou une complication survient en cours d'étude, les soins d'urgence usuels seront fournis dans les hôpitaux du C.H.U.M. Ni les chirurgiens impliqués dans l'étude, ni le C.H.U.M. n'ont de programme de dédommagement au patient si vous subissez une blessure ou une complication pendant cette étude. Ceci n'altère en rien vos droits en cas de faute ou de négligence.

Confidentialité

Les renseignements que vous aurez fournis et qui auront été recueillis à votre sujet demeureront confidentiels. Vous ne serez identifié par votre nom dans aucun document publié en rapport avec l'étude. Le comité d'éthique a pour objectif d'assurer que toutes les procédures d'étude effectuées au centre ou vous êtes inscrit(e) respectent les droits des personnes qui participent à l'étude. Ce comité a approuvé la présente étude.

Questions

Si des questions sont soulevées concernant votre participation à cette étude, ou si vous croyez avoir développé une lésion ou une complication en raison de votre participation à cette étude, vous devez contacter l'une des personnes suivantes :

1. **Dr. Nicolas Duval**, qui est le chirurgien orthopédiste responsable de cette étude. Pour le rejoindre, il faut téléphoner au secrétariat d'orthopédie de l'Hôpital Notre-Dame du CHUM au numéro de téléphone : (514) 281-6000 poste 3757.
2. **Dr Julio Fernandes**, orthopédiste co-chercheur. Pour le rejoindre, il faut téléphoner à son bureau au numéro de téléphone (514) 281-6000 poste 5900.
3. **Dr Luc Pilon**, orthopédiste, co-chercheur. Pour le rejoindre, il faut téléphoner à son bureau au numéro de téléphone : (514) 861-0997.
4. **Dr Pascal-André Vendittoli**, médecin résident en orthopédie. Pour le rejoindre, il faut le faire signaler sur son téléchasseur par la téléphoniste de l'Hôpital Notre-Dame du CHUM au numéro de téléphone : (514) 281-6000 poste 4444.
5. **Mme Louise Brunelle** qui est la responsable au traitement des plaintes à l'Hôpital Notre-Dame du CHUM. Pour la rejoindre, il faut téléphoner au (514) 281-6047.
6. **M. Mahmoud Dhoud**, qui est le responsable au traitement des plaintes à l'Hôpital St-Luc du CHUM. Pour le rejoindre, il faut téléphoner au (514) 281-2121 poste 6366.
7. **Valérie Roy ou Annick Lambert**, assistantes de recherche responsables de cette étude. Pour les rejoindre, il faut les faire signaler sur leurs téléchasseurs par la téléphoniste de l'Hôpital Notre-Dame du CHUM au numéro de téléphone suivant : (514) 281-6000 poste 4444.

CONSENTEMENT

J'ai lu (ou on m'a lu) les renseignements qui précèdent. On m'a expliqué en quoi consistait l'étude, et je comprends les risques et les bienfaits possibles associés à ma participation. On m'a donné l'occasion de poser les questions que je voulais poser et j'ai reçu des réponses satisfaisantes à toutes ces questions.

Je consens de façon volontaire à participer à l'étude. Je sais que je peux mettre fin à ma participation à n'importe quel moment et pour n'importe quelle raison, et qu'une telle décision ne compromettra pas la qualité des soins que je recevrai par la suite. J'accepte de suivre les directives du médecin de l'étude. Si je remarque chez moi un symptôme imprévu ou inhabituel, j'en aviserai sans délai le médecin de l'étude ou encore un membre du personnel de l'étude.

En signant le présent formulaire de consentement, je n'abandonne aucun des droits qui me sont conférés par la loi en rapport avec ma participation à l'étude. Je recevrai un exemplaire signé et daté du formulaire pour mes dossiers personnels.

Sujet:

Nom (en caractères d'imprimerie)	Signature	Date
-------------------------------------	-----------	------

Chercheur principal ou co-chercheur :

Nom (en caractère d'imprimerie)	Signature	Date
------------------------------------	-----------	------

Personne obtenant le consentement :

Nom	Signature	Date
-----	-----------	------

Témoin (dans les cas pertinents) :

Nom	Signature	Date
-----	-----------	------

Annexe 2

Fiche de collecte de données

No de l'étude : _____

Âge : _____ **Sexe :** _____ **Poids :** _____ **Taille :** _____

Prothèse primaire/révision : _____

Diagnostic pré-op : _____

Coté (droit/gauche): _____

Chirurgien : _____

Groupe de randomisation : _____

	P. Vendittoli	Ass. Rech.	Moyenne
Angle acétabulaire pré-op :	_____	_____	_____

	Chirurgien		
	P. Vendittoli	Ass. Rech.	Moyenne
Angle per op :	_____		
Angle post op :	_____	_____	_____

ACCORD DES COAUTEURS

A) Déclaration des coauteurs d'un article

Lorsqu'un étudiant n'est pas le seul auteur d'un article qu'il veut inclure dans son mémoire ou dans sa thèse, il doit obtenir l'accord de tous les coauteurs à cet effet et joindre la déclaration signée à l'article en question. Une déclaration distincte doit accompagner chacun des articles inclus dans le mémoire ou la thèse.

1. Identification de l'étudiant et du programme

Nom de l'étudiant : Pascal-André Vendittoli

Maîtrise en Sciences Biomédicales

2. Description de l'article

Vendittoli, P. A.; Duval, N.; Lavoie P.; Lavigne M. and Roy A. : Randomised study comparing two methods of acetabular cup positioning in total hip arthroplasty.

En preparation pour envoi au Journal of Arthroplasty

3. Déclaration de tous les coauteurs autres que l'étudiant

À titre de coauteur de l'article identifié ci-dessus, je suis d'accord pour que Pacsal-A Vendittoli inclue cet article dans son mémoire de maîtrise qui a pour titre :
Comparaison de deux méthodes de positionnement acétabulaire lors de l'arthroplastie totale de la hanche.


Dr Martin Lavigne (signature, date)

ACCORD DES COAUTEURS

Déclaration des coauteurs d'un article

Lorsqu'un étudiant n'est pas le seul auteur d'un article qu'il veut inclure dans son mémoire ou dans sa thèse, il doit obtenir l'accord de tous les coauteurs à cet effet et joindre la déclaration signée à l'article en question. Une déclaration distincte doit accompagner chacun des articles inclus dans le mémoire ou la thèse.

1. Identification de l'étudiant et du programme

Nom de l'étudiant : Pascal-André Vendittoli

Maîtrise en Sciences Biomédicales


2. Description de l'article

Vendittoli, P. A.; Lavoie, P. and Duval, N.: Randomised study comparing two methods of acetabular cup positioning in total hip arthroplasty.

En préparation pour soumission au Journal of Arthroplasty

3. Déclaration de tous les coauteurs autres que l'étudiant

À titre de coauteur de l'article identifié ci-dessus, je suis d'accord pour que Pacsal-A Vendittoli inclue cet article dans son mémoire de maîtrise qui a pour titre :
Comparaison de deux méthodes de positionnement acétabulaire lors de l'arthroplastie totale de la hanche.



Dr Alain Roy (signature, date)

ACCORD DES COAUTEURS

A) Déclaration des coauteurs d'un article

Lorsqu'un étudiant n'est pas le seul auteur d'un article qu'il veut inclure dans son mémoire ou dans sa thèse, il doit obtenir l'accord de tous les coauteurs à cet effet et joindre la déclaration signée à l'article en question. Une déclaration distincte doit accompagner chacun des articles inclus dans le mémoire ou la thèse.

1. Identification de l'étudiant et du programme

Nom de l'étudiant : Pascal-André Vendittoli


Maîtrise en Sciences Biomédicales

2. Description de l'article

Vendittoli, P. A.; Duval, N.; Stitson, D. J.; and Masse, B.: Vertical acetabular positioning with an inclinometer in total hip arthroplasty. *J Arthroplasty*, 17(7): 936-41., 2002.

3. Déclaration de tous les coauteurs autres que l'étudiant

À titre de coauteur de l'article identifié ci-dessus, je suis d'accord pour que Pascal A. Vendittoli inclue cet article dans son mémoire de maîtrise qui a pour titre :
Comparaison de deux méthodes de positionnement acétabulaire lors de l'arthroplastie totale de la hanche.



2004 02 09

Dr Nicolas Duval (signature, date)

ACCORD DES COAUTEURS

Déclaration des coauteurs d'un article

Lorsqu'un étudiant n'est pas le seul auteur d'un article qu'il veut inclure dans son mémoire ou dans sa thèse, il doit obtenir l'accord de tous les coauteurs à cet effet et joindre la déclaration signée à l'article en question. Une déclaration distincte doit accompagner chacun des articles inclus dans le mémoire ou la thèse.

1. Identification de l'étudiant et du programme

Nom de l'étudiant : Pascal-André Vendittoli


Maîtrise en Sciences Biomédicales

2. Description de l'article

Vendittoli, P. A.; Duval, N.; Stitson, D. J.; and Mâsse, B.: Vertical acetabular positioning with an inclinometer in total hip arthroplasty. *J Arthroplasty*, 17(7): 936-41., 2002.

3. Déclaration de tous les coauteurs autres que l'étudiant

À titre de coauteur de l'article identifié ci-dessus, je suis d'accord pour que Pacsal-A Vendittoli inclue cet article dans son mémoire de maîtrise qui a pour titre :
Comparaison de deux méthodes de positionnement acétabulaire lors de l'arthroplastie totale de la hanche.



9 février, 2004

Benoît Mâsse (signature, date)

ACCORD DES COAUTEURS

A) Déclaration des coauteurs d'un article

Lorsqu'un étudiant n'est pas le seul auteur d'un article qu'il veut inclure dans son mémoire ou dans sa thèse, il doit obtenir l'accord de tous les coauteurs à cet effet et joindre la déclaration signée à l'article en question. Une déclaration distincte doit accompagner chacun des articles inclus dans le mémoire ou la thèse.

1. Identification de l'étudiant et du programme

Nom de l'étudiant : Pascal-André Vendittoli

Maîtrise en Sciences Biomédicales

2. Description de l'article

Vendittoli, P. A.; Duval, N.; Stitson, D. J.; and Masse, B.: Vertical acetabular positioning with an inclinometer in total hip arthroplasty. *J Arthroplasty*, 17(7): 936-41., 2002.

3. Déclaration de tous les coauteurs autres que l'étudiant

À titre de coauteur de l'article identifié ci-dessus, je suis d'accord pour que Pascal-A Vendittoli inclue cet article dans son mémoire de maîtrise qui a pour titre :
Comparaison de deux méthodes de positionnement acétabulaire lors de l'arthroplastie totale de la hanche.

Dr David Stitson (signature, date)

NB : Le Dr David Stitson travaille comme militaire pour l'Angleterre. Il est présentement en mission en Irak. Il m'a été impossible de le rejoindre par courrier ou téléphone pour obtenir son accord. Je compte obtenir cet accord dès son retour en Angleterre. Compte tenu de la situation de guerre, aucune date n'est prévue. Je vous remercie de prendre en considération cette situation exceptionnelle.

Pascal- André Vendittoli



March 12, 2004

Our ref: TVendittoliUMontrealML3-04

Pascal André Vendittoli, M.D., F.R.C.S.
5345, boulevard L'Assomption, Bureau 55
Montreal, Québec H1T 4B3
Fax: (514) 254-1596

Dear Dr. Vendittoli:

Publication Details: JOURNAL OF ARTHROPLASTY, 17(7):936-941, Vendittoli, Duval, and Masse: "Vertical acetabular positioning...", copyright 2002 Elsevier Inc.

As per your letter dated February 11, 2004, we hereby grant you permission to reprint the aforementioned material at no charge in your thesis subject to the following conditions:

1. If any part of the material to be used (for example, figures) has appeared in our publication with credit or acknowledgement to another source, permission must also be sought from that source. If such permission is not obtained then that material may not be included in your publication/copies.
2. Suitable acknowledgment to the source must be made, either as a footnote or in a reference list at the end of your publication, as follows:

"Reprinted from Publication title, Vol. number, Author(s), Title of article, Pages No., Copyright (Year), with permission from Elsevier."
3. Reproduction of this material is confined to the purpose for which permission is hereby given.
4. This permission is granted for non-exclusive world **English and French** rights only. For other languages please reapply separately for each one required. Permission excludes use in an electronic form. Should you have a specific electronic project in mind please reapply for permission.
5. This includes permission for ProQuest to supply single copies, on demand, of the complete thesis. Should your thesis be published commercially, please reapply for permission.

Yours sincerely,


Michael J. Lacovara ✓
for Elsevier

Your future requests will be handled more quickly if you complete the online form at www.us.elsevierhealth.com.

The Curtis Center – Independence Square West – Suite 300 – Philadelphia, PA 19106
Phone (215) 238-7869 Fax (215) 238-2239 Email: healthpermissions@elsevier.com

ACCORD DES COAUTEURS

Déclaration des coauteurs d'un article

Lorsqu'un étudiant n'est pas le seul auteur d'un article qu'il veut inclure dans son mémoire ou dans sa thèse, il doit obtenir l'accord de tous les coauteurs à cet effet et joindre la déclaration signée à l'article en question. Une déclaration distincte doit accompagner chacun des articles inclus dans le mémoire ou la thèse.

1. Identification de l'étudiant et du programme

Nom de l'étudiant : Pascal-André Vendittoli

Maîtrise en Sciences Biomédicales


2. Description de l'article

Vendittoli, P. A.; Lavoie, P. and Duval, N.: Randomised study comparing two methods of acetabular cup positioning in total hip arthroplasty.

En préparation pour soumission au Journal of Arthroplasty

3. Déclaration de tous les coauteurs autres que l'étudiant

À titre de coauteur de l'article identifié ci-dessus, je suis d'accord pour que Pascal-A. Vendittoli inclue cet article dans son mémoire de maîtrise qui a pour titre :
Comparaison de deux méthodes de positionnement acétabulaire lors de l'arthroplastie totale de la hanche.



09.02.2004

Dr Pauline Lavoie (signature, date)

ACCORD DES COAUTEURS

Déclaration des coauteurs d'un article

Lorsqu'un étudiant n'est pas le seul auteur d'un article qu'il veut inclure dans son mémoire ou dans sa thèse, il doit obtenir l'accord de tous les coauteurs à cet effet et joindre la déclaration signée à l'article en question. Une déclaration distincte doit accompagner chacun des articles inclus dans le mémoire ou la thèse.

1. Identification de l'étudiant et du programme

Nom de l'étudiant : Pascal-André Vendittoli

Maîtrise en Sciences Biomédicales


2. Description de l'article

Vendittoli, P. A.; Lavoie, P. and Duval, N.: Randomised study comparing two methods of acetabular cup positioning in total hip arthroplasty.

En préparation pour soumission au Journal of Arthroplasty

3. Déclaration de tous les coauteurs autres que l'étudiant

À titre de coauteur de l'article identifié ci-dessus, je suis d'accord pour que Pascal A. Vendittoli inclue cet article dans son mémoire de maîtrise qui a pour titre :
Comparaison de deux méthodes de positionnement acétabulaire lors de l'arthroplastie totale de la hanche.



2004 02 09

Dr Nicolas Duval (signature, date)

