

Direction des bibliothèques

AVIS

Ce document a été numérisé par la Division de la gestion des documents et des archives de l'Université de Montréal.

L'auteur a autorisé l'Université de Montréal à reproduire et diffuser, en totalité ou en partie, par quelque moyen que ce soit et sur quelque support que ce soit, et exclusivement à des fins non lucratives d'enseignement et de recherche, des copies de ce mémoire ou de cette thèse.

L'auteur et les coauteurs le cas échéant conservent la propriété du droit d'auteur et des droits moraux qui protègent ce document. Ni la thèse ou le mémoire, ni des extraits substantiels de ce document, ne doivent être imprimés ou autrement reproduits sans l'autorisation de l'auteur.

Afin de se conformer à la Loi canadienne sur la protection des renseignements personnels, quelques formulaires secondaires, coordonnées ou signatures intégrées au texte ont pu être enlevés de ce document. Bien que cela ait pu affecter la pagination, il n'y a aucun contenu manquant.

NOTICE

This document was digitized by the Records Management & Archives Division of Université de Montréal.

The author of this thesis or dissertation has granted a nonexclusive license allowing Université de Montréal to reproduce and publish the document, in part or in whole, and in any format, solely for noncommercial educational and research purposes.

The author and co-authors if applicable retain copyright ownership and moral rights in this document. Neither the whole thesis or dissertation, nor substantial extracts from it, may be printed or otherwise reproduced without the author's permission.

In compliance with the Canadian Privacy Act some supporting forms, contact information or signatures may have been removed from the document. While this may affect the document page count, it does not represent any loss of content from the document.

Université de Montréal

**Évaluation des effets dento-alvéolaires et squelettiques
de l'expansion palatine rapide assistée chirurgicalement
à l'aide de tomодensitométrie à faisceau conique**

par

Olivier Quintin

Département de santé buccale - Section d'orthodontie
Faculté de médecine dentaire

Mémoire présenté à la Faculté des études supérieures
en vue de l'obtention du grade de
Maîtrise ès Sciences (M.Sc.)
en médecine dentaire, option orthodontie

Juin 2009

© Olivier Quintin, 2009



Université de Montréal
Faculté des études supérieures

Ce mémoire intitulé :

Évaluation des effets dento-alvéolaires et squelettiques
de l'expansion palatine rapide assistée chirurgicalement
à l'aide de tomographie à faisceau conique

présenté par
Olivier Quintin

a été évalué par un jury composé des personnes suivantes :

Dr Jack Turkewicz, président-rapporteur
Dre Athena Papadakis, directrice de recherche
Dr Claude Remise, codirecteur
Dr Jocelyn Talbot, membre du jury

Résumé

Introduction : L'expansion palatine rapide assistée chirurgicalement (EPRAC) est une option de traitement privilégiée chez les patients ayant atteint la maturité squelettique et présentant une déficience transverse du maxillaire. Toutefois, peu d'études ont évalué les effets de l'EPRAC sur les tissus durs, et plusieurs de celles-ci souffrent de lacunes méthodologiques importantes. L'objectif de cette étude clinique prospective comparative consistait à évaluer les effets de l'EPRAC dans les trois dimensions au niveau des dents maxillaires, de l'os alvéolaire les supportant ainsi que de l'os basal des deux maxillaires.

Méthodologie : L'échantillon était constitué de 14 sujets dont l'âge moyen était de $23,0 \pm 1,9$ ans. Les patients étaient traités avec un appareil d'expansion de type Hyrax collé et une période de contention d'une année était observée avant le début de tout autre traitement orthodontique. Une évaluation par tomодensitométrie volumique à faisceau conique (TVFC) était réalisée à T0 (pré-expansion), T1 (6 mois après la fin de l'expansion) et T2 (1 an après la fin de l'expansion), puis 37 paramètres au niveau des tissus durs étaient mesurés sur les volumes tridimensionnels obtenus. Seules les évaluations à T0 et T1 ont été complétées pour tous les patients jusqu'à présent.

Résultats : L'expansion moyenne observée sur la vis d'expansion des appareils était de $9,82 \pm 1,28$ mm. Les résultats radiologiques ont démontré une augmentation significative de l'inclinaison des dents maxillaires postérieures et l'os alvéolaire les supportant, ainsi que de la largeur évaluée au niveau dentaire, alvéolaire et squelettique, avec une tendance à une augmentation transverse croissante supéro-inférieurement et postéro-antérieurement. Aucun déplacement significatif en vue sagittale des points anatomiques évalués sur les maxillaires, ni aucune corrélation significative entre l'activation de la vis d'expansion et les données radiologiques n'ont été observés. L'analyse de la corrélation intra-classe a montré une excellente fiabilité intra-examineur.

Conclusions : L'EPRAC entraîne une bascule buccale dento-alvéolaire dans la région postérieure supérieure et une expansion transverse manifeste sur tous les tissus durs du maxillaire. L'EPRAC ne provoque toutefois pas de mouvement significatif en vue sagittale au niveau du maxillaire et de la mandibule. Les changements observés n'ont pas de corrélation avec le montant d'activation de la vis d'expansion; plusieurs autres facteurs ont probablement aussi une influence sur les tissus durs lors de l'EPRAC.

Mots-clés : EPRAC, tomодensitométrie volumique à faisceau conique

Abstract

Introduction : Surgically assisted rapid palatal expansion (SARPE) is a treatment of choice for patients who have reached skeletal maturity and present a maxillary transverse deficiency. However, few research projects have evaluated the effects of SARPE on hard tissues, and most of these projects suffer from significant methodological flaws. The objective of this clinical prospective comparative study was to evaluate the effects of SARPE three-dimensionally on the maxillary teeth, their supporting alveolar bone as well as the basal bone of both maxillae.

Materials and Methods : The sample consisted of 14 subjects whose mean age was 23.0 ± 1.9 years. The patients were treated using a bonded Hyrax expansion appliance and a retention period of one year was observed before the beginning of any other orthodontic treatment. A cone-beam computed tomography (CBCT) evaluation was performed at T0 (pre-expansion), T1 (6 months after the end of expansion) and T2 (1 year after the end of expansion), and then 37 hard tissue parameters were measured on the three-dimensional volumes that were obtained. Only the T0 and T1 evaluations have been completed for all patients at this time.

Results : The mean expansion measured on the expansion screw of the appliances was 9.82 ± 1.28 mm. Radiological results have demonstrated a significant increase in the inclination of the maxillary posterior teeth and their supporting alveolar bone, as well as in the width evaluated at the dental, alveolar and skeletal level, with a tendency towards a gradually increasing expansion supero-inferiorly and postero-anteriorly. No significant sagittal displacement of anatomic landmarks located on the maxillae, nor any significant correlation between expansion screw activation and radiological parameters were found. Intra-class correlation analysis showed excellent intra-examiner reliability.

Conclusions : SARPE causes buccal dentoalveolar tipping in the posterior superior region and significant transverse expansion on all hard tissues of the maxilla. However, SARPE does not induce any significant sagittal movement of the maxilla and the mandible. The changes that were observed do not have a correlation with the amount of expansion screw activation; many other factors probably have an influence on hard tissues during SARPE treatment.

Keywords : SARPE, cone-beam computed tomography

Table des matières

Résumé	iii
Abstract	iv
Table des matières.....	v
Liste des tableaux	ix
Liste des figures	x
Liste des abréviations.....	xii
Remerciements	xiii
Collaboration.....	xiv
Chapitre 1. Introduction	2
Chapitre 2. Recension des écrits scientifiques	4
2.1 Anatomie et croissance.....	4
2.1.1 Description anatomique du maxillaire	4
2.1.2 Croissance du maxillaire.....	6
2.1.3 Croissance et maturation des sutures palatine et circummaxillaires	6
2.1.3.1 Étude histologique de la suture palatine	7
2.1.3.2 Analyse radiologique de la suture palatine.....	8
2.1.3.3 Corrélation entre l'âge et la fusion de la suture palatine	8
2.1.3.4 Évaluation de la maturité squelettique.....	9
2.2 Déficience maxillaire transverse	10
2.2.1 Définition.....	10
2.2.2 Diagnostic.....	12
2.2.3 Prévalence.....	14
2.2.4 Étiologie.....	14
2.2.5 Traitement.....	15
2.3 Expansion palatine orthopédique	15
2.3.1 Généralités	15
2.3.2 Indications.....	16
2.3.3 Expansion palatine lente	17
2.3.4 Expansion palatine rapide	18
2.3.5 Types d'appareils.....	18
2.3.5.1 Haas vs Hyrax	19
2.3.5.2 Bagues vs recouvrement d'acrylique	20

2.3.5.3 Appareils à deux ou quatre bagues.....	21
2.3.6 Moment d'intervention.....	22
2.3.7 Complications possibles	23
2.3.8 Effets sur le complexe craniofacial.....	24
2.3.8.1 Effets dento-alvéolaires et squelettiques	24
2.3.8.2 Effets parodontaux.....	26
2.3.8.3 Effets sur les voies aériennes supérieures	27
2.3.9 Stabilité et contention.....	28
2.4 Expansion palatine rapide assistée chirurgicalement	29
2.4.1 Généralités	29
2.4.2 Historique	29
2.4.3 Ostéogénèse par distraction	30
2.4.3.1 Historique.....	31
2.4.3.2 Formation osseuse	31
2.4.3.3 Principes de distraction.....	32
2.4.4 Indications.....	33
2.4.5 Alternatives de traitement.....	34
2.4.5.1 EPRAC vs EPRO	35
2.4.5.2 EPRAC vs ostéotomie LeFort I segmentée	36
2.4.6 Types d'appareils.....	37
2.4.6.1 Appareils à ancrage dentaire	38
2.4.6.2 Appareils à ancrage osseux	38
2.4.7 Résistance à l'expansion.....	40
2.4.8 Technique chirurgicale	41
2.4.9 Conduite pré-chirurgicale.....	44
2.4.10 Conduite post-chirurgicale	44
2.4.11 Complications possibles	45
2.4.12 Effets sur le complexe craniofacial.....	47
2.4.12.1 Effets dento-alvéolaires et squelettiques	47
2.4.12.1 Effets parodontaux.....	48
2.4.12.2 Effets sur les voies aériennes supérieures	48
2.4.13 Stabilité et contention.....	49
2.5 Tomodensitométrie volumique à faisceau conique.....	50

2.5.1 Généralités	50
2.5.2 Fonctionnement	52
2.5.3 Caractéristiques.....	54
2.5.4 Précision des mesures.....	61
2.6 Effets dento-alvéolaires et squelettiques de l'EPRAC.....	61
2.6.1 Généralités	61
2.6.2 Effets dans le plan transverse	63
2.6.2.1 Effets de l'EPO	63
2.6.2.2 Effets de l'EPRAC	66
2.6.2.3 Effets de l'EPRAC évalués par TDM	68
2.6.3 Effets dans le plan sagittal.....	71
2.6.3.1 Effets de l'EPO	71
2.6.3.2 Effets de l'EPRAC	73
2.6.3.3 Effets de l'EPRAC évalués par TDM	74
2.7 Problématique.....	74
2.7.1 Objectif et hypothèses de recherche	75
Chapitre 3. Méthodologie.....	77
3.1 Type d'étude.....	77
3.2 Comité d'éthique	77
3.3 Échantillon	77
3.3.1 Critères d'inclusion.....	77
3.3.2 Critères d'exclusion	78
3.3.3 Recrutement des sujets.....	78
3.3.4 Caractéristiques de l'échantillon.....	79
3.4 Protocole clinique.....	79
3.4.1 Séquence de rendez-vous	79
3.4.2 Appareils utilisés	80
3.4.3 Protocole chirurgical	82
3.4.4 Parodontie.....	83
3.4.5 Imagerie.....	84
3.4.6 Oto-rhino-laryngologie	85
3.4.7 Laboratoire de sommeil	86
3.4.8 Dossier du patient	86

3.5 Protocole de prise de mesures	87
3.5.1 Prise de mesures radiologiques	87
3.5.2 Prise de mesures sur modèles et appareils.....	94
Chapitre 4. Résultats	97
4.1 Données générales.....	97
4.2 Données radiologiques	97
4.2.1 Fiabilité	97
4.2.2 Inclinaisons dentaires et alvéolaires	99
4.2.3 Largeurs dentaires, alvéolaires et squelettiques	99
4.2.4 Position antéro-postérieure et verticale des maxillaires	101
4.2.5 Corrélation avec l'activation de la vis d'expansion	101
Chapitre 5. Discussion.....	104
5.1 Analyse des résultats	104
5.1.1 Inclinaisons dentaires et alvéolaires	104
5.1.2 Largeurs dentaires, alvéolaires et squelettiques	105
5.1.3 Position antéro-postérieure et verticale des maxillaires	106
5.1.4 Corrélation avec l'activation de la vis d'expansion	107
5.2 Comparaison avec les écrits scientifiques.....	108
5.2.1 Inclinaisons dentaires et alvéolaires	110
5.2.2 Largeurs dentaires, alvéolaires et squelettiques	111
5.2.3 Position antéro-postérieure et verticale des maxillaires	113
5.2.4 Corrélation avec l'activation de la vis d'expansion	114
5.3 Limites de l'étude.....	114
5.4 Ouverture vers des études futures	116
Chapitre 6. Conclusion.....	118
Chapitre 7. Bibliographie	120
Chapitre 8. Annexes	139
Annexe I : Certificat d'éthique.....	140
Annexe II : Document d'information remis aux sujets	143
Annexe III : Formulaire de consentement.....	149
Annexe IV : Description des rendez-vous.....	155
Annexe V : Protocole chirurgical.....	157
Annexe VI : Charte parodontale.....	160

Liste des tableaux

Tableau I	Mesures radiologiques moyennes et analyse de la fiabilité intra-examineur à l'aide du coefficient de corrélation intra-classe (ICC)	98
Tableau II	Analyse de comparaison des données d'inclinaison à l'aide du t-test en paire	99
Tableau III	Analyse de comparaison des données de largeur à l'aide du t-test en paire et proportion d'expansion transmise par l'appareil aux tissus	100
Tableau IV	Analyse de comparaison des données de position squelettique à l'aide du t-test en paire	101
Tableau V	Analyse de corrélation de Pearson entre les données radiologiques et l'activation de la vis d'expansion	102

Liste des figures

Figure 1	Le maxillaire supérieur	5
Figure 2	Apparence de la suture palatine	8
Figure 3	Les six stades de la maturation des vertèbres cervicales (CVM)	10
Figure 4	Présentation clinique d'une DMT	11
Figure 5	Compensations au niveau de l'inclinaison des dents postérieures masquant une DMT	11
Figure 6	Appareil d'expansion sur bagues de type Haas	19
Figure 7	Appareil d'expansion sur bagues de type Hyrax	19
Figure 8	Appareil d'expansion de type Hyrax avec recouvrement d'acrylique postérieur	20
Figure 9	Appareil d'expansion de type Hyrax à quatre bagues	21
Figure 10	Appareil d'expansion à ancrage osseux	39
Figure 11	Les principaux sites de résistance aux forces d'EP	40
Figure 12	Ostéotomie des murs latéraux nasaux et de l'apophyse zygomatique	42
Figure 13	Séparation de la suture intermaxillaire à l'aide d'un ostéotome	42
Figure 14	Relâchement des plaques ptérygoïdiennes	43
Figure 15	Appareil à TDM, le SOMATOM Definition de la compagnie Siemens	52
Figure 16	Représentation schématique de la technique d'acquisition de l'image d'un appareil à TDM et à TVFC	53
Figure 17	Appareil à TVFC, le i-CAT de la compagnie Imaging Sciences	54
Figure 18	Artéfacts causés par des implants métalliques	56
Figure 19	Reconstruction multiplanaire standard	59

Figure 20	Reconstruction planaire oblique et reconstruction transplanaire en série des articulations temporo-mandibulaires	59
Figure 21	Reconstructions panoramiques	60
Figure 22	Reconstructions multiplanaires avec projection d'intensité maximale	60
Figure 23	Appareil d'expansion de type Hyrax utilisé dans le projet	80
Figure 24	Appareil de contention de type Hawley	82
Figure 25	Appareil i-CAT de la compagnie Imaging Sciences	85
Figure 26	Préparation au laboratoire du sommeil de l'Hôpital du Sacré-Cœur de Montréal	86
Figure 27	Photographies d'un patient à T0	87
Figure 28	Reconstruction planaire courbe et reconstruction transplanaire en série servant à la prise des mesures d'inclinaison dento-alvéolaire	89
Figure 29	Mesure d'inclinaison dentaire	89
Figure 30	Mesures d'inclinaison alvéolaire	90
Figure 31	Certaines mesures de largeur dento-alvéolaire	91
Figure 32	Reconstruction multiplanaire servant à la prise des mesures de largeur squelettique, de distance évaluant la position des maxillaires et d'inclinaison du plan palatin	92
Figure 33	Mesures de largeurs squelettiques	92
Figure 34	Mesures de distance horizontale et de distance verticale entre le point S et le point céphalométrique ENA	93
Figure 35	Mesure de l'inclinaison du plan palatin	94
Figure 36	Mesure des distances inter-canines, inter-molaires (fosses centrales) et inter-molaires (sillons linguaux) ainsi que de l'ouverture de la vis de l'appareil d'expansion	94

Liste des abréviations

A	point céphalométrique A (subspinale)
B	point céphalométrique B (supramentale)
DMT	déficiéne maxillaire transverse
ENA	épine nasale antérieure (ou le point céphalométrique correspondant)
ENP	épine nasale postérieure (ou le point céphalométrique correspondant)
EP	expansion palatine
EPL	expansion palatine lente
EPO	expansion palatine orthopédique
EPR	expansion palatine rapide
EPRAC	expansion palatine rapide assistée chirurgicalement
EPRO	expansion palatine rapide orthopédique
N	point céphalométrique nasion
OD	ostéogénèse par distraction
PH	plan horizontal
PP	plan palatin
S	point céphalométrique sella
TDM	tomodensitométrie
TVFC	tomodensitométrie volumique à faisceau conique

Remerciements

Merci à Dre Athena Papadakis pour son précieux appui lors de la réalisation de cette étude. Elle a accompli ses fonctions de directrice de ce projet de recherche de manière remarquable et a su fait preuve d'une vision ainsi que d'un esprit scientifique hors pair.

Merci à Dr Claude Remise pour son travail en tant que co-directeur pour ce projet et de chef de la section d'orthodontie. Son soutien inconditionnel à tous les résidents et son dévouement pour l'orthodontie en font un homme unique pour qui j'ai un grand respect.

Merci à Dre Manon Paquette d'avoir assumé les fonctions de co-directrice pour ce projet de recherche ainsi que pour son aide et son expertise que j'ai beaucoup appréciées.

Merci à M. Pierre Rompré pour ses conseils et la qualité de son travail qui m'ont permis d'atteindre un haut niveau de rigueur scientifique avec cette étude.

Merci à Dr Jack Turkewicz d'avoir dirigé le jury d'évaluation et de m'avoir enseigné des notions théoriques et cliniques essentielles à mon développement comme orthodontiste.

Merci à Dr Jocelyn Talbot d'avoir participé à la correction de ce mémoire et d'accomplir sa charge clinique de manière très consciencieuse, aidant grandement mon apprentissage.

Merci à Dre Audrey Drapeau pour sa collaboration à mon projet de recherche et à la rédaction de mon mémoire, la qualité de son travail n'ayant pas passé inaperçu.

Merci à Dre Chantal Gauthier pour le temps et l'effort considérables qu'elle a mis dans les parties communes de nos projets. Sa générosité ainsi que son dévouement à l'excellence font d'elle une collègue et partenaire de recherche vraiment exceptionnelle.

Collaboration

Le deuxième et le troisième chapitre de ce mémoire ont été rédigés en partie avec la collaboration de Dre Chantal Gauthier et Dre Audrey Drapeau.

Introduction

Chapitre 1. Introduction

Les traitements combinant l'orthodontie et la chirurgie orthognathique sont réalisés de manière relativement courante depuis le milieu du 20^e siècle. Toutefois, l'expansion palatine rapide assistée chirurgicalement (EPRAC) n'existe dans sa forme moderne que depuis quelques décennies et n'est utilisée sur une base régulière que depuis les années 1990.²⁸ Cette procédure chirurgicale permettant l'élargissement du maxillaire supérieur connaît une popularité croissante parce qu'il est maintenant accepté qu'elle possède des avantages intéressants par rapport aux autres alternatives de traitement pour la déficience maxillaire transverse (DMT) chez les patients ayant atteint la maturité squelettique, notamment au niveau de la stabilité et de la quantité d'expansion pouvant être obtenue.²⁹³

Malgré le fait que l'EPRAC est une approche thérapeutique reconnue, relativement peu d'études ont été réalisées sur les effets de cette procédure, notamment ceux au niveau des tissus durs. De plus, la majorité des articles publiés sur ce sujet comportent des lacunes méthodologiques importantes et rapportent l'utilisation de techniques de mesure qui sont loin d'être idéales, ce qui limite la validité de leurs résultats.¹⁶⁷ Par surcroît, les diverses études arrivent à des conclusions souvent contradictoires à propos de certains points.¹⁵⁷ Il ne fait donc aucun doute qu'il est important que des projets de recherche rigoureux avec un protocole optimal soient réalisés sur les effets dento-alvéolaires et squelettiques de l'EPRAC.

La présente étude voulait éviter les failles de celles qui avaient été accomplies précédemment en utilisant un protocole très complet et une évaluation pertinente des paramètres examinés, entre autres en employant la tomодensitométrie volumique à faisceau conique (TVFC) pour la prise de mesures. Ceci est le premier projet de recherche faisant usage de cette technique d'imagerie perfectionnée qui permet notamment une plus grande précision des mesures. L'objectif de l'étude consistait à évaluer les effets de l'EPRAC dans les trois dimensions au niveau des dents supérieures, de l'os alvéolaire les supportant ainsi que l'os basal des deux maxillaires.

Recension des écrits scientifiques

Chapitre 2. Recension des écrits scientifiques

2.1 Anatomie et croissance

2.1.1 Description anatomique du maxillaire

L'usage général du terme « maxillaire » ou « maxillaire supérieur » comprend généralement les deux os maxillaires et les deux os palatins qui forment la mâchoire supérieure.²²⁷ Le maxillaire supérieur est situé au-dessus de la cavité buccale, sous la cavité orbitaire et en-dehors des fosses nasales et participe à la formation des parois de ces trois cavités. Cette structure osseuse est assez volumineuse, mais toutefois légère. Ceci s'explique par la présence des sinus maxillaires qui occupent les deux tiers supérieurs des os maxillaires.^{227,262}

Les os maxillaires sont bordés par l'os frontal, le sphénoïde, les zygomatiques, l'ethmoïde, le vomer, les nasaux, les lacrymaux, les cornets inférieurs et les palatins, en plus d'avoir un contact l'un avec l'autre.²²⁷ Les sutures bordant chaque os maxillaire sont les sutures fronto-maxillaire, ptérygo-maxillaire, zygomatico-maxillaire, ethmoïdo-maxillaire, naso-maxillaire, voméro-maxillaire, lacrymo-maxillaire, palatine transverse et intermaxillaire (ou palatine). Les os palatins, en plus de s'unir entre eux et avec les maxillaires, sont reliés à l'os sphénoïde, l'ethmoïde, le vomer et les cornets inférieurs.²²⁷

Les structures majeures qui constituent les os maxillaires sont les tubérosités maxillaires, les apophyses palatines, zygomatiques et frontales (figure 1). À ceci s'ajoutent les dents de l'arcade supérieure dont les racines sont supportées par le procès alvéolaire de l'os maxillaire.²⁵⁶ Les apophyses palatines s'unissent sur leur portion médiane pour former la suture intermaxillaire ou suture palatine et séparent ainsi les fosses nasales de la cavité buccale. La face inférieure des apophyses palatines constitue la voûte palatine où cheminent dans la gouttière oblique l'artère et les vaisseaux palatins supérieurs ainsi que le nerf palatin antérieur. À l'extrémité antérieure de la suture intermaxillaire se trouve le foramen incisif qui donne accès au canal palatin antérieur parcouru par les nerfs et vaisseaux naso-palatins. Dans cette région également, une saillie triangulaire nommée

épine nasale antérieure est présente; c'est à cet endroit que s'articulent et se projettent vers l'avant les apophyses palatines.^{256,262} Pour leur part, les os palatins sont reliés aux apophyses palatines des os maxillaires par la suture palatine transverse, s'unissent à l'os sphénoïde par la suture sphéno-palatine et se fusionnent entre eux sur leur partie médiane postérieure pour former l'épine nasale postérieure.

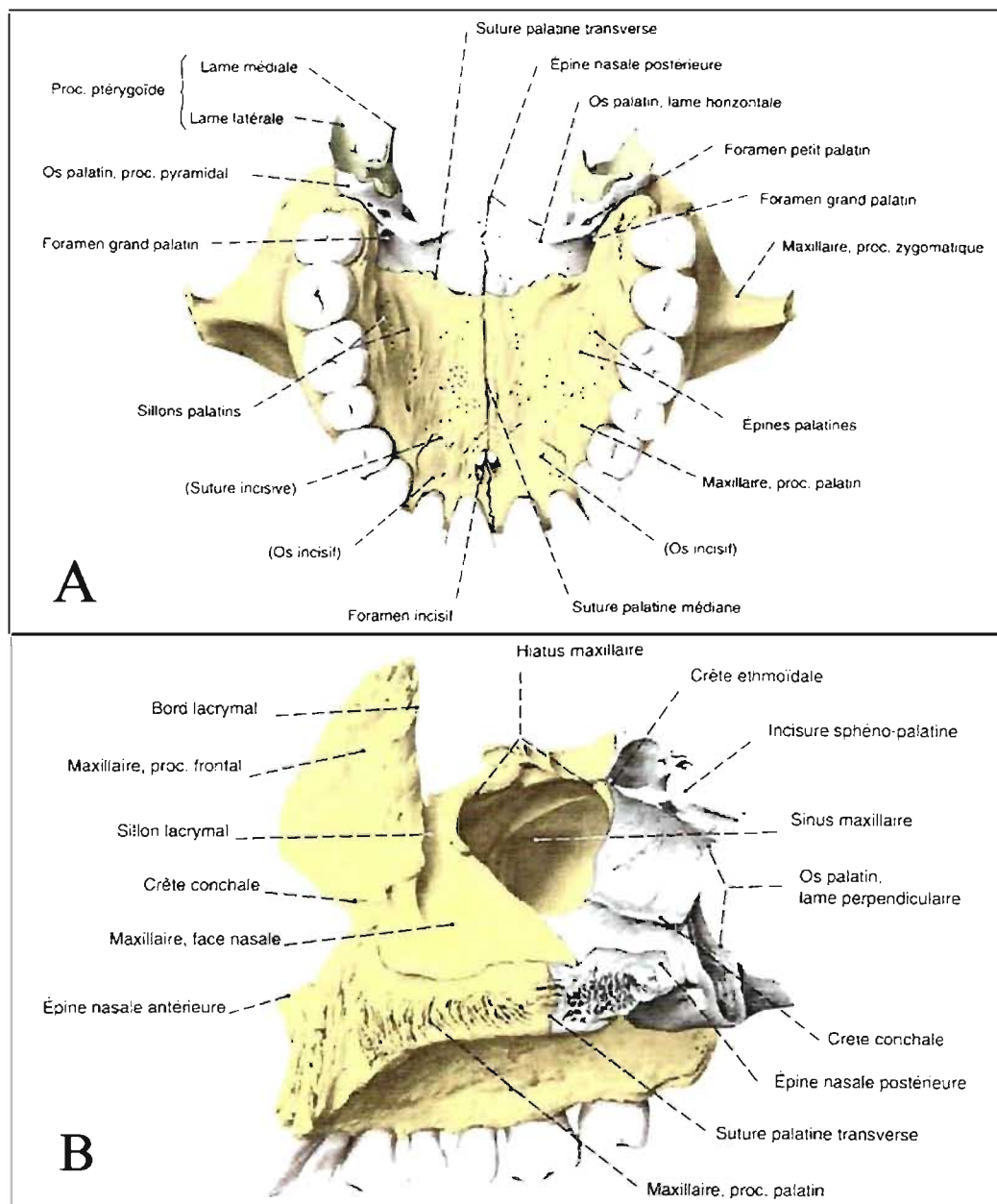


Figure 1 : Le maxillaire supérieur en vue inférieure (A) et médiale (B)
Adapté de Putz et Pabst, Sobotta atlas d'anatomie humaine, 2000.²⁵⁵

2.1.2 Croissance du maxillaire

Le maxillaire a pour origine embryonnaire le premier arc branchial qui apparaît à la 2^e semaine intra-utérine. C'est à la fin de la 4^e semaine *in utero* que l'on observe la présence des bourgeons faciaux. Par la suite, les bourgeons nasaux internes se fusionnent vers la 7^e semaine afin de former le palais primaire. Les procès palatins émanant des bourgeons maxillaires et le septum nasal ayant comme origine le bourgeon frontal s'unissent tous les trois afin de former le palais secondaire. La fusion du palais secondaire se termine vers le 3^e mois intra-utérin. La croissance active du maxillaire se fait par ossification intra-membraneuse à partir de la 7^e semaine de vie utérine.

Aucun cartilage ne contribue à la formation de l'os maxillaire. Puisqu'aucune croissance interstitielle n'est possible à l'intérieur de la masse minéralisée d'un os d'origine intra-membraneuse, la seule croissance possible se fait par apposition-résorption (remodelage de surface) et par déplacement secondaire à la croissance des structures avoisinantes.⁸⁷ Globalement, au cours de son développement, le maxillaire se déplace vers l'avant et le bas par rapport à la base du crâne.²⁴⁹ Le remodelage du maxillaire supérieur se produit en grande partie sous forme de résorption et ce, essentiellement sur sa partie antérieure. Une apposition au niveau des tubérosités a lieu dans le sens sagittal, créant ainsi l'espace pour accommoder les deuxièmes et troisièmes molaires supérieures.⁸⁷ Le palais va également suivre le mouvement du maxillaire vers l'avant et le bas, par apposition sur l'ensemble de la voûte palatine et résorption au niveau du plancher nasal.⁸⁷ La croissance transverse du maxillaire est complétée en grande partie au début de la puberté. La croissance antéro-postérieure se termine essentiellement à la fin de la puberté, alors que la croissance en hauteur se poursuit même à l'âge adulte.⁸⁷

2.1.3 Croissance et maturation des sutures palatine et circummaxillaires

La croissance osseuse au niveau de la suture palatine apparaît comme une déposition de nouvel os aux marges de celle-ci. Cette apposition osseuse est générée par une couche cellulaire présente de part et d'autre de la suture intermaxillaire.¹⁵⁷ Vers la fin de la vie foetale, cette couche cellulaire diminue en épaisseur; une réduction du taux de croissance

est alors observée.¹⁵⁷ La suture palatine s'ossifie de la région postérieure à la région antérieure, soit de l'épine nasale postérieure à l'épine nasale antérieure.^{114,239}

Haas affirme que les sutures intermaxillaire et transverse du maxillaire, de même que les autres sutures faciales, débutent leur fusion immédiatement après la fin de la croissance du maxillaire.¹²⁰ L'âge moyen où se termine cette croissance est estimé à 14 ans pour les filles et 17 ans pour les garçons.^{52,215} D'autres études mentionnent que la fin de la croissance transverse du maxillaire et la fermeture des sutures maxillo-faciales se font à l'âge squelettique (âge déterminé par la maturation générale du squelette de l'individu) de 14-15 ans chez les filles et de 15-16 ans chez les garçons.^{26,203,239} Il est intéressant de noter que les recherches sur la croissance impliquant des implants ont démontré que la croissance et la maturation de la suture palatine est similaire au développement squelettique général en ce qui concerne le pic de croissance et la fin de la croissance.^{40,42}

2.1.3.1 Étude histologique de la suture palatine

Le développement post-natal du palais dur a été étudié en 1975 à l'aide de l'histologie conventionnelle par Melsen.²⁰⁴ Les coupes histologiques ont été produites après avoir prélevé à l'autopsie une portion de la suture palatine de 33 garçons et 27 filles âgés entre 0 et 18 ans. Il a été noté que de la naissance jusqu'à 10 ans (stade infantile), la suture est large et rectiligne, en forme de «Y» (figure 2-A). Entre 10 et 13 ans, au stade juvénile, la suture devient sinueuse et des sections s'invaginent de part et d'autre (figure 2-B). À l'adolescence, soit vers 13-14 ans, la suture palatine devient encore plus sinueuse et présente davantage d'interdigitations de grande amplitude (figure 2-C).^{204,249} Quelques années plus tard, en 1982, Melsen et Melsen ont noté que des synostoses et des ponts osseux sont présents dans la suture palatine dite « adulte ». ^{13,205} Peu d'études ont toutefois étudié le degré d'oblitération de la suture palatine de manière quantitative.²³⁹ Celle de Knaup *et al.* décrit l'observation de valeurs d'oblitération de la suture intermaxillaire nulle chez les individus de 25 ans et moins et très faible chez les 26 ans et plus, ainsi qu'un pourcentage maximal d'ossification de 13,11 % observé chez un homme de 44 ans.¹⁵⁴

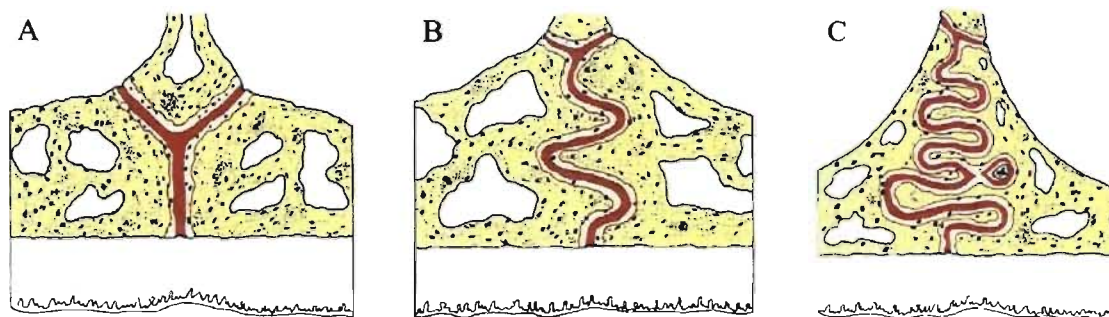


Figure 2 : Apparence de la suture palatine au stade infantile (A), juvénile (B) et à l'adolescence (C)
Adapté de Proffit *et al.*, Contemporary orthodontics, 4th ed., 2007.²⁴⁹

2.1.3.2 Analyse radiologique de la suture palatine

Certains auteurs ont recommandé, dans le passé, la radiographie occlusale ou palatine comme un outil essentiel dans l'évaluation de l'ossification de la suture palatine.¹⁷⁷ Toutefois, il est connu depuis que cette méthode est inadéquate, car il y a superposition des structures osseuses dans la région intermaxillaire, ce qui entraîne une mauvaise visualisation du degré de maturation de la suture palatine.²⁹³ Des études récentes ont démontré que cette technique provoquait dans 50 % des cas des faux positifs.³¹⁹ Il est donc impossible de qualifier une suture intermaxillaire de « fusionnée » ou « non fusionnée » à l'aide d'un simple film occlusal.

2.1.3.3 Corrélation entre l'âge et la fusion de la suture palatine

L'effet des âges chronologique et squelettique sur l'ossification de la suture palatine est controversé. En effet, certaines études ont mis en évidence la présence d'union osseuse au niveau de la suture intermaxillaire chez des patients de 17 ans²³⁸, alors que d'autres n'ont observé, quant à eux, aucune preuve de synostose chez des patients âgés de 18 ans¹⁷⁵. De la même manière, Wright a rapporté, suite à l'étude de crânes, que la suture palatine peut être non ossifiée jusqu'à l'âge tardif de 35 ans³³¹, mais Scott a noté que même si les sutures semblent non fusionnées à la surface de crânes d'individus âgés, une certaine quantité d'union osseuse peut être observable au niveau des sutures en profondeur.²⁷⁶ Cette divergence d'opinion va dans le sens des recherches de Persson et Thilander, qui ont conclu que l'ossification de la suture palatine est très variable et

imprévisible avant l'âge de 30 ans.²³⁹ Ils ont aussi mentionné dans leurs travaux que des oblitérations peuvent survenir à l'adolescence, mais que la majeure partie de l'ossification était rarement observée avant le début de la trentaine.²³⁹

L'étude histomorphométrique de Knaup *et al.* publiée en 2004 met en relation l'âge chronologique et la maturation de la suture palatine.¹⁵⁴ Les valeurs médianes de 0 % d'oblitération de la suture intermaxillaire chez le groupe 18-25 ans et de 3,11% chez le groupe 26-63 ans qu'ils ont obtenues montrent qu'il existe donc un processus de maturation squelettique au niveau de la suture palatine en relation avec l'âge chronologique. Toutefois, il semble que la quantité d'ossification présente à un âge avancé demeure faible^{154,156} et c'est pourquoi les conclusions de leurs travaux indiquent que l'ossification de la suture palatine n'explique pas la résistance observée cliniquement lors d'application de forces orthopédiques pour séparer la suture palatine et ce, même chez les individus de plus de 25 ans. Selon eux, cette résistance est causée par la maturation et la rigidité des sutures en périphérie.¹⁵⁴ La maturité squelettique de l'ensemble du complexe craniofacial est donc à considérer (voir la section « 2.4.7 Résistance à l'expansion » pour plus de détails).

2.1.3.4 Évaluation de la maturité squelettique

Puisqu'il est impensable cliniquement de réaliser des coupes histologiques afin d'évaluer le potentiel de croissance d'un patient et que la maturité squelettique à un âge chronologique donné varie d'un individu à l'autre, d'autres techniques doivent être sollicitées. Une série d'indicateurs biologiques peuvent servir à la détermination de la maturité squelettique¹³, dont : la taille^{143,220}, la maturation squelettique de la main et du poignet^{41,116,297}, le développement et l'éruption dentaires^{132,178,325}, la ménarche ou la mue de la voix²⁹⁶. Une autre méthode récemment développée par Baccetti, Franchi *et al.* consiste à évaluer la maturité squelettique en utilisant la morphologie des vertèbres cervicales.¹³⁻¹⁵

La méthode CVM (*Cervical Vertebral Maturation*) est entre autres utilisée pour guider le choix du moment d'intervention lorsqu'un traitement d'orthopédie dentofaciale est

envisagé.^{13,14} Elle consiste à analyser la forme des vertèbres cervicales C2, C3 et C4 sur radiographies céphalométriques latérales et par la suite, à identifier le stade de maturité vertébrale correspondant (figure 3).¹⁴

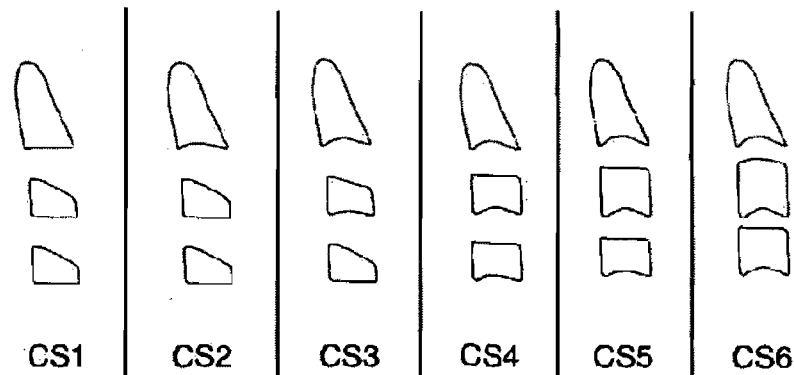


Figure 3 : Les six stades de la maturation des vertèbres cervicales (CVM)
Adapté de Baccetti *et al.*, *Semin Orthod*, 2005.¹⁴

La méthode CVM permet d'anticiper le pic pubertaire de croissance mandibulaire, qui se situe habituellement entre les stades CS3 et CS4 selon les recherches ayant mené au développement de cette technique.^{14,15,97} Elle fournit également des informations sur la présence d'un potentiel de croissance (de manière qualitative). Par ailleurs, des études ont démontré que la méthode CVM fournit des résultats comparables à ceux obtenus avec la technique de la radiographie de la main et du poignet.²³² Ainsi, aucun cliché radiographique supplémentaire n'est généralement requis en orthodontie pour l'évaluation de la maturité squelettique.¹⁴

2.2 Déficience maxillaire transverse

2.2.1 Définition

La déficience maxillaire transverse (DMT), comme son nom l'indique, est caractérisée par une constriction du maxillaire supérieur dans la dimension transverse (en largeur) (figure 4).^{198,266} Il s'agit d'un problème squelettique auquel les orthodontistes sont

confrontés de manière très fréquente.¹⁹⁸ Ses manifestations sont souvent observées sans toutefois être régulièrement quantifiées de manière précise.¹⁹⁸

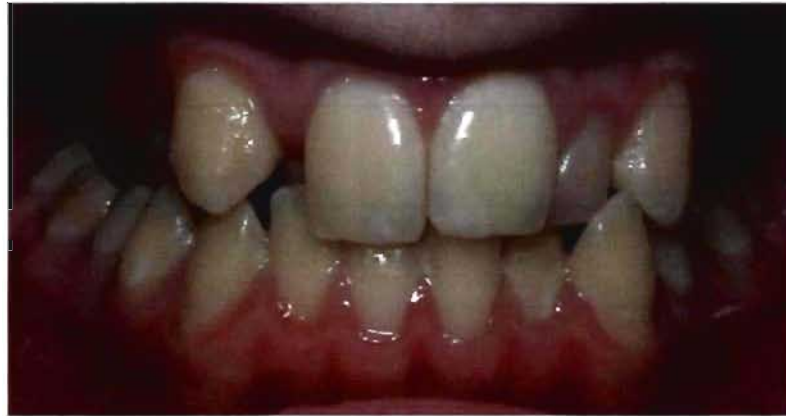

Figure 4 : Présentation clinique d'une DMT

La DMT peut s'exprimer sous plusieurs formes. Un articulé croisé postérieur unilatéral ou bilatéral peut être présent et indiquer un manque dans la dimension transverse situé à l'arcade supérieure.^{265,266} Toutefois, il est important de distinguer les occlusions croisées d'origine dentaire de celles d'origine squelettique. Il est rapporté dans les écrits scientifiques que, dans les situations où plus d'une ou deux dents sont impliquées, la composante squelettique est généralement en cause dans la malocclusion.¹⁴⁸ Dans d'autres situations, il peut y avoir présence d'une DMT avec absence d'occlusion croisée postérieure. La DMT est alors moins évidente à diagnostiquer, car le chevauchement dentaire et certaines compensations au niveau des segments dentaires postérieurs masquent alors celle-ci (figure 5).^{141,198}

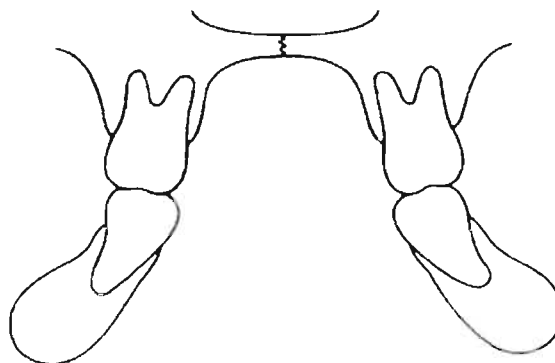


Figure 5 : Compensations au niveau de l'inclinaison des dents postérieures masquant une DMT

2.2.2 Diagnostic

L'évaluation clinique, l'analyse des modèles d'études et des occlusogrammes ainsi que l'interprétation des mesures radiologiques sont recommandées dans l'établissement du diagnostic de DMT.²⁹³

L'examen clinique comprend l'observation de la forme d'arcade maxillaire et de sa symétrie, la forme de la voûte palatine, la présence de corridors buccaux au sourire (espaces vides entre les dents et l'intérieur des joues aussi appelés triangles noirs), l'occlusion et le mode de respiration prédominant (nasal ou buccal).²⁹³ Des corridors buccaux excessifs au sourire¹⁹⁸, un affaissement de la région paranasale et une base nasale étroite suggèrent une DMT.²⁹³ L'épaisseur des tissus mous doit également être prise en considération, car ceux-ci peuvent masquer la DMT.²⁹³

La présence d'un articulé croisé unilatéral ou bilatéral, d'un chevauchement sévère, d'une arcade supérieure en forme de «V» ou bien de trou de serrure ou oméga (Ω) et une voûte palatine étroite et profonde sont des paramètres additionnels qui peuvent mener au diagnostic de DMT.²⁹³

Proffit propose de comparer le patient à lui-même afin d'identifier les DMT.²⁴⁹ La largeur maxillaire devrait donc être comparée aux autres proportions transverses (par exemple, la largeur bizygomatique) du même patient et non aux moyennes d'une population donnée.²⁴⁹ Un maxillaire supérieur qui apparaît étroit lorsqu'il est mis en relation avec la mandibule et le reste du visage laisse présager la présence d'une DMT.²⁴⁹ Une mandibule trop large par rapport au maxillaire peut cependant être en cause; toutefois, cette situation apparaît plus rarement.

McNamara recommande de mesurer la largeur transpalatine, soit la distance entre les points les plus rapprochés au niveau des premières molaires supérieures.¹⁹⁸ Une largeur se situant entre 36 et 39 mm peut généralement accommoder une dentition de toute taille, et ce, sans chevauchement ou surplus d'espace. Lorsque cette valeur est inférieure à 31 mm, il y a bien souvent la présence d'encombrement dentaire et la nécessité d'une

correction orthodontique, orthopédique et/ou chirurgicale de l'aspect transverse est à évaluer.^{141,198}

Puisque l'absence d'occlusion croisée est souvent rencontrée malgré l'existence d'une DMT, il est important de repérer également les autres formes d'expression de cette dysharmonie.¹⁹⁸ L'observation de l'inclinaison bucco-linguale des dents postérieures est essentielle au diagnostic, car elle permet de mettre en relation les bases apicales squelettiques avec la position des dents.²⁹³ Des dents postérieures supérieures inclinées buccalement, des postérieures inférieures inclinées lingualement et des cuspidés palatines sous le plan occlusal sont des compensations dentaires qui peuvent camoufler une DMT.¹⁹⁸

Plusieurs malocclusions de Classe II évaluées cliniquement ne semblent pas impliquer une déficience maxillaire sévère. Toutefois, lorsque les modèles d'études de ces cas sont articulés afin d'obtenir une relation canine de Classe I, un manque en transverse de 3-5 mm est souvent observé.¹⁹⁸ Il est donc important de considérer les dysharmonies sagittales autant dans les cas de Classe II que de Classe III afin de quantifier la sévérité de la DMT avec justesse.^{72,148}

Le diagnostic peut également être compliqué par la présence d'un glissement latéral lors du contact entre les dents inférieures et supérieures.²⁹³ Il est alors nécessaire d'identifier la nature de la déviation. Parfois une plaque de recouvrement postérieur pour déprogrammer la musculature est utile au diagnostic.²⁹³

Certains auteurs ont suggéré la radiographie céphalométrique postéro-antérieure comme étant l'outil radiologique le plus fiable afin d'identifier et d'évaluer la dimension squelettique transverse.^{35,312} Ricketts a, entre autres, développé deux méthodes d'évaluation radiologique pour quantifier la DMT (*Rocky Mountain Analysis*).^{260,293} Celles-ci se basent sur la différence entre les largeurs maxillaire et mandibulaire du patient comparée à la différence maxillo-mandibulaire souhaitée.^{260,312} Ces deux techniques ont été critiquées car elles utilisent des repères uniquement au niveau

squelettique alors que la dentition a une position variable par rapport aux bases apicales osseuses.²⁹³

Plus récemment, Suri et Taneja ont proposé l'utilisation de la tomodensitométrie volumique à faisceau conique (TVFC) afin de diagnostiquer et d'analyser de manière détaillée la nature et la localisation des dysharmonies dans les trois plans, tant au niveau dentaire que squelettique, incluant les conditions difficiles à évaluer traditionnellement comme les asymétries.²⁹³

2.2.3 Prévalence

L'incidence de la DMT en dentition primaire et mixte est estimée entre 8 et 18 % des patients se présentant pour une consultation orthodontique.^{73,293} Les études rapportent une prévalence d'occlusion croisée postérieure en dentition primaire et mixte entre 8 et 22 % sans égard au sexe.²⁴⁰

La prévalence de la DMT dans la population adulte ou chez les patients ayant atteint la maturité squelettique n'est pas mentionnée de manière précise dans les écrits scientifiques.²⁹³ Proffit *et al.* mentionnent que 30 % des adultes qui consultent pour un problème dento-facial ont une DMT.²⁵⁰ La déficience maxillaire est souvent associée à une dysharmonie sagittale.¹⁹⁸ Il n'existe toutefois pas de donnée qui départage les patients avec une DMT isolée de ceux avec une DMT combinée à une dysharmonie squelettique verticale ou antéro-postérieure.²⁵⁰

2.2.4 Étiologie

L'étiologie de la DMT est multifactorielle.²⁹³ De mauvaises habitudes orales et une altération du patron respiratoire peuvent contribuer à l'établissement d'une constriction du maxillaire supérieur.^{119,120,161,240} Entre autres, la succion du pouce^{78,118,240,293}, une position basse de la langue, une déglutition atypique, une respiration nasale déficiente causée par des adénoïdes et des amygdales de forte taille²⁴⁰ ont été associées à la DMT. De plus, il existe une implication génétique reliée à la transmission de ce type de

dysharmonie.²⁹³ Des facteurs iatrogéniques (correction de fentes labiales et palatines) et congénitaux ont également été observés.²⁹³ D'ailleurs, certains syndromes sont caractérisés par une hypoplasie maxillaire, parfois aussi associée à une craniosynostose (tels que les syndromes de Crouzon et Apert).²⁹³

2.2.5 Traitement

Il existe plusieurs avenues de traitement, lesquelles sont orientées en fonction de la sévérité de la DMT et du stade de maturation squelettique.

On note parmi les traitements possibles :

- l'expansion de l'arcade dentaire supérieure sur fil orthodontique ;
- l'expansion palatine orthopédique (EPO) lente, semi-rapide ou rapide ;
- l'expansion palatine rapide assistée chirurgicalement (EPRAC) ;
- l'expansion chirurgicale par ostéotomie LeFort I segmentée.

La description et les indications de ces modes de traitement seront détaillées dans les sections qui suivent.

2.3 Expansion palatine orthopédique

2.3.1 Généralités

L'expansion palatine (EP) ou expansion maxillaire est une procédure qui vise à augmenter la dimension transverse maxillaire.²⁹³ Celle-ci est réalisée à l'aide de forces latérales appliquées par des appareils amovibles ou fixes et visant à éloigner les portions dento-osseuses droite et gauche du maxillaire. L'EPO a généralement pour but d'obtenir un gain transverse au maxillaire supérieur par séparation de la suture palatine à l'aide des forces générées par l'appareil, sans recourir à la chirurgie.

L'EPO fut pour la première fois décrite en 1860 par Angell dans un rapport de cas.⁷ Après plusieurs controverses au sujet de l'usage de cette technique, ce n'est qu'en 1961 que l'EPO fut réintroduite par Andrew Haas et, depuis ce temps, cette technique est couramment utilisée en orthodontie.¹²⁰

De nos jours, l'EPO est caractérisée en trois types, déterminés selon le taux d'activation²⁴⁹ :

- Lente : 1 mm / semaine
- Semi-rapide : 0,25 mm / jour
- Rapide : 0,5 mm / jour

2.3.2 Indications

Traditionnellement, l'EPO était utilisée presque uniquement pour corriger les occlusions dentaires croisées unilatérales ou bilatérales^{120,198}. De nos jours, plusieurs indications sont rapportées dans la littérature. De manière générale, l'EP est indiquée lorsqu'une DMT a été identifiée au préalable.

Indications pour l'EPO :

- Éliminer la dysharmonie transverse entre les maxillaires supérieur et inférieur impliquant une constriction maxillaire.^{13,32,74,78,118,119,161,322,325}
- Corriger les articulés croisés postérieurs.^{13,114,198,249}
- Coordonner les arcades dentaires en éliminant la dysharmonie transverse avant le traitement orthopédique ou chirurgical des malocclusions de Classe II ou III.^{13,16,200}
- Augmenter le périmètre d'arcade lors d'une dysharmonie dento-squelettique de degré léger à modéré (taille des dents vs taille de l'arcade).^{2,13,199,200}
- Éliminer les compensations dento-alvéolaires masquant une DMT (correction des courbes de Monson et Wilson excessives).^{15,198}

- Augmenter la largeur de l'arcade supérieure en présence d'un maxillaire étroit (distance inter-molaires de moins de 31 mm) associé à une courbe de Wilson accentuée.¹⁹⁹
- Améliorer l'esthétisme du sourire en éliminant ou diminuant la présence de corridors buccaux (triangles noirs). Cette indication est appelée à être de plus en plus reconnue selon McNamara.¹⁹⁸

Généralement, l'ouverture de la suture intermaxillaire est souhaitée. L'âge squelettique du patient doit donc être pris en considération.¹³ C'est pourquoi chez les individus ayant atteint la maturité squelettique et présentant une DMT importante, l'EP doit être combinée à une chirurgie dans le but de relâcher les zones de résistance.²⁹³ Cet aspect sera traité en détail dans la section « 2.4 Expansion palatine rapide assistée chirurgicalement ».

2.3.3 Expansion palatine lente

On recommande l'expansion palatine lente (EPL) chez les patients pré-pubertaires où de faibles forces (2 à 4 livres de pression transmises à la suture) à un taux de 1 mm / semaine sont suffisantes. L'EPL est donc réalisée en dentition primaire ou en début de dentition mixte. Elle ne provoque pas l'apparition d'un diastème inter-incisif. Elle entraîne une certaine ouverture de la suture palatine, mais des effets dentaires importants sont également observés (50 % effet squelettique / 50 % effet dentaire).²⁴⁹ L'usage de forces élevées chez les jeunes enfants (moins de 7 ans) risque de provoquer une déformation des structures faciales, entre autres, dans la région nasale.²⁴⁹ L'expansion palatine rapide (EPR) est alors à éviter chez ces patients.

Le but d'intervenir en bas âge est d'éliminer un problème fonctionnel tel qu'un glissement fonctionnel de la mandibule ou de générer l'espace suffisant pour permettre l'alignement des dents supérieures qui feront éventuellement éruption.^{2,249}

Les appareils les plus fréquemment utilisés pour l'EPL sont le *W-arch* et le *Quad Helix* qui sont tous deux fixés en bouche à l'aide de bagues. Les appareils d'expansion

amovibles avec vis d'expansion peuvent également être utilisés afin de faciliter l'hygiène.²⁴⁹

2.3.4 Expansion palatine rapide

Avec l'âge, les interdigitations de la suture palatine deviennent de plus en plus nombreuses et profondes et la résistance à l'expansion des tissus en périphérie augmente également. L'usage de forces relativement élevées devient alors nécessaire afin de séparer les deux portions du maxillaire et ainsi provoquer l'ouverture de la suture palatine. L'EPR est donc recommandée en fin de dentition mixte et en dentition permanente. L'expansion palatine rapide orthopédique (EPRO) donne habituellement de bons résultats chez les adolescents, mais l'expansion doit généralement être assistée chirurgicalement chez l'adulte pour être efficace. À un taux d'activation de 0,5 mm par jour, 10 à 20 livres de pression sont transmises à la suture palatine.²⁴⁹

L'EPR provoque l'apparition d'un diastème inter-incisives qui se referme par la suite par une combinaison de récurrence squelettique et de tension exercée par les fibres gingivales étirées. Durant la période de contention suivant la période d'activation, l'expansion dentaire est maintenue puisque l'appareil maintient les dents en place, mais les deux portions squelettiques séparées du maxillaire ont tendance à se rapprocher puisque l'os n'obture pas encore la suture ouverte. Ceci entraîne donc un déplacement relatif des dents latéralement dans l'os alvéolaire les supportant. Ceci explique qu'au cours de la phase de contention, une portion de l'expansion squelettique obtenue est perdue et l'expansion dentaire devient ainsi proportionnellement plus importante.²⁴⁹

2.3.5 Types d'appareils

Les appareils d'expansion peuvent utiliser un ancrage uniquement dentaire, un ancrage au niveau des dents et du palais ou encore un ancrage intra-osseux. Les appareils à ancrage dentaire maintiennent leur fixation aux dents en étant bagués ou collés, alors que ceux à ancrage osseux, tel que le *Transpalatal Distractor* introduit par Mommaerts, sont

retenus par des vis métalliques implantées de part et d'autre du palais.²¹² Très peu d'études ont été publiées sur l'utilisation de ce dernier type d'appareil avec l'EPRO¹⁶⁵.

La force des appareils d'expansion est générée par une vis d'expansion située dans la région du palais. L'activation d'un quart de tour de la majorité des vis produit 0,25 mm d'expansion.

2.3.5.1 Haas vs Hyrax

Le Haas (figure 6) et le Hyrax (ou appareil de Biederman) (figure 7) sont des appareils d'expansion fixés aux dents à l'aide de bagues ou d'un recouvrement d'acrylique des dents postérieures. Les forces d'expansion sont possibles grâce à une vis située au centre des appareils. L'appareil Hyrax d'origine est constitué d'une structure uniquement métallique soudée à des bagues sur les premières molaires et premières prémolaires.¹⁰ Il peut également être conçu avec seulement deux bagues sur les premières molaires.²⁹³ On distingue le Haas du Hyrax par la présence d'acrylique recouvrant la région du palais. Haas attribue un effet orthopédique optimal à ce recouvrement d'acrylique qui transmet ainsi des forces latérales au palais.^{10,119}

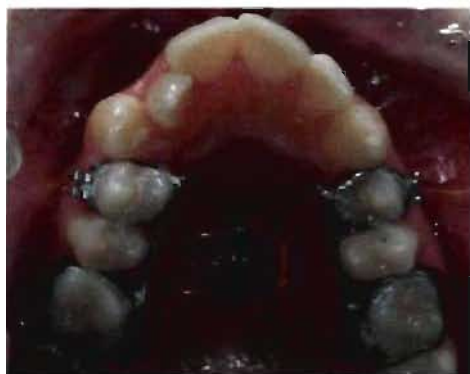

Figure 6 : Appareil d'expansion sur bagues de type Haas

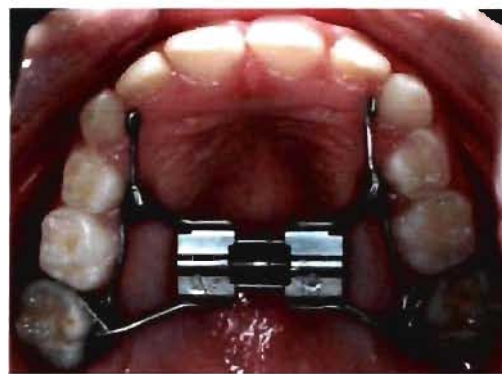

Figure 7 : Appareil d'expansion sur bagues de type Hyrax

Plusieurs études ont comparé les appareils de type Hyrax et Haas. Celles de Praskins en 1985 et de Garib en 2005 arrivent à la conclusion que les effets sur le complexe dentofacial sont similaires pour les deux appareils.^{10,101,248} Par ailleurs, certains travaux

indiquent que le Haas produit un effet orthopédique davantage marqué (supposément dû à l'appui palatin)²²⁸, alors que d'autres ont trouvé que le Hyrax permet une plus grande expansion squelettique (supposément due au squelette métallique plus rigide)¹⁸³. Le choix du type d'appareil semble ainsi peu influencer les résultats et n'apparaît donc pas critique.

2.3.5.2 Bagues vs recouvrement d'acrylique

Quelques études comparent les effets des appareils d'EPR avec bagues et ceux avec recouvrement d'acrylique postérieur (figure 8). Asanza de même que Sarver et Johnston mentionnent que l'augmentation de la dimension verticale provoquée par l'EPR peut être minimisée par l'usage d'appareils à recouvrement d'acrylique postérieur.^{10,268} Toutefois, le montant de bascule dentaire ne semble pas différer d'un appareil à l'autre.¹⁰ Les observations de ces deux études se sont limitées à la période de port des appareils d'EPR incluant trois mois de période de contention.^{10,268}

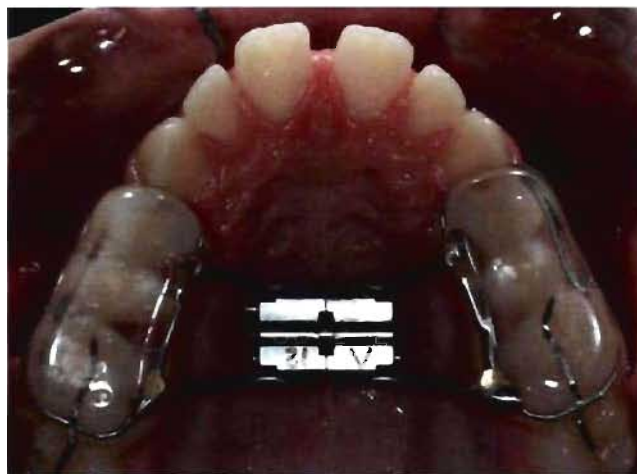

Figure 8 : Appareil d'expansion de type Hyrax avec recouvrement d'acrylique postérieur

L'étude de Reed est allée plus loin en observant des données similaires sur la durée complète du traitement orthodontique. Elle ne supporte pas les découvertes des études précédentes et conclut qu'il n'y a pas de différence cliniquement significative (différence minimale d'un degré ou 1 mm) entre les appareils avec bagues et ceux avec recouvrement d'acrylique en ce qui concerne le montant de mouvement inférieur du plan palatin et des

molaires supérieures.²⁵⁸ Selon cette même étude, il n'y aurait pas plus de changements verticaux au niveau du plan palatin lors d'une EPR que chez un individu avec croissance normale au cours de cette période.²⁵⁸ De manière générale, il semble que la supériorité des appareils à recouvrement d'acrylique, si minime soit-elle, serait perdue à moyen terme, soit au cours de la phase d'orthodontie fixe subséquente.²⁵⁸

2.3.5.3 Appareils à deux ou quatre bagues

Un bon nombre d'études ont été réalisées afin de connaître s'il est préférable d'utiliser des appareils d'expansion à deux ou quatre bagues (figure 9).^{77,171,273} Un appareil à quatre bagues est plus difficile à insérer en bouche et sa structure plus massive complique le nettoyage pour le patient.¹⁷¹ Les résultats de certaines études démontrent que les appareils à deux ou quatre bagues produisent des effets similaires sur la suture palatine et la dentition (sans toutefois faire mention de l'influence de l'âge des patients).¹⁷¹ Ainsi, Schneidman recommande l'appareil à deux bagues chez les enfants âgés entre 7 et 15 ans.²⁷³ Davidovitch, quant à lui, précise que l'appareil à quatre bagues s'avère celui de choix chez les patients de plus de 12 ans avec chevauchement antérieur sévère, une arcade en forme de «V» et/ou un articulé croisé bilatéral.⁷⁷ L'usage d'appareils à deux bagues doit être limité selon lui aux enfants de moins de 12 ans en dentition mixte avec chevauchement léger et/ou occlusion croisée unilatérale.⁷⁷

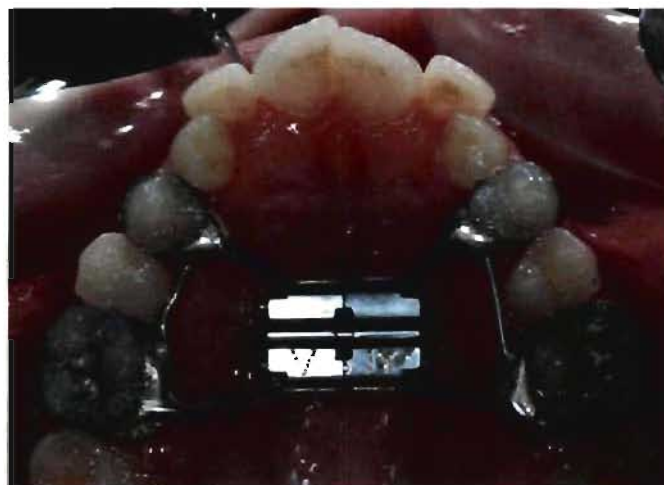

Figure 9 : Appareil d'expansion de type Hyrax à quatre bagues

2.3.6 Moment d'intervention

L'EPO doit être réalisée chez des patients en croissance. En présence d'une suture palatine mature et d'une diminution significative de la croissance transverse maxillaire, l'expansion se soldera par un échec.¹⁵⁴

Malgré le fait que l'âge chronologique ne concorde pas nécessairement avec le stade de maturation des sutures palatine et circummaxillaires, il peut servir de guide. D'ailleurs, plusieurs études mentionnent des recommandations quant à l'âge maximal afin d'obtenir un effet squelettique et de minimiser les effets dentaires d'une EPO.^{39,203,204,322} Wertz et Dreskin ont noté que les changements orthopédiques induits par l'EP conventionnelle sont plus marqués et davantage stables avant l'âge de 12 ans.³²² Cette étude clinique supporte entre autres les observations histologiques de Melsen.^{203,205} D'autres études avancent que la correction d'une constriction maxillaire à l'aide de l'orthodontie orthopédique n'est réalisable qu'avant l'âge de 14-15 ans.^{39,157,204,229} Proffit est d'avis que l'EPRO peut être tentée en général jusqu'à l'âge de 15-17 ans, soit 15-16 ans chez les filles et 16-17 ans chez les garçons.²⁴⁹ Baumrind affirme que la suture intermaxillaire se ferme vers 14-15 ans chez la fille et 15-16 ans chez le gars.²⁶ Au-delà de cet âge, l'EPO deviendrait impossible et entraînerait de grandes douleurs. Epker et Wolford mentionnent également que l'usage de l'EPRO chez les patients de plus de 16 ans est fréquemment associé à de difficultés significatives.⁸⁹ Selon eux, ceci est le résultat de la fusion des différentes sutures craniofaciales dont la suture palatine. De plus, d'autres experts mentionnent qu'il est généralement reconnu que la correction d'une DMT requiert une approche chirurgicale lorsque l'âge chronologique dépasse 16 ans chez les filles et 19 ans chez les garçons.⁵ Certaines contradictions sont toutefois présentes face à ce sujet et quelques auteurs sont d'avis que le traitement d'EP non chirurgicale peut avoir du succès chez les patients adultes.^{122,123} Toutefois, selon la majorité des études rigoureuses, il semble que même s'il est possible d'obtenir une certaine expansion chez les adultes⁶, les résultats d'une EPRO chez ce groupe ne sont ni prévisibles, ni stables.^{182,200,215,226,249,325}

La détermination de l'âge squelettique est essentielle avant d'entreprendre un traitement orthopédique¹⁴ puisque plus la maturité squelettique est avancée, plus l'EPO produit des mouvements dento-alvéolaires.^{89,161,214,215,325} Certains indicateurs biologiques tels la taille, le moment d'apparition de la ménarche ou de la mue de la voix peuvent être considérés dans l'évaluation globale de la maturité squelettique d'un patient.¹³ L'évaluation des vertèbres cervicales à l'aide de radiographies céphalométriques (CVM) s'avère très utile afin de déterminer le stade de croissance.¹⁴ L'étude publiée par Baccetti *et al.* en 2005 a mis en relation cette technique d'évaluation face aux différents résultats dento-squelettiques obtenus après une EPR réalisée chez un groupe de patients n'ayant pas atteint leur pic pubertaire et un autre l'ayant déjà atteint.¹⁴ Les résultats indiquent que l'EPRO induit des changements craniofaciaux dans la dimension transverse plus prononcés au niveau squelettique lorsqu'elle est effectuée avant le pic de croissance (CS1 à CS3), alors qu'elle provoque davantage d'effets dento-alvéolaires chez les individus traités plus tardivement (CS4 à CS6).¹⁴ Lors d'une EPRO, la méthode CVM permet donc de prédire la nature des résultats (proportion d'effets squelettiques vs dento-alvéolaires) et ainsi intervenir au moment opportun.¹⁴

2.3.7 Complications possibles

Avec l'augmentation en âge, la bascule dentaire et la flexion de l'os alvéolaire^{303,325} provoquées par l'EPR sont de plus en plus prononcées et soumettent les dents à un plus haut risque en les déplaçant à travers l'os alvéolaire.²⁶³ Une compression du ligament parodontal, de la résorption radiculaire^{21,172,304}, des fenestrations de la plaque corticale buccale et des récessions gingivales sont possibles.^{214,215,278,304,312} L'échec de l'ouverture de la suture palatine est souvent accompagné de douleur, d'instabilité de l'expansion^{115,117,213,325,335} et parfois même, de nécrose de la muqueuse palatine dans les zones de pression.⁵ L'extrusion des dents d'ancrage a également été observée, de même que la résorption radiculaire externe, des changements pulpaire et la formation de dentine secondaire et de pulpolithes.^{145,212,304,335}

Si la rigidité de l'os maxillaire et des structures avoisinantes est augmentée, par exemple chez l'adulte, des zones de stress vont davantage être provoquées par l'EP.^{145,146} Les

apophyses ptérygoïdes vont se plier plus latéralement sous l'effet de l'application des forces, des micro-fractures et des lésions discrètes aux structures nerveuses et vasculaires peuvent survenir.¹³⁷ L'impact de cette faible élasticité indique qu'il est préférable d'avoir recours à l'EPRAC dans cette situation.¹³⁷ Dans les cas d'expansion effectuée chez les enfants et les adolescents, les stress induits dans la région de la base crânienne sont généralement modérés et n'entraînent aucune complication sérieuse.¹³⁷

2.3.8 Effets sur le complexe craniofacial

L'EPRO entraîne des effets qui ne se limitent pas uniquement à la dimension transverse du maxillaire supérieur. Effectivement, ce traitement provoque des changements au niveau des dents ainsi que de l'os alvéolaire et des tissus parodontaux les supportant, et entraîne même des modifications dans le reste du complexe craniofacial, incluant un grand nombre d'os et les voies aériennes supérieures. Ces effets seront détaillés dans les sections qui suivent.

2.3.8.1 Effets dento-alvéolaires et squelettiques

Le patron d'expansion obtenu avec l'EPRO est pyramidal puisque l'ouverture des moitiés maxillaires se fait en forme de «V» tant au niveau du plan transverse que frontal, la pointe du «V» étant le centre de rotation et la partie ouverte du «V» étant située vers l'avant et vers le bas.^{29,45,66,96,102,103,149,161,249,325} En vue axiale, le centre de rotation est situé vers l'arrière du palais, entre les troisièmes molaires maxillaires, alors qu'en vue frontale, le centre de rotation est situé près de la suture fronto-nasale, entre les crêtes médiales des deux orbites. Ceci fait en sorte que lors d'une EPO, une plus grande quantité d'ouverture de la suture au niveau des canines est observée par rapport à la région des molaires et ce, dans un rapport de 3:2.³¹² Une étude par tomodensitométrie (TDM) a révélé qu'une expansion orthopédique réalisée chez des jeunes patients provoque plus d'expansion au niveau inférieur du maxillaire que supérieur et est accompagnée d'une buccalisation des dents d'ancrage.⁷⁵

De plus, des effets peuvent être notés au niveau squelettique (ouverture suturale), dentaire (bascule) et alvéolaire (flexion et remodelage).³¹² Krebs, dans son étude avec des marqueurs métalliques durant l'expansion maxillaire, a obtenu que, chez les enfants, les effets de l'expansion sur les composantes squelettique et dentaire étaient dans la même proportion (50 % squelettique et 50 % dentaire), alors que, chez les adolescents, les effets étaient plus prononcés au niveau dentaire (35 % squelettique et 65 % dentaire).¹⁶¹ Garrett *et al.* ont publié récemment des données obtenues à l'aide de la tomodensitométrie volumique à faisceau conique (TVFC) et concernant l'EPR chez des adolescents.¹⁰² Ils ont observé au niveau des premières molaires supérieures les effets suivants : 38 % d'expansion squelettique, 13 % de flexion de l'os alvéolaire et 49 % de bascule dentaire.

L'effet dans la dimension transverse de l'expansion maxillaire n'est pas seulement observé à l'arcade supérieure, mais également à l'arcade inférieure. Celle-ci a tendance à élargir et un redressement des dents postérieures inférieures est noté chez celles inclinées lingualemment au départ.¹⁹⁸

Lorsque l'EP est effectuée en dentition mixte, la correction spontanée des malocclusions de Classe II est parfois observée et ce, même avant la perte des deuxièmes molaires primaires inférieures, sans l'usage du *leeway space*.¹⁹⁸ Cette correction spontanée apparaît généralement 6 à 12 mois après la fin de l'activation de l'appareil¹⁹⁸, mais ceci demeure un sujet controversé dans la communauté scientifique.²⁴⁹

Une ouverture de l'occlusion et un mouvement antérieur et/ou inférieur du maxillaire ont également été mentionnés à maintes reprises comme conséquences de l'EPR.^{59,118,119,325} Cependant, plusieurs des études considéraient uniquement les changements à court terme.^{59,73,78,118,119,325} Très peu d'investigations à long terme ont analysé les effets secondaires de l'EP sur une période de plus de 5 ans.^{59,117,180,322} La revue systématique de Lagravère *et al.* sur les effets à long terme de l'EPRO publiée en 2005 conclut qu'aucun effet squelettique cliniquement significatif ne peut être observé sur le maxillaire dans les dimensions antéro-postérieure et verticale après un an.¹⁶⁹

Des études animales ont démontré que l'EPRO entraîne une distorsion au niveau des sutures lambdoïdes et pariétales de même qu'au niveau de la synchondrose sphéno-occipitale.⁹⁸ Des niveaux de stress assez importants seraient également présents dans la partie supérieure des apophyses ptérygoïdes de l'os sphénoïde ainsi que sur la surface externe de l'os zygomatique et du mur externe de l'orbite.¹⁴⁷ De plus, une étude a conclu que tous les os s'articulant avec le maxillaire sont déplacés suite à une EPRO, à l'exception du sphénoïde.¹⁶² D'autre part, lorsque la suture palatine est élargie, la formation osseuse se produit assez rapidement afin de combler le défaut au palais. Une analyse histologique réalisée sur des singes a démontré que deux semaines après l'initiation d'un traitement d'expansion, une évidence de remodelage osseux et une augmentation de l'activité cellulaire peuvent être observées.²⁸⁵

Un lien a été établi entre la DMT et la présence de résistance nasale au passage de l'air.¹³³ Cette dernière est plus marquée chez les patients présentant une constriction maxillaire par rapport aux patients avec une dimension maxillaire dans les normes.¹³³ D'ailleurs, les patients avec une DMT semblent avoir des zones de constriction maximale plus étroites dans la portion nasale des voies aériennes supérieures.²⁰

2.3.8.2 Effets parodontaux

La condition parodontale est un sujet d'intérêt considérable en orthodontie, surtout lorsqu'il s'agit de mouvements d'expansion. Plusieurs études expérimentales faites sur des animaux^{24,86,286,320,321}, de même que quelques études effectuées chez les humains^{115,285}, confirment que ces mouvements mettent à risque de déhiscence osseuse et de récession gingivale les surfaces labiales et buccales des dents.^{29,104,114,236,311,312} De nombreux facteurs peuvent être impliqués^{18,33,81,113,210,233,284,307,317}, dont la largeur et l'épaisseur de la gencive kératinisée, l'épaisseur d'os cortical et la présence d'inflammation^{181,320,321}.

Plusieurs études ont évalué les effets parodontaux d'une EPRO. Greenbaum et Zachrisson¹¹⁵ ont démontré une perte d'attache de 0,5 mm lorsqu'un adolescent subit un EPRO. Certains facteurs ont montré une plus grande corrélation avec les changements

parodontaux observés : l'âge du patient, l'épaisseur initiale de l'os buccal¹⁰⁰ et la quantité d'expansion effectuée.²⁶³ Une perte d'attache plus substantielle peut être anticipée chez un adulte comparativement à un individu en croissance.⁵²

2.3.8.3 Effets sur les voies aériennes supérieures

La diminution de la résistance au passage de l'air à travers la cavité nasale de même que l'amélioration du patron respiratoire nasal sont mentionnées par plusieurs auteurs comme un des effets bénéfiques de l'EP.^{35,83,88,127,133,301,318,323,324} Ce changement favorable concernant la respiration nasale est relié à l'augmentation de la largeur nasale produite par l'EPRO, particulièrement à l'élargissement des zones de constriction maximale.^{32,160,281,318} Par ailleurs, une plus grande réduction de la résistance nasale est généralement observée chez les sujets avec une valeur initiale plus élevée.¹³³ L'EPRO produit une augmentation des dimensions et du volume de la cavité nasale, mais le changement en largeur de la cavité nasale n'est pas nécessairement en relation avec le montant d'expansion réalisé.^{12,22,82,133,230,325} Un bon nombre d'études sur le sujet fournissent des informations de nature qualitative uniquement, mais certaines fournissent aussi des données quantitatives. Entre autres, Palaisa *et al.* ont évalué à 10 % l'augmentation du volume de la cavité nasale suite à l'EPRO²³⁰ et Timms a quantifié la réduction de la résistance nasale à 36 %³⁰¹.

Par ailleurs, l'ensemble des études retenues dans la revue systématique la plus récente sur les effets de l'EPRO sur les voies aériennes et la respiration¹⁵³ mentionnent que les effets bénéfiques de l'EPR sur les paramètres respiratoires sont maintenus et stables à long terme.^{12,37,69,70,82,88,127,230,325} Toutefois, certains experts soulignent que ces bénéfices ne sont pas observés chez l'ensemble des patients.³¹⁸ Même si une amélioration de la respiration nasale est généralement présente suite à l'EPRO, il semble que celle-ci ne doit pas être utilisée uniquement dans ce but.^{221,318}

Une forte prévalence de DMT chez les patients souffrant du syndrome d'apnée obstructive du sommeil a été notée.²⁷⁷ Toutefois, il semble que les effets provoqués par l'EP sur l'apnée du sommeil sont difficiles à prévoir, car la réponse est très variable d'un

individu à l'autre.^{12,83,133} Malgré tout, quelques études mentionnent l'impact positif de l'EPRO chez de jeunes patients avec une apnée légère à modérée présentant une DMT.^{65,316}

2.3.9 Stabilité et contention

Il est généralement accepté que de pousser ou tirer les dents afin d'augmenter le périmètre d'arcade ne fournit pas un résultat stable. Cependant, lorsqu'il s'agit d'appareils fonctionnels agissant sur la croissance, une certaine stabilité peut être observée.³¹² D'ailleurs, des études à long terme concernant l'augmentation de la dimension transverse maxillaire à l'aide de l'EPRO rapportent des changements favorables et relativement stables.^{117,161} Certains auteurs demeurent toutefois prudents en ce qui concerne la stabilité, car la comparaison entre les différents projets de recherche est difficile, les études cliniques variant selon la taille et l'âge des échantillons, le montant d'expansion et les méthodes de contention utilisées.¹⁹⁹ La méta-analyse de Schiffman en 2001 rapporte des données sur la durée de la période de contention suivant la phase active d'expansion variant de 90 jours à 135 jours.^{10,265,271} L'ensemble des études citées dans cette méta-analyse ont utilisé des appareils de contention passifs.²⁷¹

Après le retrait des appareils orthopédiques, la bascule dentaire et la flexion de l'os alvéolaire engendrées par l'EP a tendance à récidiver en fonction des forces engendrées par la musculature buccale³⁹, des forces occlusales, de l'étirement des fibres de la muqueuse palatine²¹⁸ et des stress induits au niveau des articulations circummaxillaires.⁴⁸ Un consensus est présent dans les écrits scientifiques par rapport au fait que la tendance à la récurrence augmente avec la maturité squelettique, car moins d'effets squelettiques et plus d'effets dento-alvéolaires sont observés.^{51,169,214,215,325} Les différents articles sur le sujet rapportent un taux de récurrence après la phase de contention variant de 0 à 45 %, tout âge d'intervention confondu.^{117,180,199} Wertz mentionne un taux de récurrence de 63 % suivant l'EPRO chez des adultes de plus de 18 ans.³²⁵ Timms et Vero notent une récurrence de 33-50 % du montant d'expansion avant même la fin de la période de contention chez les patients ayant atteint leur maturité squelettique.³⁰⁶ C'est pourquoi une surcorrection

du gain transverse voulu allant jusqu'à 50 % est fréquemment recommandée lors d'un traitement d'EPO.³⁵

2.4 Expansion palatine rapide assistée chirurgicalement

2.4.1 Généralités

Comme il a été vu précédemment, la DMT constitue l'un des problèmes squelettiques les plus couramment retrouvés chez les patients vus en orthodontie, tant chez les adolescents que chez les adultes. Chez les individus ayant atteint leur maturité squelettique, l'EPRO s'avère infructueuse. L'une des approches préconisées pour le traitement de la DMT chez de tels patients est l'EPRAC. L'EPRAC est en fait une EPR réalisée à l'aide d'un appareil conventionnel à ancrage dentaire ou osseux, mais nécessitant une phase chirurgicale préalable de manière à relâcher les zones du massif craniofacial causant une résistance aux forces d'expansion. D'ailleurs, ce type de traitement est considéré comme une forme d'ostéogénèse par distraction (OD).

L'EPRAC est une modalité de traitement ayant gagné grandement en popularité dans la dernière décennie. Pour cette raison, depuis quelques années, un nombre grandissant d'articles sont publiés sur ce sujet. Les abréviations SARPE et SARME sont souvent retrouvées dans les écrits scientifiques et font référence aux termes anglophones *surgically assisted rapid palatal expansion* et *surgically assisted rapid maxillary expansion*.

2.4.2 Historique

Brown a été le premier à décrire une technique d'EPRAC dans son manuel en 1938. Celle-ci consistait en une incision palatine médiane faite dans le but d'ouvrir la suture chez un patient ayant atteint la maturité squelettique.⁵⁰ Toutefois, cette approche entraînait des risques trop importants de déhiscence osseuse au niveau de la suture palatine. Par la suite, en 1954, cette technique a été utilisée pour la première fois dans la région du maxillaire antérieur pour des fins orthodontiques par Heiss.¹³¹ En 1961, Haas a réintroduit l'EPRO comme option de traitement orthodontique et a soumis l'hypothèse

que les deux moitiés maxillaires se séparaient l'une de l'autre par un mouvement de bascule, plutôt que parallèlement en raison de la résistance des apophyses zygomatiques.¹¹⁹

Historiquement, la suture palatine était considérée comme étant la zone principale de résistance. Isaacson *et al.* ont expliqué que la résistance totale offerte par le squelette du complexe maxillofacial devient plus élevée au fur et à mesure que le patient augmente en âge et donc, devient plus mature au niveau squelettique, et que les sites majeurs de résistance proviennent des différentes jonctions du maxillaire avec le complexe craniofacial.^{145,146} De son côté, Wertz prétendait que la résistance au niveau des arcades zygomatiques était le facteur empêchant la séparation parallèle de la suture palatine.³²⁵ En 1975 et 1976 respectivement, Lines ainsi que Bell et Epker ont confirmé que les zones de plus grande résistance étaient les sutures fronto-maxillaires, zygomatico-temporales et zygomatico-maxillaire.^{31,182} L'identification de ces zones de résistance a stimulé le développement des différentes techniques d'EPRAC.²⁸ Il a été proposé de procéder à une ostéotomie des piliers latéraux du maxillaire et également de libérer le maxillaire dans la région postérieure. La première technique d'EPRAC moderne a été décrite en 1976 par Bell³¹ et ensuite recommandée en 1990 par Betts dans le but d'élargir le sourire.³⁴ Subséquemment, en 1992, Bays a publié le premier article sur l'utilisation de l'EPRAC chez un groupe important de patients pour la correction de la DMT.²⁸ La technique de l'EPRAC a continué à évoluer par la suite; notamment, Mommaerts a introduit en 1999 le premier distracteur palatin à ancrage osseux.²¹²

2.4.3 Ostéogénèse par distraction

L'OD (aussi appelée ostéodistraction, distraction osseuse ou distraction ostéogénique) est une technique permettant l'élongation d'un os en stimulant l'ostéogénèse entre les surfaces d'un os qui a subi une ostéotomie. Un appareil, le distracteur, pouvant être fixé de manière interne ou externe, produit une traction incrémentielle qui entraîne une formation osseuse graduelle.

2.4.3.1 Historique

Le principe d'OD a été élaboré au début du 20^e siècle, mais la compréhension complète des principes biologiques de guérison et l'utilisation courante de cette technique ne sont venues que vers la fin du siècle. L'EPRAC est une forme d'OD dont l'application clinique en chirurgie maxillo-faciale a pris place avant celle des différents types d'OD en chirurgie orthopédique.¹⁵⁷ Quelques événements importants dans l'histoire de cette technique :

- En 1905, Codivilla publie la théorie de l'OD suite au succès de l'élongation d'un fémur par des forces axiales.⁶⁷
- En 1972, Snyder applique la distraction osseuse pour l'élongation de la mandibule (études animales).²⁸²
- En 1990, Ilizarov décrit l'utilisation d'un appareil d'OD pour l'élongation de fémurs avec succès chez un large groupe de patients.¹⁴⁴
- En 1992, McCarthy rapporte la réussite de l'élongation mandibulaire à l'aide de distraction osseuse chez des patients atteints de microsomie hémifaciale et du syndrome de Nagers.¹⁹⁷

2.4.3.2 Formation osseuse

Quatre phases se distinguent dans la formation de tissu osseux¹¹⁴ :

- 1- Hématome fibro-vasculaire : Entre le 5^e et le 7^e jour suite à la fracture osseuse, des fibres de collagène sont formées de manière parallèle au vecteur de distraction.
- 2- Ossification intra-membraneuse : L'ossification se produit de l'extérieur vers l'intérieur.
- 3- Remodelage du nouvel os
- 4- Formation d'un os solide compact

Dans la technique d'OD, une fracture contrôlée (ostéotomie ou corticotomie) est effectuée. Le contrôle des étapes suivant la fracture et menant à la guérison est assuré par l'application de forces pour séparer les segments osseux pendant la phase de cal osseux

primaire où l'on retrouve l'os immature. Essentiellement, ces forces permettent de retarder l'achèvement du cal osseux secondaire et de stimuler la formation de nouvel os en étirant l'os immature.^{294,295}

2.4.3.3 Principes de distraction

Ilizarov décrit quatre principes¹⁴⁴ :

- Période de latence (période avant que la force ne soit appliquée) : Ilizarov parle d'une période de 5 jours, alors que Di Bastiani parle de 14 jours.⁷⁹
- Taux de distraction (quantité de distraction effectuée) : Le taux optimal est de 1 mm par jour. Un taux de distraction trop lent permettrait une ossification prématurée, tandis qu'un taux trop rapide risquerait d'entraîner une ischémie, vue la diminution de biosynthèse dans les artéριοles, le fascia et les éléments neuronaux. Il s'ensuit alors un mauvais contact entre les fibres de collagène, donc absence de formation de nouvel os, ou encore absence ou mauvaise union.²⁸⁹
- Rythme de distraction (nombre d'activations par jour) : De façon idéale, le rythme serait continu. Un rythme de deux activations par jour semble être cliniquement acceptable.⁹
- Stabilité (capacité de l'appareil de contention de stabiliser le nouveau tissu osseux) : Si l'os peut fléchir ou se tordre, une hémorragie peut s'ensuivre, ce qui entraîne la formation de fibrocartilage plutôt que d'os.¹¹²

L'EPRAC peut être considérée comme une forme d'OD, mais diffère toutefois quelque peu de la technique classique puisque l'appareil est déjà activé au moment de la chirurgie.²⁵³ Mommaerts a développé en 1999 le premier protocole d'EPRAC tenant compte explicitement des principes d'OD.²¹² Son protocole de distraction transpalatine comme méthode d'expansion maxillaire implique une chirurgie de type ostéotomie LeFort I incomplète laissant la suture ptérygo-maxillaire et la base du septum nasal intactes, l'utilisation d'un appareil à ancrage osseux avec taux d'activation de 0,33 mm par jour et un rythme de deux fois par jour si possible (dans le cas d'un appareil à ancrage dentaire, un taux de 0,25-1 mm par jour), une période de latence de 5-7 jours et une période de contention de 3-6 mois.^{212,295}

2.4.4 Indications

Un certain manque de consensus existe actuellement parmi les orthodontistes et les chirurgiens quant aux indications pour une EPRAC. Avant tout, un diagnostic précis et parfois difficile de la DMT doit être établi. Les indications suivantes ont toutes été rapportées dans les écrits scientifiques, celles-ci s'appliquant à un patient ayant atteint la maturité squelettique et présentant une DMT sévère:^{157,280,293,328}

- Augmentation du périmètre de l'arcade maxillaire, dans le but de corriger un articulé croisé postérieur, quand aucune autre chirurgie n'est indiquée.
- Augmentation transverse du maxillaire comme première intervention, même si une intervention chirurgicale subséquente est indiquée, et cela afin de diminuer les risques, le manque de précision et l'instabilité associés à l'ostéotomie maxillaire segmentée.
- Augmentation transverse d'un maxillaire hypoplasique chez les patients avec une fente palatine ou un syndrome.
- Fournir l'espace requis pour l'alignement des dents quand les extractions ne sont pas indiquées.
- Combler les corridors buccaux excessifs.
- Permettre l'expansion suite à un échec de l'EPRO dû à la résistance des sutures.

Il n'existe pas de consensus dans les écrits scientifiques sur le montant d'expansion requis pour rendre l'EPRAC indiquée ou même nécessaire. Tout de même, une bonne partie des experts sur le sujet s'entendent pour affirmer que, règle générale, une fois la maturité squelettique atteinte, les traitements orthodontiques seuls ne pourront produire une expansion stable de plus de 5 mm. Ainsi, uniquement un manque de moins de 5 mm peut être camouflé par des forces orthodontiques.^{34,35,95,280} Quand le manque transverse excède 5 mm, l'assistance chirurgicale est alors requise. En présence d'un manque de 5-7 mm, l'EPRAC doit être considérée, mais en présence d'un manque de plus de 7 mm, elle devient alors indiquée (pour des détails additionnels, voir la section « 2.4.5 Alternatives de traitement »).⁹⁵ Il est à noter que l'évaluation de l'inclinaison bucco-linguale des dents

est essentielle, celle-ci pouvant masquer ou aggraver le manque dans la dimension transverse au niveau des bases apicales.

Comme il a été mentionné dans la partie sur l'EPO, en ce qui a trait à la maturité squelettique, la fin de la croissance transverse du maxillaire et la fermeture des sutures maxillo-faciales se produisent à l'âge squelettique de 14-15 ans chez les filles et de 15-16 ans chez les garçons.^{26,203,239} Ainsi, après ces âges, une procédure chirurgicale devient nécessaire pour obtenir une expansion des bases osseuses. Il ne faut pas oublier qu'une évaluation valable doit tenir compte de la maturité squelettique du patient et non pas seulement de son âge chronologique.^{13,14,249}

Dans les écrits scientifiques, la morphologie d'un palais étroit est associée à un patron buccal de respiration et une altération du patron neuromusculaire.^{11,184,225} Les conséquences des dysfonctions respiratoires sont complexes et peuvent inclure l'apnée obstructive du sommeil, l'énurésie et la perte de l'ouïe. L'association entre la DMT et ce type de dysfonction a fait l'objet de plusieurs études et celles investiguant plus précisément l'effet de l'EPRO sur ces dysfonctions ont fourni des résultats positifs intéressants. L'hypothèse a été émise quant à une association similaire avec l'EPRAC chez les adultes. Les patients rapportent fréquemment une amélioration subjective de la respiration nasale suite à l'EPRAC conjointement avec une augmentation quantitative du volume nasal, ce qui donne donc une certaine valeur ajoutée à ce traitement sans toutefois constituer une indication en tant que telle (plus de détails sur ce sujet dans la section « 2.4.12.2 Effets sur les voies aériennes supérieures »).^{46,56,94,283,298,300,302,310,330}

2.4.5 Alternatives de traitement

L'EPRAC ne constitue pas la seule option de traitement pour la correction d'une DMT chez un patient adulte. L'autre alternative de traitement fréquemment utilisée est l'ostéotomie LeFort I segmentée, mais quelques orthodontistes font mention de l'utilisation d'EPRO chez des individus squelettiquement matures.^{122,123}

2.4.5.1 EPRAC vs EPRO

Il est généralement reconnu que l'EPRAC s'avère plus efficace à produire de l'expansion chez les patients ayant terminé leur croissance que l'EPRO¹²² et permet ainsi une expansion plus stable que l'EPRO seule.^{6,31,152,159,176,246,249} Quelques écrits scientifiques sont toutefois en contradiction avec ceci et mentionnent que l'EPR conventionnelle permet des résultats similaires chez les adultes et les enfants.^{122,123} Un auteur parle de complications minimales avec cette technique chez les individus squelettiquement matures si l'expansion est accomplie avec un taux peu élevé¹²³, mais de nombreux autres précisent que des effets néfastes peuvent être observés.^{13,28,31,35,114,152,182,216,226,243,246,322}

En effet, les écrits scientifiques font mention de plusieurs limitations et complications qui sont associées à l'utilisation de l'EPRO chez les patients squelettiquement matures :

- Le montant d'expansion possible est restreint et se limite à une expansion au niveau dento-alvéolaire.^{303,325}
- L'expansion est souvent inégale et la quantité de récédive imprévisible.^{85,212,235,280}
- Le patient peut ressentir de la douleur due à la résistance des structures anatomiques, à l'ischémie, aux ulcérations, à l'enflûre et même à la nécrose de la muqueuse palatine engendrées par la pression de l'appareil d'expansion.^{5,29,285}
- Les dents postérieures ont tendance à basculer buccalement, entraînant souvent une moins bonne occlusion et plus d'instabilité.^{303,325}
- La bascule des dents postérieures et leur extrusion entraînent une rotation horaire de la mandibule, et conséquemment, une augmentation de la hauteur faciale.^{145,335}
- Les dents postérieures déplacées buccalement peuvent causer des problèmes parodontaux tels que de la récession gingivale, des déhiscences ou des fenestrations^{214,215,278,304}, de même que de la résorption radiculaire^{21,172,304}.

L'expansion créée par l'EPRO chez les patients adultes le serait principalement par la flexion de l'os alvéolaire³²⁵ et la bascule des dents^{303,325}, et peu ou pas par expansion squelettique puisque les articulations osseuses du maxillaire avec les os adjacents causent une grande résistance.^{85,214,215} Il en résulte une grande instabilité, certaines études parlant même d'une perte de l'expansion obtenue de l'ordre de 50 %.^{115,117,213,306,325,335}

De façon générale, si une expansion de moins de 5 mm est requise, il y a souvent présence de suffisamment d'os buccal pour permettre la bascule des dents à l'aide d'une EPRO. L'absence de défauts parodontaux et de récession gingivale est cependant préalable de manière à éviter les effets iatrogéniques au niveau du parodonte déjà mentionnés.³⁴

2.4.5.2 EPRAC vs ostéotomie LeFort I segmentée

La comparaison entre l'EPRAC et l'ostéotomie LeFort I segmentée, pour le traitement de la DMT chez les individus squelettiquement matures, s'établit au niveau de plusieurs points dont le patron et la quantité d'expansion ainsi que la stabilité, ce qui établit ultimement les indications pour les deux procédures.¹⁷ L'EPRAC permet une plus grande expansion dans la région antérieure, contrairement à l'ostéotomie LeFort I segmentée, qui en crée davantage dans la région postérieure.²⁵³ De plus, une plus grande quantité d'expansion peut être obtenue avec l'EPRAC puisqu'il est très difficile de créer plus de 8 mm d'augmentation transverse avec l'ostéotomie segmentée.²⁵³ Une grande augmentation en largeur à l'aide d'une ostéotomie LeFort I est rapportée comme étant instable^{251,252,328}, alors que celle produite par l'EPRAC est généralement considérée tout de même relativement stable^{8,226,252,312}.

De plus, l'EPRAC possède d'autres avantages par rapport à l'ostéotomie LeFort I segmentée, tels qu'une moins grande morbidité due à une meilleure vascularisation des segments osseux et une possibilité accrue d'amélioration de l'esthétisme par diminution des corridors buccaux et d'amélioration de la respiration nasale.^{29,253,285,295} Également, l'EPRAC, par l'augmentation du périmètre d'arcade en début de traitement, élimine bien souvent la nécessité de procéder à des extractions pour résoudre les problèmes de manque d'espace au niveau de l'arcade dentaire supérieure.²⁸⁰ Cependant, l'EPRAC ajoute une deuxième étape chirurgicale au traitement si des dysharmonies importantes dans les dimensions sagittale et/ou verticale sont présentes, ce qui entraîne des risques, des coûts et du temps de récupération supplémentaires.²⁵³

Il n'existe pas de consensus à ce jour sur une ligne de conduite précise à suivre quant au nombre d'étapes chirurgicales nécessaires pour le traitement d'un problème transverse quand un problème vertical et/ou sagittal est également présent. Selon Proffit et certains autres auteurs^{17,252,253,280}, l'EPRAC est le traitement chirurgical à privilégier dans le cas d'une DMT associée à aucune autre dysharmonie squelettique. D'autre part, un manque dans la dimension transverse de plus de 9 mm accompagné d'un problème au niveau sagittal ou vertical doit être présent pour constituer une indication d'intervenir en deux étapes chirurgicales, soit l'EPRAC au début du traitement orthodontique et les autres interventions vers la fin. Toutefois, si une expansion typique de 6 à 9 mm est requise et qu'un mouvement antéro-postérieur ou vertical du maxillaire est également indiqué, l'approche avec l'EPRAC devient non nécessaire puisqu'elle n'apporte pas un réel bénéfice pour le patient comparé à l'approche chirurgicale en une étape qui inclut l'ostéotomie LeFort I segmentée.

La décision de procéder à deux étapes chirurgicales peut présenter quelques avantages : le temps per-opératoire total revient à peu près au même qu'en une seule étape, la difficulté des deux interventions est moindre et les risques de malpositionnement du maxillaire, de manque de vascularisation et de problèmes parodontaux sont diminués. L'EPRAC étant réalisée plus tôt dans le traitement que l'ostéotomie LeFort I, les risques de récurrence sont moins importants et le reste du traitement orthodontique devient plus facile et plus rapide.²⁸⁰

Les partisans de l'EPRAC ont également supposé qu'en période post-chirurgicale, des forces orthopédiques peuvent être appliquées au maxillaire pour corriger les problèmes verticaux et sagittaux puisque plusieurs sutures ont été relâchées durant la chirurgie. Cependant, cette approche n'est pas préconisée de routine, son pronostic étant incertain et le nombre d'études sur celle-ci étant faible.²⁹³

2.4.6 Types d'appareils

Les principaux types d'appareil d'expansion ont déjà été décrits dans la section sur l'EPO, mais ils seront revus ici brièvement de manière à établir la pertinence de leur

utilisation dans le cadre de l'EPRAC. Particulièrement, les appareils à ancrage osseux feront ici l'objet d'une plus grande emphase puisque leur utilisation est plus courante pour l'EPRAC et ainsi un plus grand nombre d'articles sont disponibles pour l'utilisation de ces appareils à cet effet.

2.4.6.1 Appareils à ancrage dentaire

Les appareils à ancrage dentaire de type Haas et Hyrax sont les plus fréquemment utilisés pour une EPRAC, que ce soit sur deux ou quatre bagues, ou encore avec recouvrement occlusal en acrylique. Ces appareils ont pour ancrage les dents maxillaires postérieures, le nombre de dents incluses étant fonction du dessin de l'appareil.

Les appareils avec recouvrement d'acrylique et collés sur un plus grand nombre de dents vont être recommandés par certains pour les patients ayant un parodonte compromis et ceux présentant des symptômes de dysfonctions temporo-mandibulaires.²⁹³ Également, l'appareil avec recouvrement d'acrylique peut être préconisé dans le but de limiter l'extrusion possible des dents postérieures et d'avoir un certain contrôle de la dimension verticale.^{268,325} Les appareils amovibles, quant à eux, ne sont pas recommandés en raison de leur manque de rétention et de stabilité.²⁹³

Les appareils avec ancrage dentaire peuvent causer des mouvements non désirés des dents de support et ainsi une perte d'ancrage de même qu'une récurrence squelettique, tant au cours de la période d'expansion qu'après celle-ci. Une incidence plus élevée de fenestration et de résorption radiculaire est aussi observée avec ce type d'appareil.^{28,105,109,159}

2.4.6.2 Appareils à ancrage osseux

Les appareils à ancrage osseux sont d'utilisation moins fréquente que ceux à ancrage dentaire, mais jouissent toutefois d'une popularité croissante (figure 10). Le premier appareil du genre, le *Transpalatal Distractor*, a été introduit par Mommaerts en 1999.²¹² Celui-ci permet de minimiser les différents problèmes énumérés ci-haut associés aux

appareils à ancrage dentaire puisqu'il offre une fixation au niveau de l'os palatin.¹⁹⁵ Un autre avantage est celui de pouvoir commencer les traitements d'orthodontie fixe plus tôt au cours de la période post-chirurgicale. Plusieurs autres appareils similaires sont maintenant disponibles dont le *MDO-R device*¹⁰⁵, le *Rotterdam Palatal Distractor*¹⁵⁸ et le *Dresden Distractor*¹²⁴.

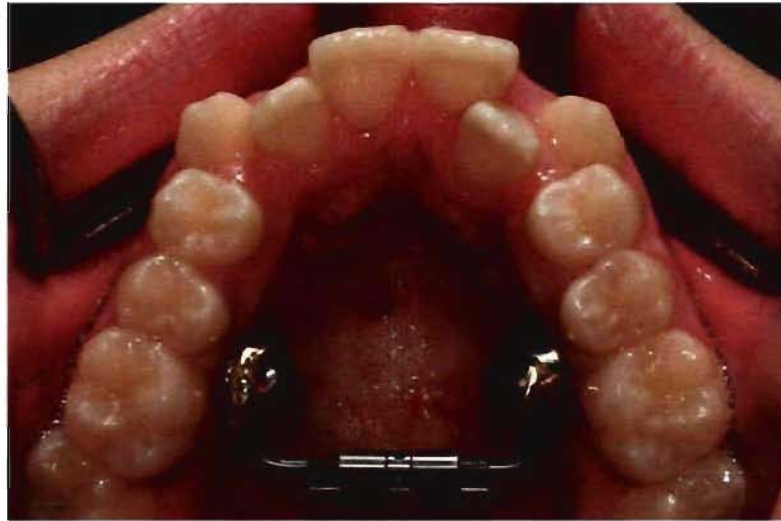


Figure 10 : Appareil d'expansion à ancrage osseux
(Photo : Dr Manuel O. Lagravère, avec sa permission)

Tous ces appareils sont supposés permettre un meilleur contrôle du mouvement orthopédique. Plusieurs auteurs prétendent n'avoir aucune récurrence avec ce type d'appareil, tant durant la période d'ossification qu'après la période de contention.^{106,243,332} Il est également proposé dans un article publié par Harzer *et al.* d'utiliser un des implants ayant servi à l'ancrage du distracteur comme ancrage absolu pour un arc transpalatin pour la suite des traitements orthodontiques.¹²⁸

Un inconvénient possible associé à ces appareils est le desserrement entraînant la mobilité d'une des composantes. Certains dessins d'appareils et certains protocoles ont d'ailleurs été modifiés afin d'en diminuer le risque.²²³ De plus, il faut noter que les appareils à ancrage osseux sont contre-indiqués chez les patients immunodéficients et ceux ayant subi des traitements de radiothérapie.¹⁵⁸

2.4.7 Résistance à l'expansion

Tel qu'il a été mentionné dans la section sur l'EPO, la résistance aux forces d'EP ne provient pas en grande partie de la suture intermaxillaire, mais plutôt des sutures circummaxillaires.^{145,146,152} Betts a identifié les principales zones de résistance aux forces latérales d'expansion comme étant les apophyses piriformes dans la région antérieure, les apophyses zygomatiques au niveau latéral, les jonctions ptérygo-maxillaires dans la région postérieure ainsi que la suture palatine au niveau médian, cette dernière ayant toutefois un rôle moins important que les autres (figure 11).³⁵ Toute cette résistance peut complètement empêcher le mouvement de l'os basal chez l'adulte.^{145,182}

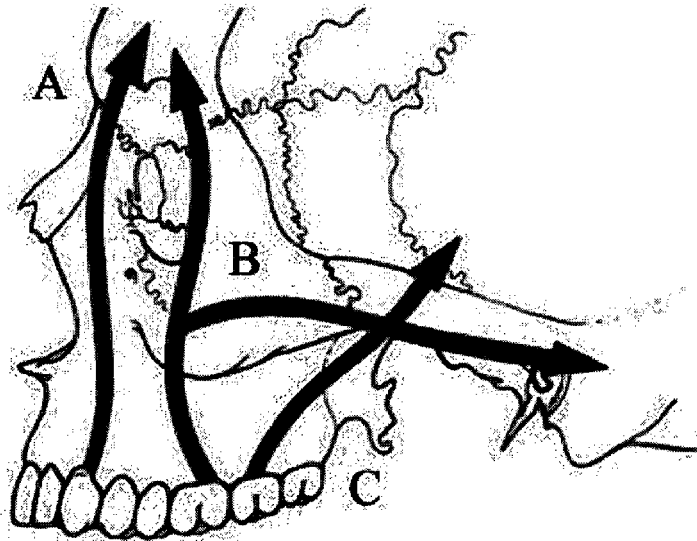


Figure 11 : Les principaux sites de résistance aux forces d'EP : les apophyses piriformes (A), les apophyses zygomatiques (B), les jonctions ptérygo-maxillaires (C) et la suture intermaxillaire (non visible sur cette image)

Adapté de Betts *et al.*, Int J Adult Orthodon Orthognath Surg, 1995.³⁵

Plusieurs auteurs suggèrent l'ostéotomie de ces différentes structures lors de l'EPRAC afin de permettre une expansion avec la moindre résistance squelettique.^{30,31,152,159} Plus récemment, compte tenu de l'emphase mise sur l'importance et la morbidité des chirurgies dans un but plus conservateur, différentes techniques impliquant plus ou moins de sites d'ostéotomies ont été suggérées : antérieur, latéral et médian^{28,31,34,182,226,246,322}, latéral et médian^{152,246}, antérieur, postérieur et latéral²⁰⁷, antérieur et latéral^{109,272}. Certains auteurs rapportent un succès avec une technique d'EPRAC où une ostéotomie latérale

partant de l'apophyse piriforme jusqu'aux plaques ptérygoïdiennes est pratiquée sans ostéotomie palatine, ou même sans ostéotomie palatine ni ptérygomaxillaire.^{5,109,176}

Une fois les zones de résistance osseuses relâchées, les contraintes majeures s'opposant aux changements dans la dimension transverse proviennent essentiellement des tissus mous du palais et, dans une moins grande mesure, des tissus mous latéralement et supérieurement. À l'extrême, sans ces contraintes, le maxillaire pourrait subir une expansion allant jusqu'à 15 mm, mais dans des limites plus raisonnables, jusqu'à 10 mm.^{161,253}

2.4.8 Technique chirurgicale

Comme il vient d'être énoncé, plusieurs techniques chirurgicales ont déjà été proposées pour l'EPRAC. Par ailleurs, aucun consensus n'est retrouvé dans les écrits scientifiques par rapport à la meilleure technique et le sujet reste controversé encore aujourd'hui.

D'une part, il existe une approche plus invasive. Celle-ci permet d'obtenir une plus grande correction du manque transverse avec une force moindre, mais au risque d'une plus grande possibilité de complications chirurgicales.¹⁵⁷ D'autre part, l'approche plus conservatrice diminue la morbidité associée à l'intervention. Toutefois, elle expose le patient à un plus grand risque de récurrence et de problèmes parodontaux ainsi qu'à la possibilité de fractures inattendues.¹⁵⁷

Comme il a été mentionné précédemment, les opinions varient quant au site majeur de résistance offerte à la distraction transverse du maxillaire et sur la technique chirurgicale adéquate pour relâcher cette résistance.¹⁵⁷ La plupart des méthodes impliquent la jonction zygomatique-maxillaire, considérée comme le site majeur de résistance. Une ostéotomie est réalisée à travers les murs latéraux nasaux et l'apophyse zygomatique de l'os maxillaire, partant de l'apophyse piriforme jusqu'à la jonction ptérygo-maxillaire (figure 12).

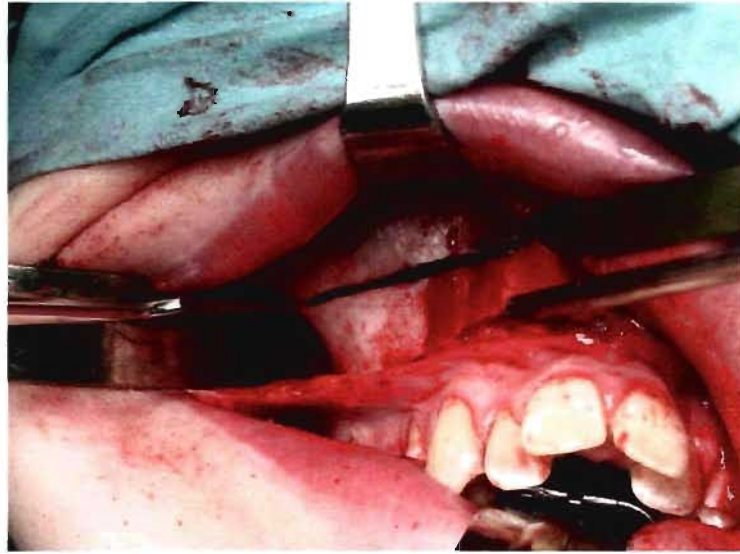


Figure 12 : Ostéotomie des murs latéraux nasaux et de l'apophyse zygomatique
(Photo : Dr Bilal El-Khatib)

Même s'il est reconnu que la suture intermaxillaire n'est pas le site majeur de résistance, la plupart des auteurs recommandent tout de même de relâcher cette suture de manière à augmenter la mobilité des segments osseux et à prévenir une déviation du septum nasal lors de l'expansion (figure 13).^{190,306} Certains chirurgiens procèdent à deux ostéotomies palatines paramédianes débutant au niveau de l'épine nasale postérieure et s'arrêtant près du canal incisif.^{38,44,259}

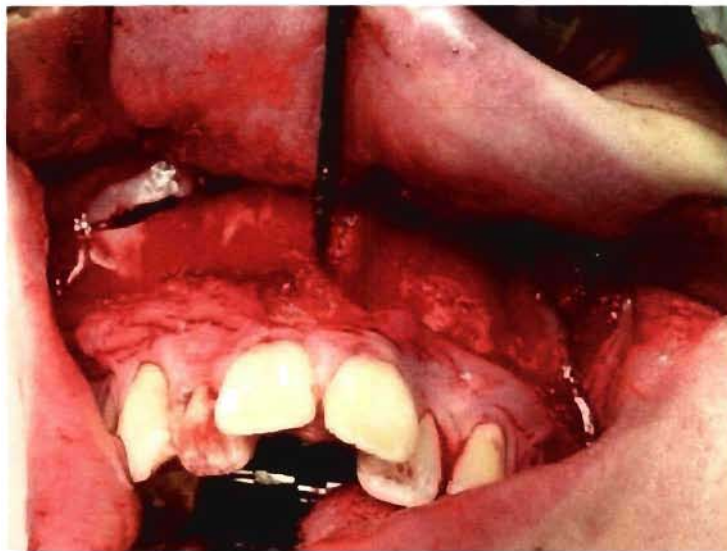


Figure 13 : Séparation de la suture intermaxillaire à l'aide d'un ostéotome
(Photo : Dr Bilal El-Khatib)

Comme les plaques ptérygoïdiennes représentent un site de résistance considérable, plusieurs chirurgiens procèdent à leur relâchement (figure 14). Cependant, en raison du risque non négligeable d'hémorragie dû à la proximité du plexus ptérygoïdien lors de l'ostéotomie, certains préfèrent de ne pas accomplir cette étape. La conséquence exacte de l'absence de disjonction ptérygo-maxillaire est controversée puisque peu d'études sur le sujet ont été réalisées et leurs résultats sont souvent contradictoires. En effet, certaines sont arrivées à la conclusion que le relâchement des plaques ptérygoïdiennes est l'élément le plus important de l'EPRAC^{109,176}, alors que d'autres ont conclu que cette étape n'entraînait pas de différence significative au niveau du montant d'augmentation transverse obtenu⁸⁰. Toutefois, il est généralement accepté que l'absence d'ostéotomie ptérygo-maxillaire modifie le patron d'expansion puisque l'élargissement postérieur est limité par la résistance générée par les plaques ptérygoïdiennes.^{110,157}

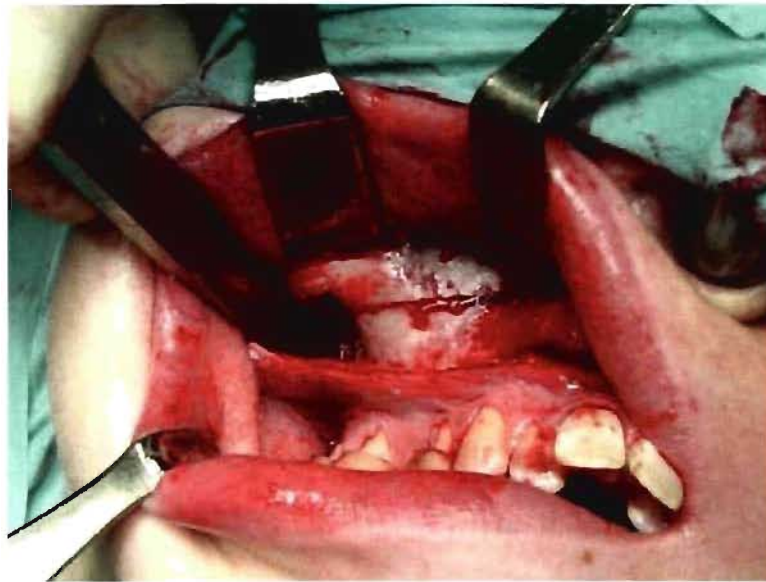


Figure 14 : Relâchement des plaques ptérygoïdiennes
(Photo : Dr Bilal El-Khatib)

Le septum nasal est souvent relâché, assurant ainsi d'éviter sa déviation et de modifier le débit d'air nasal.¹⁵⁷ Selon une étude tomographique de Schwarz, même sans le relâchement du septum, aucun changement n'est observé dans sa position et une augmentation du volume d'air nasal est tout de même obtenue.²⁷⁵

L'os perd de son élasticité avec l'âge et l'étendue des ostéotomies doit donc être augmentée chez les patients âgés afin de diminuer les stress induits au niveau de la base crânienne et du tiers moyen du visage. Une ostéotomie latérale complète de l'apophyse piriforme jusqu'à la jonction ptérygo-palatine semble réduire les stress plus efficacement qu'un relâchement partiel de la crête zygomatoco-alvéolaire.¹³⁹

Finalement, il faut mentionner que, puisque la chirurgie associée à l'EPRAC constitue une intervention assez invasive, la grande majorité des chirurgiens l'effectuent sous anesthésie générale. Toutefois, deux études sous-entendent que cette chirurgie est bien tolérée sous anesthésie locale.^{6,257}

2.4.9 Conduite pré-chirurgicale

La proximité radulaire entre les incisives centrales supérieures peut poser un problème durant la chirurgie de l'EPRAC. Effectivement, durant l'ostéotomie médiane, une séparation entre la surface radulaire d'une incisive et l'os (donc dans l'espace du ligament parodontal) est possible. Afin de réduire les risques d'une telle fracture asymétrique, la planification du traitement doit inclure une analyse radiologique réalisée à l'aide d'une radiographie périapicale des deux incisives centrales et une préparation orthodontique avant la chirurgie pour séparer les racines dans les cas où une proximité est présente.⁷²

Un autre élément à considérer avant l'intervention est la présence d'un torus palatin. L'ablation de cette excroissance osseuse doit être accomplie 4 à 6 mois avant l'EPRAC ou sinon pendant la chirurgie avec un dessin d'appareil en conséquence.²⁸⁰

2.4.10 Conduite post-chirurgicale

De la même manière que plusieurs techniques chirurgicales existent pour l'EPRAC, un grand nombre de protocoles post-opératoires sont aussi utilisés. D'ailleurs, Suri et Taneja ont présenté dans leur revue des écrits scientifiques 21 protocoles différents ayant été suggéré dans divers articles.²⁹³

La plupart des auteurs recommandent de commencer l'activation de l'appareil pendant l'intervention chirurgicale, ce qui permet de confirmer que l'appareil est bien fixé et que les zones de résistance des deux moitiés maxillaires ont bien été libérées. Les taux d'activation suggérés varient de 0,25 à 1 mm par jour, au rythme d'une ou deux activations par jour.^{212,293} Cureton et Cuenin suggèrent des taux d'activation différents selon l'obtention d'une fracture symétrique ou asymétrique de l'os alvéolaire entre les deux incisives centrales et la santé des tissus parodontaux.⁷² Un taux d'activation trop rapide pourrait entraîner une mal-union ou une non-union des deux segments et, à l'inverse, si l'activation est trop lente, une consolidation prématurée pourrait survenir.²⁸⁹

Une période de latence est essentielle entre la chirurgie et le début de l'expansion, permettant la formation d'un cal osseux primaire¹⁵⁷ tel que décrit dans la section sur l'OD. La majorité des auteurs sont en accord avec ce principe et la plupart des protocoles récents recommandent une période de 5-7 jours.²⁹³

Après l'expansion, un diastème est présent entre les deux incisives centrales, similaire à celui des patients ayant eu une EPRO, quoique généralement beaucoup plus large. L'espace sera ensuite fermé de façon orthodontique selon un mouvement réciproque, à un taux lent et contrôlé. Aucun protocole ne fait l'unanimité dans les écrits scientifiques en ce qui a trait au taux de fermeture de l'espace chez les patients ayant subi une EPRAC. Plusieurs auteurs suggèrent une période minimale de deux mois avant de commencer la fermeture orthodontique de cet espace.⁵⁸ Un suivi parodontal est également nécessaire afin de maintenir une santé parodontale après la chirurgie et après la fin du traitement orthodontique, spécialement au niveau du tissu gingival situé entre les deux incisives centrales.²⁹³

2.4.11 Complications possibles

De façon générale, l'EPRAC est considérée comme une intervention à morbidité minimale.²⁸ Toutefois, ce traitement n'est pas sans risque, et ce risque augmente avec l'âge du patient.^{173,280} Il est donc impératif de jauger les risques par rapport aux bénéfices

associés à cette intervention lors de l'élaboration du plan de traitement, particulièrement chez les adultes.

Certaines complications associées directement à la chirurgie sont possibles.^{28,35,43} L'hémorragie per-opératoire est rare et peut survenir lorsque les plaques ptérygoïdiennes sont séparées du maxillaire supérieur²⁸⁰, alors que l'hémorragie post-opératoire est plus fréquente, mais est habituellement facilement maîtrisée.^{5,28,202} Par ailleurs, un cas d'épistaxis ayant mis la vie en danger d'un patient a été rapporté dans les écrits scientifiques.²⁰² La blessure d'une branche du nerf maxillaire, l'infection, le développement d'une sinusite²⁷², l'expansion asymétrique^{173,202}, la déviation du septum nasal, une récurrence incontrôlable suite au relâchement inadéquat des sutures^{202,280} ont aussi été rapportés comme des complications chirurgicales associées à l'EPRAC. De plus, les forces générées lors de l'activation per-opératoire de l'appareil ont le potentiel de causer des fractures aberrantes pouvant causer des dommages à certains nerfs crâniens (I, III, IV et VI), l'artère carotide interne ou le sinus caverneux^{173,179} ou entraîner des fractures asymétriques de l'os alvéolaire dans la région inter-dentaire et ainsi mener à de la mobilité, des récessions, des déhiscences et des problèmes parodontaux au niveau des incisives centrales^{72,328}. Un cas de paresthésie bilatérale du nerf lingual sans étiologie connue⁶¹ et un cas de kyste de canal nasopalatin²⁰⁶ sont aussi rapportés dans les écrits scientifiques.

Certaines complications associées à l'appareil ou la procédure d'expansion sont également possibles. La plus fréquente est l'irritation des tissus mous du palais sous l'appareil d'expansion, pouvant mener à une nécrose aseptique. L'incidence de nécrose est de 1,8 %, alors que l'ulcération de la muqueuse palatine est rapportée dans 5 % des cas.^{5,176,177} Des complications au niveau dentaire, notamment les incisives centrales supérieures, ont aussi été rapportées : défauts parodontaux, récession gingivale⁵⁴, mobilité dentaire, extrusion des dents d'ancrage¹⁰⁹, altération du flot sanguin pouvant mener à la perte de vitalité pulpaire^{125,229}, résorption radiculaire^{212,314} et même perte de dents. Le desserrement de l'appareil peut être observé dans les cas d'appareils avec ancrage osseux.²²³ De plus, des effets secondaires associés à l'EPRO tels que la

résorption radiculaire externe, des changements pulpaire et la formation de dentine secondaire et de pulpolithes sont aussi applicables aux cas d'EPRAC.³⁰⁴

2.4.12 Effets sur le complexe craniofacial

Tout comme l'EPRO, l'EPRAC entraîne des effets qui ne se limitent pas seulement à la dimension transverse du maxillaire supérieur. Les effets sur le parodonte et les voies aériennes supérieures seront discutés brièvement dans cette partie, mais pour ce qui est des effets dento-alvéolaires et squelettiques de l'EPRAC, ils seront décrits en détails dans une section subséquente portant uniquement sur ce sujet.

2.4.12.1 Effets dento-alvéolaires et squelettiques

Le patron d'expansion squelettique obtenu avec l'EPRAC est similaire à celui déjà décrit pour l'EPRO, c'est-à-dire un plus grand élargissement dans la région antérieure que postérieure, quoique le patron avec l'EPRAC tend à être plus parallèle dû à la moins grande résistance venant des sutures circummaxillaires étant donné qu'elles ont été relâchées chirurgicalement.^{29,102,325} Toutefois, l'expansion obtenue au niveau dentaire est souvent un peu plus élevée au niveau des molaires qu'au niveau des canines à cause de la bascule dentaire et de la flexion alvéolaire entraînées dans les segments buccaux par les appareils d'expansion à ancrage dentaire.^{157,167} Selon certaines études, la bascule serait de l'ordre de 6,5-9,6° immédiatement après la fin de l'expansion.^{51,62,226} Pour leur part, les appareils à ancrage osseux minimiseraient la bascule dentaire et la flexion alvéolaire tout en offrant une bonne expansion squelettique dû à leur point d'application de la force.^{106,128,212,257} La plupart des études sur le sujet utilisent des modèles et/ou des radiographies céphalométriques, mais quelques études récentes utilisent la TDM, ce qui permet une évaluation plus précise en plus de pouvoir examiner des paramètres impossibles à évaluer autrement.^{110,111,124,299,333}

Peu d'articles sur les effets de l'EPRAC dans les plans sagittal et vertical ont été publiés et les résultats rapportés par ceux-ci sont souvent contradictoires, certains signalant un mouvement antérieur et inférieur du maxillaire assez important entraînant une rotation

horaire de la mandibule et d'autres ne rapportant aucun changement.^{6,47,222} Cependant, selon la revue systématique de Lagravère *et al.* publiée en 2006, les effets changements squelettiques sagittaux et verticaux causés par l'EPRAC sont habituellement nuls ou non significatifs, et lorsque des changements sont observés, ils sont de faible amplitude ou de courte durée.¹⁶⁷

2.4.12.1 Effets parodontaux

Il a été vu précédemment que plusieurs études ont été réalisées sur les effets de l'EPRO sur le parodonte; cependant, dans le cas de l'EPRAC, peu d'études^{54,257} ont été effectuées pour quantifier ses effets. Tout de même, de façon générale, il est plausible de penser que l'assistance chirurgicale permet de diminuer l'impact de la force appliquée sur les dents d'ancrage et devrait donc engendrer moins d'effets néfastes sur le parodonte qu'une EPRO réalisée chez un adulte.⁹⁰ Ces effets seraient encore moins importants avec l'utilisation d'un appareil à ancrage osseux qu'un appareil à ancrage dentaire puisque celui-ci diminue la bascule dentaire pouvant entraîner des récessions gingivales et des déhiscences osseuses.²⁵⁷

Les protocoles des différentes études sur les effets parodontaux de l'EPR (tant non-chirurgicale qu'assistée chirurgicalement) sont pour la plupart incomplets, ne tenant compte que de données cliniques^{115,122,257} ou radiologiques^{100,257,263}, ou encore de données sur des modèles d'étude^{23,54,123}. Seules deux études publiées utilisent la TDM^{99,263} dont les images en trois dimensions permettent une meilleure évaluation quantitative des changements au niveau de l'os alvéolaire supportant les dents.^{25,193,270}

2.4.12.2 Effets sur les voies aériennes supérieures

De manière générale, l'EPRAC entraîne des changements similaires à l'EPRO (ceux-ci ont déjà été détaillés).^{12,22,51} En outre, Warren *et al.* ont comparé l'augmentation moyenne des zones de constriction maximale induite par l'EPRO et l'EPRAC et ont obtenu des résultats de 45 % et 55 % respectivement.³¹⁸ Par ailleurs, plusieurs auteurs mentionnent une augmentation significative du volume nasal total en relation avec

l'EPRAC.^{12,108,222,330} Wriedt *et al.* ont quantifié ce gain à 4,7 cm³ et, selon eux, ces changements dimensionnels ont pour effet d'améliorer le patron respiratoire nasal.³³⁰ L'ampleur de ce bénéfice sur la respiration demeure toutefois difficile à apprécier de manière précise puisqu'il est évalué subjectivement par le patient.^{226,330} D'ailleurs, malgré les résultats dans les écrits scientifiques montrant que l'EPRAC peut avoir un effet positif sur la respiration, l'utilisation à des fins uniques de correction de problèmes respiratoires ou du syndrome de l'apnée obstructive du sommeil ne peut tout de même pas être complètement justifiée selon l'état actuel des connaissances scientifiques, de la même manière que pour l'EPRO.^{46,56,94,283,298,300,302,310,330}

2.4.13 Stabilité et contention

Même si l'expansion maxillaire est considérée une procédure instable par rapport aux autres procédures chirurgicales, l'EPRAC est considérée comme augmentant la stabilité comparée à l'EPR non chirurgicale ou à l'ostéotomie LeFort I segmentée.^{251,252} Il est généralement reconnu que l'expansion obtenue par EPRAC chez un patient adulte est aussi^{6,32} et même plus stable^{4,8,28,30,152,159,176,177,217,226,251,252,280,288,312} que celle obtenue par EPRO chez un enfant, quoique certains orthodontistes ne sont pas de cet avis^{58,194,242}.

La tendance à la récurrence s'exprime de deux façons : d'une part, une récurrence au niveau squelettique une fois l'activation de l'appareil terminée, même lorsque l'appareil est maintenu en place et retient les dents, et d'autre part, une récurrence au niveau dento-alvéolaire une fois le retrait de la contention.¹⁶¹ Selon une étude récente, le montant d'expansion immédiat pour l'EPRAC serait en moyenne dans une proportion de 47 % squelettique et 53 % dentaire, mais à long terme, l'expansion squelettique représenterait 67 % du gain transverse puisque celle-ci serait stable alors que l'expansion dentaire diminuerait du tiers.⁵⁸

Bien que la récurrence doive être considérée lors d'un traitement avec EPRAC, il reste que les taux de récurrence rapportés dans les écrits scientifiques sont, de manière générale, relativement faibles et varient de 5 à 25 %^{28,32,212,223}, comparativement aux taux de récurrence pour l'EPRO qui peuvent aller jusqu'à 63 % chez les patients ayant atteint la

maturité squelettique^{39,208,315}. La récédive à long terme avec un appareil à ancrage dentaire évaluée au niveau des couronnes dentaires serait de l'ordre de 0,5-1 mm, tant dans la région des molaires que des canines.^{28,38,246,288} Pour leur part, les appareils à ancrage osseux entraînent une moins grande récédive puisqu'ils causent moins d'effets au niveau dento-alvéolaire, ceux-ci étant les plus grands responsables de la perte du gain transverse obtenu.^{106,128,212,257} Toutefois, les revues des écrits scientifiques récentes ont déterminé que les études sur le sujet n'étaient pas de haute qualité pour la plupart et qu'il fallait donc considérer ces données avec prudence.^{157,167}

Pour contrer la tendance à la récédive obtenue avec l'EPRAC, la plupart des auteurs recommandent une période de contention variant de 2 à 12 mois suite à la fin de l'expansion (moyenne de 3 mois) et une surcorrection faible ou nulle.^{28,30,32,62,63,109,157,159,216,226,288} Toutefois, certains avancent qu'une période de contention ne s'avère pas nécessaire et que l'orthodontiste peut commencer les traitements immédiatement après l'intervention.²⁸ À l'autre extrême, d'autres recommandent une surcorrection allant jusqu'à 2 mm par côté et une contention prolongée pour obtenir un résultat final adéquat.^{106,148,176,222,246} Une étude récente suggère même de procéder à une plus grande surexpansion pour l'EPRAC (25-30 %) que pour l'ostéotomie LeFort I segmentée (20-25 %) lorsque le manque dans la dimension transverse est de moins de 6-7 mm.¹⁹⁴

2.5 Tomodensitométrie volumique à faisceau conique

2.5.1 Généralités

L'imagerie maxillo-faciale est en constante évolution. Le début de l'utilisation de la radiologie en médecine dentaire remonte à près d'un siècle et celle-ci demeure d'usage courant dans le diagnostic. Le développement d'appareils et de pellicules radiographiques plus perfectionnés ainsi que, plus récemment, la venue de la radiographie numérique ont permis de rendre l'imagerie dentaire plus efficace et performante et de diminuer la dose de radiation. D'autres techniques d'imagerie, comme

l'imagerie par résonance magnétique et la scintigraphie, ont été intégrées à l'arsenal diagnostique depuis l'arrivée de la radiologie en dentisterie. Les modalités les plus couramment employées en médecine dentaire sont la tomodensitométrie (TDM) et la tomodensitométrie volumique à faisceau conique (TVFC).^{43,121}

La TDM, aussi connue sous l'abréviation anglophone « CT » signifiant *computed tomography*, est une technique d'imagerie qui a été développée dans les années 1970, mais qui traditionnellement n'a pas été utilisée de manière fréquente en médecine dentaire à cause de la difficulté d'accès (majoritairement ou la plupart du temps en milieu hospitalier), du coût et surtout de la quantité de radiation ionisante émise lors de cette procédure par rapport au peu d'avantages qu'elle procure pour le diagnostic dans la majorité des situations comparativement aux radiographies conventionnelles. Toutefois, la venue des nouvelles générations de tomographes a permis d'améliorer la rapidité et la qualité d'images acquises par cette technique ainsi que de diminuer la dose de radiation. De plus, la popularité de l'implantologie, discipline pour laquelle la TDM s'avère bien utile, fait en sorte que cette modalité est d'utilisation plus fréquente en dentisterie de nos jours qu'initialement.^{43,150,219,234,244,290,313}

La TVFC, aussi appelée plus brièvement « tomodensitométrie à faisceau conique » et également connue sous l'abréviation anglophone « CBCT » signifiant *cone beam computed tomography*, est une modification de la TDM qui a été développée il y a deux décennies, mais qui n'a été rendue facilement accessible pour le monde dentaire que depuis le début des années 2000. Il s'agit de la technique d'imagerie multiplanaire la plus employée présentement en médecine dentaire parce qu'elle permet de visualiser des coupes ou des reconstructions tridimensionnelles comme la TDM conventionnelle, mais avec une meilleure résolution, avec une plus grande possibilité d'interaction avec les données et en exposant le patient à une moins grande dose de radiation ionisante. Ces avantages, combinés à l'accès plus facile à ce type d'appareil, font que cette nouvelle modalité d'imagerie a trouvé des applications dans toutes les disciplines de la médecine dentaire.^{43,93,150,201,211,270,290,309}

2.5.2 Fonctionnement

Les appareils à tomodensitométrie en imagerie médicale (figure 15) utilisent un faisceau de rayons X étroit en forme d'éventail ainsi qu'une série de capteurs pour faire l'acquisition coupe par coupe des images de l'examen (figure 16-A). Les modèles de dernières générations utilisent une technique spiralée ou hélicoïdale où la source de radiation et les capteurs sont montés sur un statif qui fait de multiples rotations pendant que la table où est couché le patient avance à une vitesse fixe, ce qui fait en sorte que le faisceau décrit la forme d'une spirale autour de celui-ci. Les capteurs ou barrettes du statif, sont alignés de manière linéaire. Les tomographes multibarrettes de dernière génération possèdent un grand nombre de capteurs permettant une acquisition allant jusqu'à 64 coupes simultanément, ce qui réduit la durée de la procédure ainsi que la quantité de radiation au patient. Les images bidimensionnelles ainsi obtenues en incidence axiale peuvent être par la suite reconstruites et réorientées dans plusieurs plans à l'aide d'un logiciel pour créer une reconstruction tridimensionnelle du volume.^{43,121,150,191,201,270,290,291,327}

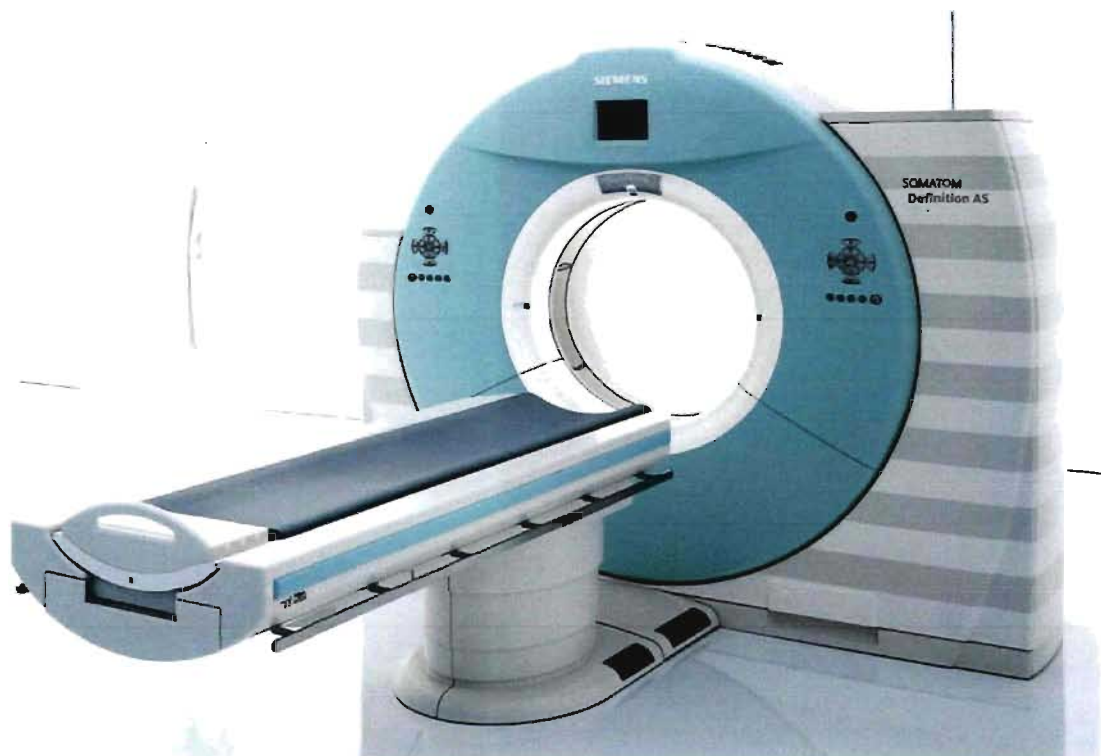


Figure 15 : Appareil à TDM, le SOMATOM Definition de la compagnie Siemens

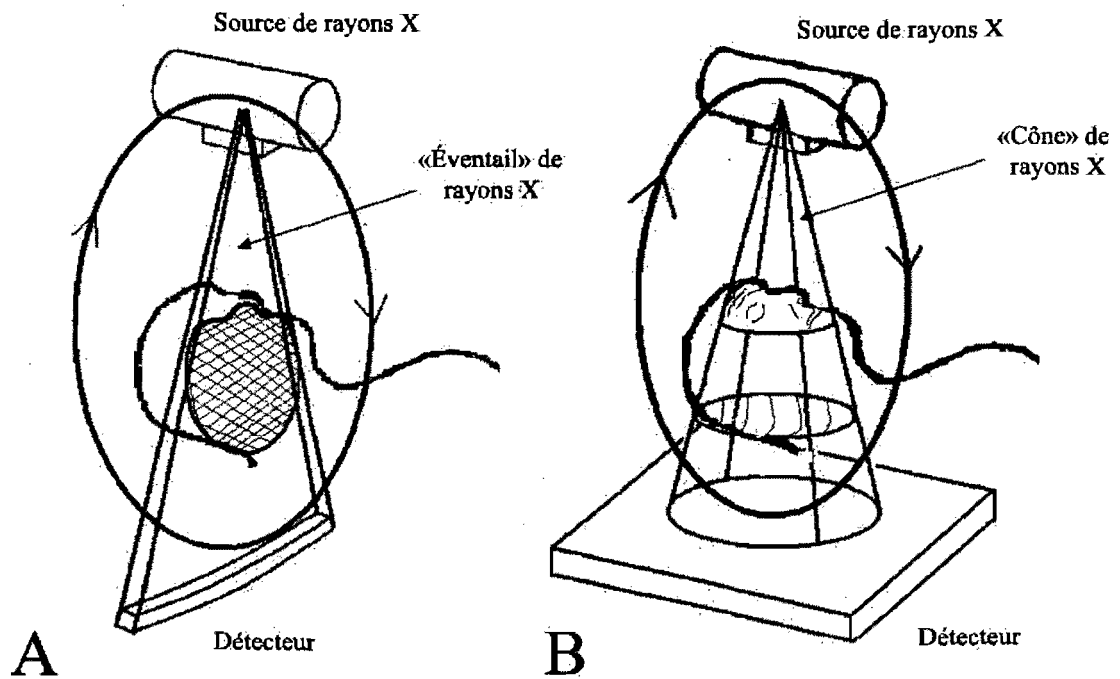


Figure 16 : Représentation schématique de la technique d'acquisition de l'image d'un appareil à TDM (A) et à TVFC (B)

Adapté de Kau *et al.*, J Orthod, 2005.¹⁵⁰

Les appareils à TVFC (figure 17) utilisent un faisceau tridimensionnel de rayons X en forme de cône ainsi qu'un capteur de surface pour l'acquisition du volume (figure 16-B). La technique à faisceau conique implique un seul balayage de 360° où la source de rayons X et le capteur bougent de manière synchronisée autour du patient, qui est habituellement assis. Les images ainsi obtenues doivent ensuite être traitées à l'aide d'un logiciel utilisant un algorithme sophistiqué pour générer un volume tridimensionnel qui peut après coup être reformaté pour fournir des images bidimensionnelles dans les trois plans orthogonaux, soit axial, sagittal et coronal.^{43,150,191,201,270,290,291,327}



Figure 17 : Appareil à TVFC, le i-CAT de la compagnie Imaging Sciences

2.5.3 Caractéristiques

Collimation

Les appareils à TVFC permettent de modifier la taille du volume d'acquisition selon la région d'intérêt. Il est donc possible de sélectionner un champ de visualisation qui ne couvre qu'une petite région anatomique pour une tâche diagnostique spécifique ou le complexe maxillo-facial complet pour une évaluation globale. Ainsi, la collimation permet d'exposer uniquement les structures anatomiques essentielles, ce qui réduit au maximum la dose de radiation au patient.^{60,92,150,231,270}

Dose de radiation

Plusieurs études indiquent que la TVFC entraîne beaucoup moins de radiation au patient que la tomodensitométrie par acquisition spiralée. En effet, un examen par TVFC du complexe maxillo-facial entraîne une dose effective variant entre 40 à 60 μSv ^{57,68,129,130,188,189,192,261,274,279,308} selon l'appareil et le protocole utilisés; par contre, une dose effective de 400 μSv a été mesurée pour certains appareils¹⁸⁸. Pour un examen similaire effectué à l'aide d'un tomographe médical, la dose effective est de l'ordre de 400-600 μSv ^{191,279} en utilisant un protocole d'imagerie à faible dose de radiation, alors que dans la majorité des cas, la dose effective est de 1000-2500 μSv ^{57,68,84,129,224,261,269,274,329}. À titre de comparaison, la dose effective d'une radiographie panoramique ou céphalométrique est d'environ 10 μSv ^{57,76,107,188,189,201,224,261,279,326}, celle d'une radiographie rétro-coronaire ou périapicale est d'environ 5 μSv ^{57,76,107,201,224,261,326} alors que celle de la « radiation de fond » provenant de l'environnement pour un individu moyen vivant en Amérique du Nord est de 3000 μSv par année^{201,247}. Comme la dose maximale permise pour les patients est de 1000 μSv par année²⁴⁷, il appert que l'imagerie par TVFC entraîne une exposition à la radiation ionisante qui, bien que non négligeable, est tout de même moins élevée, surtout en tenant compte du fait que les différentes reconstructions permettent l'obtention d'images dans toutes les incidences désirées, évitant ainsi la prise de radiographies additionnelles.^{43,57,60,191,270}

Résolution de l'image

Un ensemble de données volumétriques est représenté par un grand bloc tridimensionnel qui est composé de petites structures cuboïdes représentant un degré spécifique d'absorption de rayons X. Ces petits prismes sont appelés voxels, de l'anglais *volume elements*, de la même manière que les petits points qui composent une image numérique bidimensionnelle sont les pixels, de l'anglais *picture elements*. En tomodensitométrie médicale spiralée, les voxels sont anisotropiques, c'est-à-dire qu'ils ne sont pas des cubes mais plutôt des prismes rectangulaires dont les dimensions sont inégales dans les trois axes. Ainsi, la résolution des images obtenues par reconstruction tridimensionnelle n'est bonne qu'en incidence axiale, ce qui limite les reconstructions possibles. En TVFC, les voxels sont toujours isotropiques, c'est-à-dire qu'ils sont des cubes parfaits dont les dimensions mesurent à peine une fraction de millimètre, ce qui procure une excellente

résolution et précision des mesures dans toutes les incidences. À titre de comparaison, la résolution des appareils de TVFC varie de 0,125-0,4 mm, alors que celle des appareils de TDM sophistiqués est généralement de 0,625 mm dans le plan d'acquisition de l'image et de 1-2 mm dans les autres plans.^{19,150,201,270,327}

Contraste et artéfacts

La TVFC permet une bonne évaluation des tissus durs, mais une visualisation des tissus mous assez pauvre puisque le rapport de contraste pour les éléments de faible densité n'est pas très élevé. La tomодensitométrie spiralée permet d'obtenir une image très claire des tissus durs et peut aussi permettre, par l'utilisation de certains algorithmes particuliers, une visualisation adéquate des tissus mous. Cependant, la tomодensitométrie spiralée entraîne beaucoup d'artéfacts si des éléments métalliques sont présents dans le champ du faisceau, masquant même parfois une bonne partie de l'image, alors que la TVFC permet de minimiser ce type d'artéfact, sans toutefois l'éliminer complètement (figure 18).^{43,91,138,264,270,327}

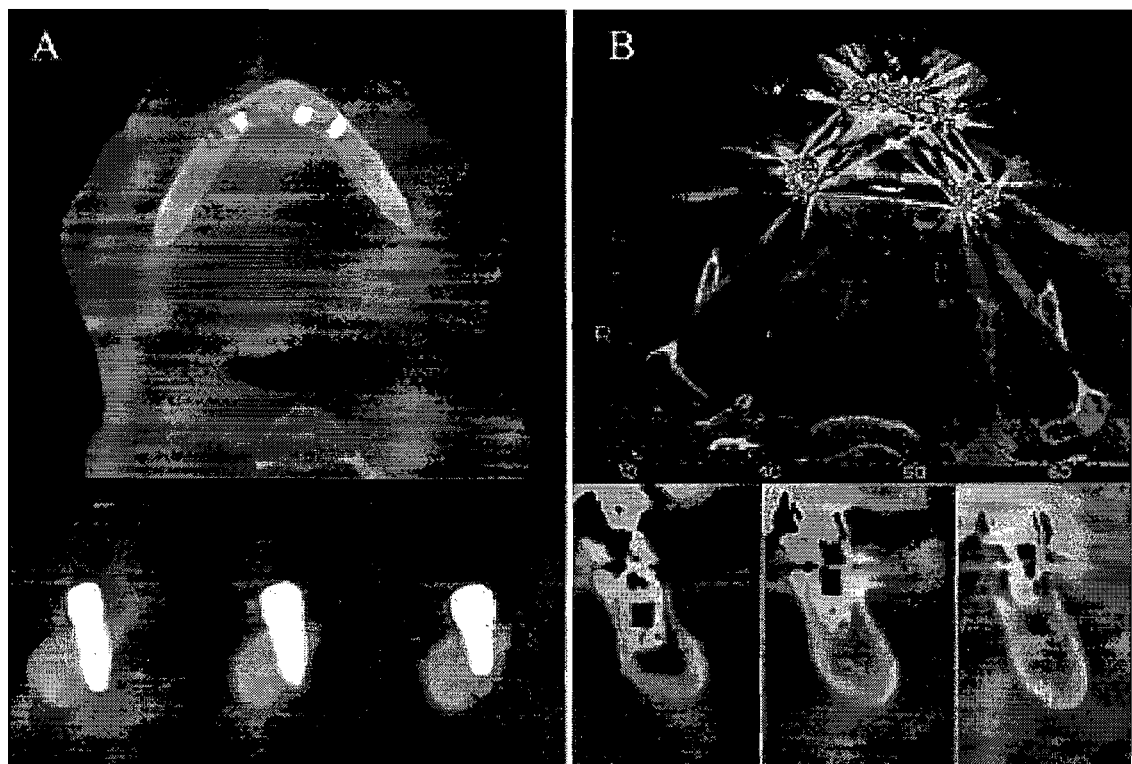


Figure 18 : Artéfacts causés par des implants métalliques sur des images axiales et orthogonales obtenues par TVFC (A) et TDM (B)

Adapté de Scarfe *et al.*, J Can Dent Assoc, 2006.²⁷⁰

Temps d'acquisition

Puisque les appareils de TVFC acquièrent toutes les données en une seule rotation, la durée nécessaire pour l'acquisition du volume est courte, de 20 à 40 secondes selon l'appareil et le protocole utilisé. Ceci permet de minimiser les artéfacts dus au mouvement du patient durant la procédure.^{150,201,270}

Confort du patient

La majorité des appareils à TVFC ont des dimensions semblables à celles d'un appareil à radiographie panoramique et les patients y sont assis avec leur tête placée sur un appui durant l'acquisition de l'image, qui n'est souvent pas beaucoup plus longue que celle d'une radiographie panoramique. Les patients sont donc relativement confortables durant la procédure, même ceux souffrant d'anxiété ou de claustrophobie, ce qui n'est pas nécessairement le cas avec les tomographes à acquisition spiralée puisque les patients doivent être couchés sur la table centrale d'une machine volumineuse et introduits dans un tunnel étroit.^{270,290}

Interaction avec les données

Puisque l'ensemble des données volumétriques par TVFC est isotropique, le volume entier peut être réorienté dans les trois dimensions et un grand nombre de reconstructions peuvent être effectuées. De plus, les logiciels d'imagerie possèdent des outils de mesure permettant l'obtention de distances et d'angles de manière précise sur les images bidimensionnelles.^{270,313}

Types de reconstruction

Suite à la reconstruction tridimensionnelle du volume acquis, tous les ensembles de données obtenus par TVFC fournissent une reconstruction multiplanaire standard dans les trois incidences, soit axiale, coronale et sagittale (figure 19). D'autres types de reconstruction peuvent également être effectués :

- Reconstruction planaire oblique ou parasagittale ou para-axiale: Cette technique crée des images bidimensionnelles non-axiales en transectant un ensemble d'images axiales et facilite la visualisation de structures spécifiques comme les articulations temporo-mandibulaires (figure 20-A).

- Reconstruction planaire courbe ou reconstruction panoramique : Cette technique permet d'aligner l'axe long du plan d'imagerie avec des structures anatomiques spécifiques. Ce mode est très utile pour l'affichage de la dentition, ce qui donne une image semblable à une radiographie panoramique, mais toujours au foyer et sans distorsion (figure 21-A).
- Reconstruction transplanaire en série ou orthogonale : Cette technique produit une série d'images transversales qui sont orthogonales à une reconstruction oblique ou courbe. Les images ainsi obtenues sont généralement de minces tranches espacées d'une distance spécifique et s'avèrent d'une grande utilité pour l'évaluation de caractéristiques telles que la relation du nerf alvéolaire inférieur avec une dent de sagesse ou la morphologie des articulations temporo-mandibulaires (figure 20-B).
- Reconstruction multiplanaire d'un volume : Toute image multiplanaire peut être « épaissie » en augmentant le nombre de voxels adjacents inclus dans la coupe. Ce mode peut simuler une radiographie céphalométrique latérale en fixant l'épaisseur d'une coupe sagittale à 130-150 mm ou simuler une radiographie panoramique en donnant une épaisseur de coupe de 25-30 mm à une reconstruction courbe (figure 21-B). La technique de projection d'intensité maximale consiste à afficher la valeur d'intensité maximale des voxels traversés par chacun des rayons X dans une épaisseur spécifique. Ceci produit une structure pseudo tridimensionnelle et se révèle particulièrement utile pour représenter la morphologie de surface du complexe maxillo-facial (figure 22).^{142,270}




Figure 19 : Reconstruction multiplanaire standard

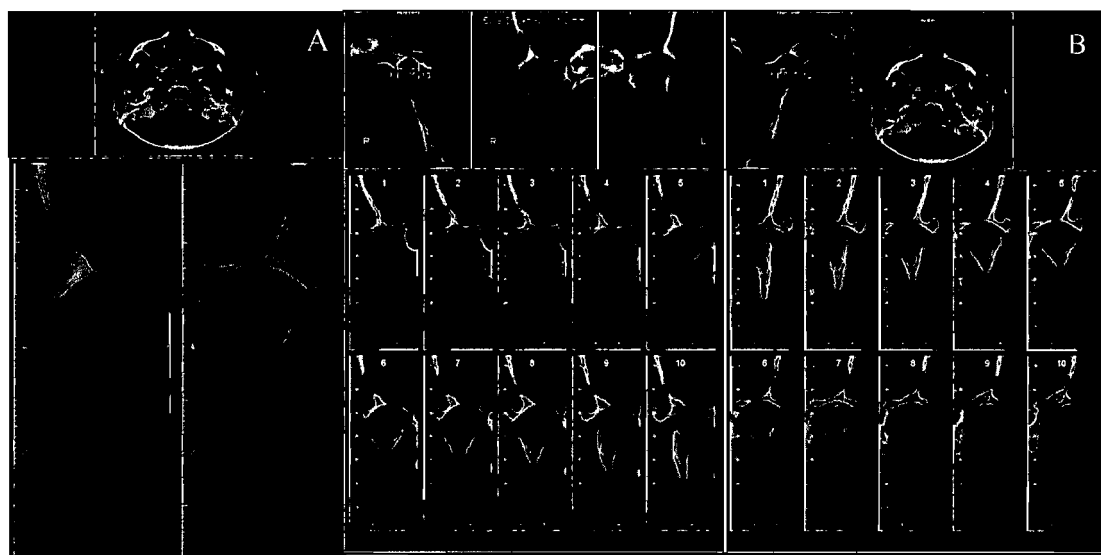


Figure 20 : Reconstruction planaire oblique (A) et reconstruction transplanaire en série (B) des articulations temporo-mandibulaires

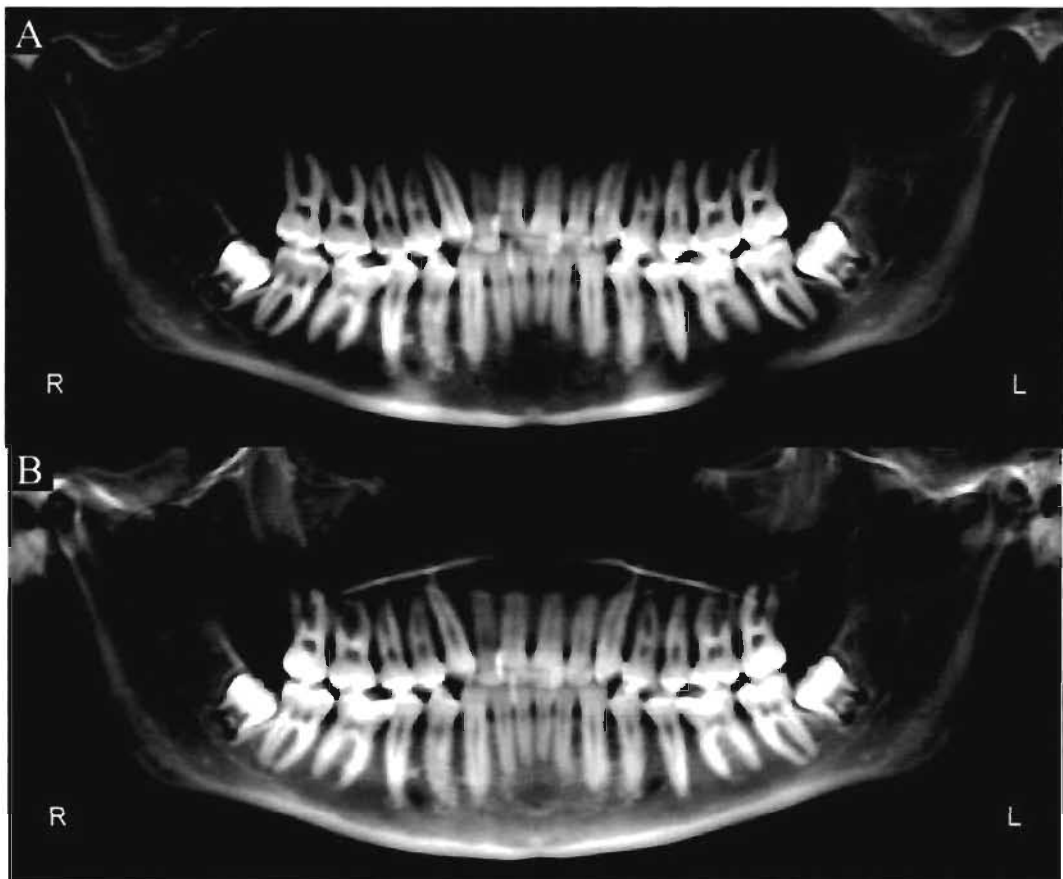


Figure 21 : Reconstructions panoramiques avec une épaisseur de coupe de 5 mm (A) et 25 mm (B)

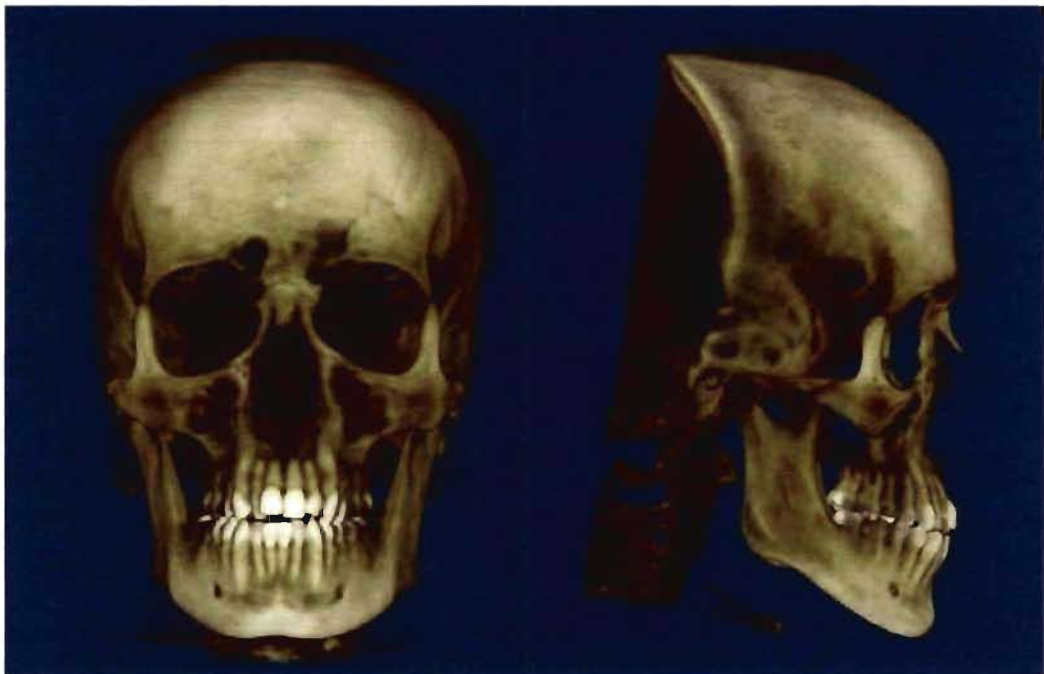


Figure 22 : Reconstructions multiplanaires avec projection d'intensité maximale

2.5.4 Précision des mesures

La précision et la reproductibilité des mesures prises à partir de volumes tridimensionnels sont considérées comme très élevées, mais comportent une certaine variabilité selon les cas, dépendant du type d'appareil utilisé et du type de mesures effectuées. Ces mesures sont plus précises que celles obtenues à partir de radiographies bidimensionnelles. En fait, une étude de Adams *et al.*¹ a trouvé que les mesures recueillies par technique tridimensionnelle étaient 4-5 fois plus près des mesures réelles que celles obtenues par technique bidimensionnelle de radiographie céphalométrique et avec une variabilité beaucoup moins grande (étendue des données de 0,54 mm comparée à 6,94 mm). Ceci est dû au fait que la méthode tridimensionnelle entraîne beaucoup moins d'erreur de projection puisque la distorsion de l'image qui y est associée est négligeable, que les erreurs de positionnement sont corrigées en réorientant le volume et que des reconstructions peuvent être effectuées pour obtenir une vue idéale de la région à être évaluée.^{1,19,49,55,134,155,163,174,185,187,209,237,245,287,292}

La TVFC offre un degré d'exactitude plus élevé que la tomодensitométrie spiralée puisque la résolution des images obtenues est supérieure. Toutefois, il faut noter que d'autres variables ont aussi un effet sur l'exactitude des données recueillies, telles que le modèle et le réglage de l'appareil ainsi que le type de tissu évalué. Selon une étude récente de Loubele *et al.*¹⁸⁷, la précision moyenne des mesures linéaires sur tissus durs obtenues par TVFC est de 0,09 mm, comparativement à une précision de 0,30 mm pour les mêmes mesures obtenues par tomодensitométrie spiralée.^{19,129,155,185-187,209,292}

2.6 Effets dento-alvéolaires et squelettiques de l'EPRAC

2.6.1 Généralités

Les effets dento-alvéolaires et squelettiques de l'EP seront discutés dans cette section. L'emphase sera évidemment mise sur les effets de l'EPRAC, mais les effets de l'EPRO seront aussi montrés à fin de comparaison entre les deux techniques et aussi parce qu'un

plus grand nombre d'articles a été publié sur l'EPRO que sur l'EPRAC. De plus, les articles évaluant les effets de l'EP retenus ici sont basés sur des études cliniques. Dans les dernières années, des articles basés sur des simulations sur des crânes virtuels utilisant une méthode nommée *finite element method* ont été publiés^{103,136,140,147,149,254}; ces articles ne seront toutefois pas considérés dans cette recension des écrits scientifiques puisque la validité de cette méthode pour refléter la réalité des traitements orthodontiques n'a pas été démontrée.^{149,254}

Comme il a été mentionné dans la section sur l'EPO, le patron d'expansion obtenu avec l'EPRO est pyramidal, ce qui fait en sorte que la quantité d'expansion va en augmentant vers la région antérieure et inférieure du maxillaire.^{29,45,66,96,102,103,149,161,249,325} Le patron d'expansion pour l'EPRAC est similaire, quoique celui-ci tend à être plus parallèle dû à la moins grande résistance venant des sutures du complexe maxillo-facial étant donné qu'elles ont été relâchées chirurgicalement.^{17,58,110,183,299,333} De plus, la technique chirurgicale employée ainsi que le type d'ancrage de l'appareil d'expansion utilisé (dentaire ou osseux) ont un effet sur le patron d'expansion.^{124,299} Par exemple, si les jonctions ptérygo-maxillaires ne sont pas relâchées, le patron d'ouverture des moitiés maxillaires se fait en forme de «V» plus large dans le plan transverse, ce qui cause plus d'expansion antérieurement et moins postérieurement que si elles avaient été relâchées.^{110,157} Avec l'utilisation d'un ancrage dentaire, l'influence du type d'appareil (Haas ou Hyrax) semble être faible ou même nul.^{47,135,183}

L'EPRO est utilisée de manière courante en orthodontie depuis plusieurs décennies pour le traitement de la DMT^{119,120} et c'est pourquoi plus d'un millier d'articles sur le traitement précoce des articulés croisés postérieurs ont été publiés.²⁴⁰ Malgré ce grand nombre d'articles scientifiques, seulement quatre revues systématiques^{168-170,240} et trois méta-analyses^{126,165,271} sur les effets squelettiques de l'EPRO ont été publiées à ce jour. Les revues systématiques sont toutes en accord sur le fait que la grande majorité des études publiées ne sont pas de haut niveau de qualité et manquent de puissance statistique à cause de facteurs tels qu'une taille restreinte de l'échantillon, la présence de biais et de facteurs confondants, l'absence d'analyse de méthode d'erreur et d'évaluation à l'aveugle et des manques au niveau des méthodes statistiques. Les auteurs de ces revues

systématiques rapportent que même les études retenues pour leur article comportent des failles au niveau méthodologique et ont souvent des protocoles assez différents, ce qui rend difficile les comparaisons, et que leurs conclusions doivent donc être considérées avec prudence. De la même manière, les auteurs des méta-analyses expliquent qu'ils ont éliminé les études comportant des défauts importants, mais que même les articles retenus comportent des lacunes méthodologiques, et que leurs résultats doivent donc être considérés avec prudence.

Plusieurs études ont rapporté des effets squelettiques et dentaires différents suite à l'EPRAC, mais une seule revue systématique couvrant spécifiquement ce sujet a été publiée à ce jour, par Lagravère *et al.* en 2006.¹⁶⁷ Cette revue systématique porte sur les effets immédiats et à long terme sur les structures squelettiques et dentaires suite à l'EPRAC et a retenu 12 articles.^{8,28,38,51,53,108,222,246,288,330,334,337} Les auteurs de cette revue mentionnent cependant que les articles retenus comportent tous des faiblesses au niveau méthodologique et que leurs conclusions doivent donc être considérées avec prudence. De plus, les auteurs de la plus récente revue des écrits scientifiques sur l'EPRAC²⁹³ affirment qu'ils ont tenté d'effectuer une méta-analyse, mais que ceci s'est avéré impossible dû au trop petit nombre d'études avec un protocole solide. Ainsi, les informations contenues dans cette section sont toutes tirées des écrits scientifiques, mais il est important de garder en tête que toutes les études sur lesquelles ces articles sont basés comportent certaines lacunes, notamment une taille restreinte de leur échantillon, l'absence de mention du degré d'erreur associé à la prise de mesures ou le manque de constance dans le rapport des changements obtenus.

2.6.2 Effets dans le plan transverse

2.6.2.1 Effets de l'EPO

Selon la seule revue systématique sur l'EPO lente¹⁷⁰, plusieurs protocoles existent pour ce traitement, entre autres selon le type d'appareil utilisé, mais puisque la force exercée est une force légère (10 à 20 N, en comparaison à 100 N pour l'EPRO) et continue, la quantité d'expansion obtenue est au plus de 1 mm par semaine. Toutefois, la quantité

exacte d'expansion obtenue est rarement quantifiée dans les études sur ce sujet, mais les auteurs des articles rapportent habituellement que la quantité d'expansion était suffisante pour la correction de l'articulé croisé (succès du traitement) et que le résultat est un mélange d'effet squelettique et dento-alvéolaire (plusieurs auteurs parlent d'une répartition des effets moitié-moitié en période de dentition mixte et d'une diminution de l'effet squelettique par la suite)^{29,170,208,249}.

La quantité d'expansion obtenue immédiatement après l'EPRO est généralement évaluée à l'aide de radiographies céphalométriques^{3,10,13,71,73,74,96,151,196}, de modèles dentaires^{12,123,171,199,241} ou les deux^{36,265,266}. Quelques études ont utilisé la TDM^{101,245} ou la TVFC^{102,263}, permettant de recueillir, entre autres, certains types de données impossibles à obtenir avec les techniques traditionnelles.

Selon la plus récente et plus complète méta-analyse réalisée sur le sujet¹⁶⁵, la quantité d'expansion immédiate au niveau de la largeur inter-molaires maxillaire (distance de fosse centrale à fosse centrale) telle qu'évaluée à l'aide de radiographies céphalométriques postéro-antérieures et de modèles est de 6,0 mm et 6,7 mm respectivement. Une augmentation de l'inclinaison buccale des premières molaires de 3,1° a été obtenue, mais le résultat des études utilisant des modèles est considéré non statistiquement significatif. L'augmentation de la largeur inter-canines maxillaire (mesurée au niveau de la partie la plus apicale des couronnes) suite à l'EPRO est quantifiée à 5,4 mm. En évaluant les changements transverses au niveau des incisives, les radiographies montrent une augmentation de 3,9 mm de la largeur inter-incisives maxillaire apicale et une augmentation du diastème inter-incisives de 3,0 mm. Au niveau des changements strictement squelettiques, les seuls changements statistiquement significatifs étaient ceux de la largeur de la cavité nasale et de la distance interalvéolaire, avec des résultats de 2,1 mm et 2,7 mm respectivement.

Une donnée qui n'a pas été étudiée par les méta-analyses et les revues systématiques sur l'EPRO est la contribution des différents mécanismes impliqués dans l'augmentation en largeur puisque ceci peut difficilement être évalué correctement par les techniques conventionnelles. Toutefois, une étude récente¹⁰² utilisant la TVFC a déterminé que la

proportion d'expansion obtenue dans la région des premières molaires est de 38 % au niveau des bases squelettiques (effet orthopédique), 13 % au niveau de l'os alvéolaire (effet de flexion alvéolaire) et 49 % au niveau dentaire (effet orthodontique). La proportion d'effet orthopédique augmente et les proportions d'effet orthodontique et de flexion alvéolaire diminuent progressivement de la région postérieure vers antérieure. D'ailleurs, ceci explique pourquoi la quantité d'augmentation en largeur évaluée sur les couronnes dentaires est légèrement supérieure dans la région postérieure par rapport à la région antérieure dans la méta-analyse réalisée citée précédemment¹⁶⁵ alors que le patron d'expansion squelettique obtenu avec l'EPRO entraîne une augmentation transverse des bases osseuses plus élevée dans la région antérieure que postérieure.

Les effets transverses de l'EPRO à long terme ont été évalués dans des revues systématiques.^{168,169} L'expansion évaluée entre les fosses centrales des dents des deux côtés de l'arcade maxillaire de modèles dentaires est quantifiée en moyenne à 4,4 mm au niveau des molaires, 4,4 mm au niveau des prémolaires et 2,4 mm au niveau des canines. Les effets squelettiques évalués sur des radiographies céphalométriques postéro-antérieures varient selon la maturité squelettique du patient. En effet, une expansion squelettique maxillaire de 3,0 mm a été notée chez les adolescents pré-pubertaires, alors qu'elle n'est que de 0,9 mm chez les adolescents post-pubertaires. L'expansion de la largeur latéronasale ne semble toutefois pas affectée par la maturité squelettique puisqu'elle se chiffre à 1,5 mm chez les deux groupes.

Les écrits scientifiques les plus récents et complets^{101,165,168-170} montrent donc qu'une expansion maxillaire significative est obtenue avec l'EPO, de quantité maximale au niveau des couronnes des molaires puis allant en diminuant vers la région antérieure, ce qui est en contraste avec le patron classique d'expansion squelettique de forme pyramidale décrit précédemment. Toutefois, une composante squelettique plus importante et une plus grande stabilité du résultat immédiat sont obtenues chez les patients pré-pubertaires que chez les patients post-pubertaires. En faisant une moyenne avec les études les plus rigoureuses sur l'EPRO, l'expansion totale obtenue au niveau des molaires peut ainsi être quantifiée à 6,4 mm immédiatement après le traitement et à 4,4 mm après quelques années, et donc la récurrence se chiffre en moyenne à 2,0 mm.

2.6.2.2 Effets de l'EPRAC

Les études évaluant l'expansion transverse obtenue après le traitement d'EPRAC utilisent traditionnellement des appareils d'expansion à ancrage dentaire (collés ou bagués) et obtiennent leurs données à l'aide de modèles dentaires^{8,28,194,222,226,246,288,330,336,337}, de radiographies céphalométriques postéro-antérieures^{20,108,334} ou les deux^{32,51,58,135,216}. Toutefois, certaines études ont utilisé des appareils à ancrage osseux^{106,128,158,195,212,243,257} et certaines études récentes ont obtenu leurs données à l'aide de la TDM^{110,111,124,183,299,333}. Il faut noter que la revue systématique de Lagravère *et al.*¹⁶⁷ a rejeté toutes les études utilisant des appareils à ancrage osseux qui avaient été publiées au moment où cette revue a été effectuée puisque ces études comportaient d'importantes lacunes méthodologiques. Le peu d'emphase mis sur les effets dento-alvéolaires et squelettiques de l'EPRAC dans les trois dimensions obtenus avec les appareils d'expansion à ancrage osseux dans cette recension des écrits scientifiques est donc à cause de la faible validité des études sur ce sujet et ne constitue pas une omission. De plus, les études utilisant la TDM ne sont pas incluses dans la revue systématique de Lagravère *et al.*¹⁶⁷ parce qu'elles ont toutes été publiées après celle-ci.

La revue des écrits scientifiques sur l'EPRAC de Koudstaal *et al.*¹⁵⁷ stipule que les quantités de distraction rapportées varient considérablement selon les études.^{28,30,32,109,159,216,226,288} On mentionne une expansion de 3,4 à 5,0 mm au niveau des canines, 4,7 à 5,9 mm au niveau des premières prémolaires et 3,4 à 8,0 mm au niveau des premières molaires. Une bascule des dents postérieures de 6,5 à 9,6° immédiatement suite à l'EPRAC est rapportée dans des études sur l'EPRAC avec appareils à ancrage dentaire^{51,62,226}, alors que d'autres rapportent une bascule sans la quantifier^{176,177,216}. Les appareils à ancrage osseux devraient normalement éviter la bascule dentaire tout en offrant une bonne expansion squelettique étant donné qu'ils n'ont aucun contact avec les dents^{106,128,157,158,195,212,257}, quoiqu'une étude rapporte une bascule significative des prémolaires supérieures²⁴³.

Selon la revue systématique de Lagravère *et al.*¹⁶⁷ ayant retenu les études que ces auteurs ont évalué comme étant les plus valables pour l'évaluation du montant moyen

d'expansion obtenu immédiatement suite à l'EPRAC^{51,108,222,246,288,330,334,337}, la quantité d'expansion évaluée au niveau des couronnes des dents maxillaires varie de 5,5 à 7,1 mm dans la région des deuxièmes molaires, de 3,9 à 8,5 mm dans la région des premières molaires, de 7,8 à 8,1 mm dans la région des premières prémolaires et de 4,9 à 5,2 mm dans la région des canines. Il est à noter que les résultats des études utilisant des radiographies céphalométriques (3,9 à 5,6 mm au niveau des premières molaires) tendent à être plus bas que ceux utilisant des modèles (7,1 à 8,5 mm au niveau des premières molaires). Par ailleurs, le fait que plusieurs études aient trouvé une quantité d'augmentation en largeur au niveau des couronnes dentaires qui soit légèrement supérieure dans la région postérieure par rapport à la région antérieure peut sembler illogique puisque le patron d'expansion squelettique obtenu avec l'EPRAC fournit une augmentation transverse légèrement plus élevée dans la région antérieure. Toutefois, les mesures au niveau des couronnes ne sont pas influencées uniquement par l'expansion squelettique; d'ailleurs la bascule dentaire ainsi que la flexion alvéolaire sont plus élevées dans la région postérieure, fournissant ainsi une expansion dento-alvéolaire plus importante. De plus, il faut noter que ce patron d'expansion évalué au niveau des couronnes dentaires n'a pas été observé par toutes les études et que la différence entre l'augmentation transverse antérieure et postérieure est généralement faible.

La quantité d'expansion obtenue à long terme et la récurrence suite à l'EPRAC ont aussi été évaluées par plusieurs études. Selon les études les plus valables^{8,28,38,51,246,288}, l'expansion obtenue un an après la chirurgie d'EPRAC évaluée au niveau des couronnes des dents maxillaires varie de 5,6 à 7,3 mm dans la région des premières molaires, de 5,8 à 6,1 mm dans la région des premières prémolaires et de 3,7 à 5,4 mm dans la région des canines. Selon la majorité des études, la quantité de récurrence observée après un an de traitement orthodontique est faible et se chiffre entre 0,5 et 1,0 mm, ce qui représente moins de 15 % du montant d'expansion obtenu.^{8,28,32,38,246,288} Une étude²⁸ n'a trouvé aucune récurrence, voire même une expansion additionnelle, alors qu'une autre citée dans la revue systématique⁵¹ ainsi qu'une étude récente sur le sujet⁵⁸ ont trouvé une récurrence supérieure à 2 mm, ce qui correspond à environ 30 % du montant d'expansion obtenu.

Les changements immédiats au niveau squelettique dans le plan transverse sont habituellement évalués à l'aide de radiographie céphalométrique postéro-antérieure.^{51,108,222,330,334} L'expansion maxillaire moyenne obtenue varie beaucoup selon les études : 1,7 à 7,5 mm dans la région postérieure (et une étude rapporte une augmentation dans la largeur antérieure de 5,9 mm). La récurrence n'a été évaluée que dans une seule étude et a été quantifiée à 0,3 mm après un an.⁵¹ L'expansion obtenue au niveau des voies nasales varie de 1,0 à 4,4 mm.

La revue systématique de Lagravère *et al.*¹⁶⁷ ainsi que la revue de Koudstaal *et al.*¹⁵⁷ concluent que l'expansion obtenue avec l'EPRAC au niveau dentaire est maximale au niveau des molaires puis diminue légèrement vers les prémolaires et les canines. La portion nasale du complexe maxillaire présente une augmentation dans ses dimensions, ce qui peut probablement diminuer la résistance nasale. Une récurrence globale de 0,5 à 1,0 mm est rapportée après un an de traitement orthodontique.

2.6.2.3 Effets de l'EPRAC évalués par TDM

L'imagerie tridimensionnelle peut permettre d'évaluer les paramètres utilisés classiquement dans les études sur les effets de l'EPRAC sur le complexe craniofacial de manière plus précise en plus d'évaluer des paramètres impossibles à examiner à l'aide de modèles ou de radiographies céphalométriques, donc il n'est pas surprenant que des articles ayant utilisé des données obtenues par TDM aient été publiés dans les dernières années.^{110,111,124,299,333} Toutefois, il faut mentionner que cinq de ces articles ne proviennent pas tous de projets distincts puisque deux de ceux-ci^{110,111} ont été rédigés à partir du même projet de recherche et deux autres ont utilisé des protocoles presque identiques (un projet étant le pilote²⁹⁹ et l'autre étant le projet principal¹²⁴). Comme il n'existe pas de standard pour ce type d'évaluation, ces projets utilisent des protocoles très différents, que ce soit au niveau des paramètres évalués, des analyses utilisées ou du traitement lui-même (entre autres, un projet^{124,299} a employé des appareils d'expansion à ancrage osseux alors que les autres ont employé des appareils à ancrage dentaire). Ceci fait en sorte qu'il est n'est pas facile de comparer les résultats de ces études entre elles et avec celles utilisant des modèles et/ou radiographies.

L'étude pilote de Tausche *et al.*²⁹⁹ a évalué chez 10 patients les effets dento-alvéolaires et squelettiques de l'EPRAC dans le plan transverse à l'aide de reconstructions tridimensionnelles obtenues avec les coupes de tomographie spiralée prises avant et neuf mois après la chirurgie. Le protocole de cette étude comprenait l'utilisation du *Dresden Distractor*, un type d'appareil d'expansion fixé dans la voûte palatine au niveau des prémolaires, et une chirurgie sans ostéotomie de la jonction ptérygo-maxillaire ni de la suture palatine réalisée alors qu'un appareillage orthodontique fixe était déjà en place à l'arcade supérieure. Les mesures linéaires et angulaires ont été prises par rapport à un point de référence proposé pour utilisation dans les analyses radiologiques tridimensionnelles^{164,166}. Les résultats indiquent qu'une quantité assez importante de bascule des procès alvéolaires a été obtenue (11,0 à 11,2° dans région molaire et 10,4 à 12,2° région prémolaire), mais toutefois peu de bascule dentaire (2,5 à 3,5° pour les premières molaires supérieures et 3,0 à 3,9° pour les premières prémolaires). Avec une activation moyenne de la vis d'expansion de 7,25 mm, l'expansion transverse moyenne obtenue au niveau des couronnes des premières molaires supérieures était de 6,44 mm (soit 89 % de l'activation de la vis), celle au niveau des couronnes des premières prémolaires de 6,72 mm (93 %) et celle au niveau des couronnes des canines de 5,59 mm (77 %), alors que l'expansion au niveau des procès alvéolaires était de 7,15 à 7,18 mm (99 à 100 %) dans la région des molaires et 7,27 à 7,76 mm (100 à 107 %) dans la région des prémolaires, ce qui est compréhensible puisque la force était appliquée au niveau des procès alvéolaires dans la région des prémolaires. L'expansion obtenue au niveau des structures squelettiques va en augmentant de l'arrière vers l'avant (élargissement au point PNS : 1,42 mm, élargissement au point ANS : 3,91 mm) et du haut vers le bas (élargissement aux marges inférieures des orbites : 0,01 mm, élargissement au point A : 4,18 mm), conformément au patron d'expansion classique.

De son côté, l'étude de Hansen *et al.*¹²⁴ a évalué chez 12 patients les effets dento-alvéolaires et squelettiques de l'EPRAC en utilisant le même protocole, mais dans cette étude-ci, les effets ont été examinés dans les trois plans plutôt que dans le plan transverse seulement et la deuxième évaluation par TDM a été effectuée en moyenne sept mois après la chirurgie d'EPRAC plutôt qu'après neuf mois. Les résultats indiquent qu'une quantité assez importante de bascule des procès alvéolaires a encore été obtenue,

quoiqu'un peu moindre que pour l'étude pilote (8,01 à 9,75° dans la région des molaires et 8,22 à 9,66° dans la région des prémolaires), et encore peu de bascule dentaire (1,13 à 2,58° pour les premières molaires supérieures et 3,09 à 4,62° pour les premières prémolaires). Avec une activation moyenne de la vis d'expansion de 6 mm, l'expansion transverse moyenne obtenue au niveau des couronnes des premières molaires supérieures était de 5,71 mm et celle au niveau des couronnes des premières prémolaires de 6,07 mm, alors que l'expansion au niveau des procès alvéolaires était de 4,87 mm dans la région des molaires et 5,55 mm dans la région des prémolaires, ce qui signifie que proportionnellement plus d'expansion dentaire et moins d'expansion alvéolaire ont été obtenues par rapport à l'étude pilote. Le patron d'expansion squelettique était similaire (élargissement de la suture palatine au point PNS : 0,97 mm et élargissement au point ANS : 3,00 mm) et le point anatomique où le maximum d'expansion a été obtenu était encore le point A avec 4,24 mm.

L'étude de Goldenberg *et al.*^{110,111} a évalué chez 15 patients les effets squelettiques de l'EPRAC sur le maxillaire en vues axiale et frontale à l'aide de coupes et reconstructions obtenues avec un tomographe multibarrettes avant et six mois après la chirurgie. Le protocole comprenait l'utilisation d'un appareil d'expansion de type Hyrax à quatre bagues et une chirurgie avec ostéotomie sagittale de la suture palatine mais sans ostéotomie de la jonction ptérygo-maxillaire. Les mesures linéaires et angulaires ont été prises sur des coupes axiales (parallèles au plan palatin) ainsi que des reconstructions coronales (perpendiculaires au plan palatin), puis l'activation moyenne de la vis d'expansion était de 11,47 mm. Les résultats indiquent qu'en vue coronale, au niveau des premières molaires supérieures, une expansion statistiquement et cliniquement significative a été obtenue au niveau du plancher nasal (2,45 mm ou 11,52 % d'augmentation par rapport à l'état initial), des procès palatins (5,16 mm ou 28,28 %) et des procès alvéolaires (5,41 mm ou 19,10 %) et la divergence des procès alvéolaires (angle formé entre l'épine nasale antérieure et les procès alvéolaires) a augmenté de 9,67° ou 13,54 %. En vue axiale, une augmentation appréciable de l'aire du maxillaire a été constatée (287,07 mm ou 13,18%) et l'élargissement de la portion moyenne du palais était suffisant pour être considéré significatif au niveau clinique (4,05 mm ou 16,08 %), mais pas celui de la portion postérieure (0,34 mm ou 1,10 %), ce qui était attendu vue

l'absence de disjonction ptérygo-maxillaire. La corrélation entre l'ouverture de la vis de l'appareil et la quantité d'expansion maxillaire régionale a aussi été évaluée. Malgré la présence d'un patron d'expansion assez uniforme chez ce groupe de patients, aucune corrélation significative n'a été trouvée. Les coefficients de corrélation de Pearson calculés pour les cinq variables étudiées (valeurs absolue et relative) variaient entre -0,42 et 0,58. Les auteurs mentionnent que cette absence de relation linéaire est probablement attribuable à plusieurs facteurs comme le type d'appareil, la technique chirurgicale.

L'étude de Zemann *et al.*³³³ est la plus récente, mais toutefois la moins valable puisqu'elle comporte des lacunes importantes au niveau des statistiques et du protocole. Elle a évalué chez 18 patients les effets dentaires de l'EPRAC à l'aide de TDM médicale avant et six semaines après la chirurgie. Le protocole de cette étude comprenait l'utilisation d'un appareil d'expansion de type Haas à quatre bagues et une chirurgie avec ostéotomie sagittale de la suture palatine (incluant une ostéotomie entre les racines des incisives centrales) et de la jonction ptérygo-maxillaire. Les résultats indiquent que l'expansion obtenue au niveau des premières molaires supérieures s'élevait en moyenne à 6,7 mm sur la surface occlusale et à 4,6 mm à l'apex radiculaire, ce qui correspond à une augmentation de largeur de 13,3 % et de 15,3 %, respectivement, par rapport à l'état initial. Pour les canines, l'expansion se chiffrait à 7,1 mm à l'incisif et 5,4 mm à l'apex, ce qui correspond à une augmentation de largeur de 21,9 % et 19,1 %, respectivement. Pour ce qui est de l'augmentation de l'inclinaison dentaire, elle se chiffrait en moyenne à 2,8° au niveau des premières molaires et à 1,9° au niveau des canines. Cet accroissement de l'inclinaison semble être très faible, surtout lorsque comparé à celui déterminé par d'autres études ayant évalué ce paramètre pour une EPRAC avec appareil à ancrage dentaire^{51,135,216}.

2.6.3 Effets dans le plan sagittal

2.6.3.1 Effets de l'EPO

Il a été rapporté dans plusieurs articles que le traitement d'EPRO cause un mouvement antérieur et/ou inférieur du maxillaire ainsi qu'une extrusion des dents servant d'ancrage

à l'appareil, ce qui entraîne une rotation vers le bas et l'arrière de la mandibule et une augmentation de la hauteur faciale.^{3,10,64,73,78,103,118-120,161,258,265,266,322,325} Certains orthodontistes évaluent que ces effets ne sont pas cliniquement significatifs^{59,73,180,267,315,322,325}, mais d'autres considèrent ces effets suffisamment importants pour conseiller de ne pas performer d'EPRO chez les patients avec un patron de croissance verticale et un profil facial convexe de manière à éviter une aggravation de leur malocclusion^{5,39} ou bien conseiller l'utilisation de divers appareils pour minimiser ces effets néfastes de l'EPRO sur ce type de malocclusion^{10,22,118,268}.

Toutefois, la majorité des études ayant suivi l'évolution des effets de l'EPRO à long terme ont constaté que ces changements étaient seulement temporaires et que les valeurs évaluant les composantes antéro-postérieures et verticales revenaient à un niveau comparable à celles pré-traitement.^{59,99,315,325}

Les effets de l'EPRO dans le plan sagittal sont habituellement évalués à l'aide de radiographies céphalométriques latérales^{3,10,64,73,78,117,119,120,180,265,315,322,325}, mais une étude pilote a déjà utilisé la TDM³⁰⁵.

La plus récente et plus complète méta-analyse sur le sujet¹⁶⁵ a évalué les changements antéro-postérieurs et verticaux immédiats suite à l'EPRO. Le seul changement statistiquement significatif au niveau squelettique est au niveau du plan mandibulaire, avec une augmentation de 1,7° par rapport au plan palatin et 2,0° par rapport au plan SN. Au niveau dentaire, une extrusion des molaires supérieures de 0,5 mm par rapport au plan palatin, une augmentation du surplomb horizontal de 1,3 mm et une diminution de l'inclinaison de l'incisive supérieure de 0,9° par rapport à SN ont été notées.

Les changements à long terme dans le plan sagittal suite à l'EPRO ont été évalués dans des revues systématiques.^{168,169} Au niveau squelettique, les seuls changements statistiquement significatifs notés sont un recul du point A par rapport au plan SN de 1,1° ainsi qu'une légère augmentation du plan palatin et du plan mandibulaire par rapport au plan SN de l'ordre de 0,8° chacun. Au niveau dentaire, le seul changement

statistiquement significatif rapporté est une diminution du surplomb horizontal de 0,6 mm.

La seule revue systématique sur l'EPO lente rapporte que ce traitement ne semble pas avoir d'effet au niveau antéro-postérieur et vertical.¹⁷⁰

Ainsi, il apparaît que les écrits scientifiques les plus récents et complets^{99,165,168-170} montrent que peu de changements dans le plan sagittal suite à l'EPO sont statistiquement significatifs et aucun n'est cliniquement significatif. Le sujet reste toutefois controversé puisque certains experts prétendent toujours que des effets significatifs sont présents (mouvement antérieur et/ou inférieur du maxillaire, rotation horaire de la mandibule)^{3,10,27,74}, alors que d'autres affirment le contraire^{59,99,165,315}.

2.6.3.2 Effets de l'EPRAC

Peu d'études ont examiné les effets squelettiques de l'EPRAC dans le plan sagittal, particulièrement en comparaison au nombre d'études évaluant les effets dans la dimension transverse. Il existe tout de même quelques études utilisant des appareils d'expansion à ancrage dentaire qui ont évalué ces effets à l'aide de radiographies céphalométriques latérales.^{6,47,63,108,222} Les résultats de ces études sont différents : un mouvement antérieur et inférieur du maxillaire assez important entraînant une rotation horaire de la mandibule^{6,108}, un mouvement antérieur seulement qui est statistiquement significatif mais d'une faible amplitude^{47,63} et aucun changement²²². Les changements immédiats les plus importants ayant été notés sont de l'ordre de 2,0° pour l'angle SNA et 1,8° pour l'angle SNB^{47,108}. Certains changements observés par les différentes études sont même contradictoires au niveau de leur direction, comme une rotation du plan palatin de 1,5° comparé à -3,9°.^{6,108}

Il apparaît donc que les effets antéro-postérieurs et verticaux de l'EPRAC ne font pas l'unanimité dans les écrits scientifiques étant donné que les résultats du peu d'études ayant évalué ces critères sont contradictoires. Toutefois, certains auteurs argumentent même sur le fait que les résultats statistiquement significatifs obtenus par certaines études

ne sont pas cliniquement significatifs parce qu'ils sont de petite amplitude^{6,47,63} ou parce que les effets notés sont seulement temporaires²²². D'ailleurs, la revue systématique de Lagravère *et al.*¹⁶⁷ conclut que les changements squelettiques sagittaux et verticaux causés par l'EPRAC sont nuls ou non significatifs.

2.6.3.3 Effets de l'EPRAC évalués par TDM

Une seule étude a évalué les effets de l'EPRAC sur le complexe craniofacial dans le plan sagittal à l'aide de TDM. Cette étude de Hansen *et al.*¹²⁴, qui fait usage de distracteur à ancrage osseux et dont le protocole a été détaillé précédemment, rapporte une migration antérieure des points utilisés pour les mesures au niveau dentaire et squelettique de l'ordre de 0,5 à 0,8 mm pour le maxillaire et de 0,9 à 2,6 mm pour la mandibule. Pour ce qui est de l'axe vertical, aucun mouvement du maxillaire n'a été observé, mais une auto-rotation de la mandibule a entraîné un déplacement supérieur des points squelettiques et dentaires de l'ordre de 1,0 à 2,7 mm. Le mouvement du maxillaire observé par cette étude est donc minime, ce qui est en accord avec les résultats d'études utilisant des radiographies céphalométriques.^{47,63} Toutefois, un mouvement assez important de la mandibule antérieurement et supérieurement correspondant à une rotation anti-horaire va à l'encontre de la rotation horaire observée immédiatement suite à l'EPR par plusieurs études.^{6,64,73,108} Les auteurs expliquent ce résultat par le fait que l'expansion a été obtenue surtout au niveau squelettique et peu par bascule dentaire des dents postérieures supérieures, ce qui permettrait la correction des contacts prématurés plutôt que leur aggravation, entraînant ainsi une rotation mandibulaire en sens anti-horaire plutôt qu'horaire.

2.7 Problématique

La recension des écrits scientifiques soulève une problématique importante. D'une part, l'EPRAC est utilisée couramment de nos jours pour le traitement de la DMT chez les individus ayant atteint la maturité squelettique. D'autre part, malgré l'utilisation répandue de cette procédure, le nombre d'études de haute qualité ayant évalué les

conséquences de celle-ci est restreint, notamment en ce qui a trait aux effets dento-alvéolaires et squelettiques. Une appréciation plus juste de ces paramètres permettrait une meilleure compréhension des effets de l'EPRAC sur les tissus durs et ainsi une meilleure gestion de certaines complications suite au traitement. Quelques études récentes sur le sujet ont employé la TDM, ce qui comporte plusieurs avantages par rapport aux techniques conventionnelles, mais aucune n'a encore utilisé la TVFC, qui entraînerait pourtant davantage de précision pour la prise de mesures ainsi qu'une dose de radiation moindre pour les sujets, rendant possible la réalisation d'un plus grand nombre d'exams d'imagerie et ainsi le suivi de l'évolution des changements. Ce besoin dans le monde orthodontique pour des études rigoureuses sur les effets dento-alvéolaires et squelettiques de l'EPRAC ainsi que des études utilisant la technique d'évaluation la plus perfectionnée, la TVFC, ont mené à l'élaboration du présent projet de recherche.

2.7.1 Objectif et hypothèses de recherche

L'objectif principal de cette étude consistait à évaluer les effets de l'EPRAC dans les trois dimensions au niveau des dents maxillaires, de l'os alvéolaire les supportant ainsi que l'os basal des deux maxillaires.

Les hypothèses de recherche principales étaient les suivantes :

- L'EPRAC entraîne des changements significatifs dans l'inclinaison dento-alvéolaire au niveau des dents maxillaires postérieures.
- L'EPRAC occasionne des modifications significatives dans les largeurs transverses dentaires, alvéolaires et squelettiques.
- L'EPRAC ne provoque pas de changement significatif dans la position antéro-postérieure et verticale des maxillaires.

Une hypothèse secondaire avait également été émise :

- La quantité d'activation générée au niveau de la vis d'expansion de l'appareil durant le traitement d'EPRAC n'a pas de corrélation avec les changements au niveau largeur, inclinaison et position des bases osseuses.

Méthodologie

Chapitre 3. Méthodologie

3.1 Type d'étude

Ce projet de recherche est une étude prospective clinique et comparative, où le sujet sert de contrôle à lui-même, c'est-à-dire qu'il est présumé qu'aucun changement au niveau des variables évaluées n'aurait eu lieu entre le début et la fin du protocole de recherche en l'absence d'intervention.

3.2 Comité d'éthique

Ce projet multidisciplinaire se fait avec la participation de l'équipe de Dr Gilles Lavigne de l'Hôpital du Sacré-Cœur de Montréal, tous les patients subissant une évaluation polysomnographique complète dans un laboratoire de sommeil. Il fait partie de l'étude intitulée *Électrophysiologie et pharmacologie du bruxisme nocturne et les relations douleur sommeil : étude sur le bruxisme au cours du sommeil – version orthodontie* approuvée par le Comité d'éthique de l'Hôpital du Sacré-Cœur de Montréal et se fait conjointement au projet de Dr Normand Bach intitulé *Effets de l'EPRAC sur les voies respiratoires analysés au laboratoire du sommeil chez de jeunes adultes* (voir l'annexe I pour une copie du certificat d'éthique).

3.3 Échantillon

3.3.1 Critères d'inclusion

- Déficience transverse sévère du maxillaire (plus de 7 mm)
- Maturité squelettique avancée, telle que déterminée à l'aide de :
 - o Âge chronologique
 - o Maturation des vertèbres cervicales
 - o Pic de croissance
- Aucune dent absente ou incluse au maxillaire
- Bonne santé générale

- Bonne santé parodontale
- Bonne hygiène dentaire
- Non fumeur
- Acceptation et signature du protocole de recherche
- Accord avec les autres règlements de la clinique d'orthodontie majeure de l'Université de Montréal

3.3.2 Critères d'exclusion

- Problème de santé représentant une contre-indication à la chirurgie
- Contre-indication notée lors de l'examen chez l'oto-rhino-laryngologiste

3.3.3 Recrutement des sujets

Les patients remplissent d'abord un formulaire d'admission pour un traitement d'orthodontie majeure à la Faculté de médecine dentaire de l'Université de Montréal. Le recrutement se fait parmi ceux-ci lors des cliniques de choix organisées par la section. Dre Athena Papadakis, orthodontiste, professeure agrégée au département de santé buccale de l'Université de Montréal et responsable des cliniques de choix, y sélectionne les patients pour le département de façon générale et également ceux répondant aux différents critères d'inclusion et d'exclusion décrits ci-dessous pour le projet de recherche.

Ceux-ci sont donc ensuite rencontrés par la résidente responsable du projet de recherche pour une séance d'information sur le projet. Lors de ce rendez-vous, cette dernière leur transmet un document d'information spécifique au projet, de même que le formulaire de consentement du Centre d'étude du sommeil et des rythmes biologiques de l'Hôpital du Sacré-Cœur de Montréal (voir l'annexe II pour une copie du document d'information remis aux sujets et l'annexe III pour une copie du formulaire de consentement). Les patients sont alors dirigés chez un spécialiste en chirurgie buccale et maxillofaciale, Dr Nimaat Pertick, pour un rendez-vous de consultation où des informations, telles que les risques et complications, leur sont données sur l'EPRAC, de même que sur l'extraction

des dents de sagesse et toute autre chirurgie orthognathique lorsque ces interventions sont indiquées.

Une fois bien informés, et par la résidente et par le chirurgien, les patients sont aptes à prendre une décision éclairée. Un rendez-vous est fixé pour une période de questions et la signature du consentement. Les patients ayant atteint la majorité peuvent consentir d'eux-mêmes au projet alors que les patients mineurs doivent être accompagnés par un parent ou tuteur lors de cette rencontre.

3.3.4 Caractéristiques de l'échantillon

L'échantillon est constitué de 14 patients, dont 5 hommes et 9 femmes. L'âge moyen des patients au moment de la chirurgie est 23,0 ans \pm 1,9, variant de 16 ans 4 mois à 39 ans 7 mois.

3.4 Protocole clinique

3.4.1 Séquence de rendez-vous

La majorité des rendez-vous pour les sujets de l'étude ont lieu durant les trois temps où les différentes évaluations sont effectuées :

- T0 : avant l'EPRAC
- T1 : six mois après la fin de l'expansion
- T2 : un an après la fin de l'expansion

Le suivi des patients se déroule comme suit:

- Deux rendez-vous initiaux : évaluation, explication du projet, consentement
- Deux rendez-vous de préparation à la chirurgie et confection de l'appareil d'expansion
- Trois à cinq rendez-vous de suivi immédiatement après la chirurgie
- Un rendez-vous de suivi trois mois après la fin de l'expansion
- Deux rendez-vous de suivi six mois après la fin de l'expansion

- Un rendez-vous de suivi un an après la fin de l'expansion
- Par la suite, la réévaluation habituelle est accomplie afin de poursuivre les traitements orthodontiques.

Tout au long des différents rendez-vous, le patient est amené à :

- consulter son dentiste pour le suivi régulier ;
- consulter le chirurgien avant la chirurgie, pour la chirurgie, et en contrôle ;
- consulter un ORL pour s'assurer de l'absence de problèmes ou de pathologies au niveau des voies respiratoires ;
- se rendre à une clinique de radiologie maxillo-faciale avant la chirurgie, six mois après la chirurgie et un an après la chirurgie ;
- se rendre au laboratoire du sommeil de l'Hôpital du Sacré-Cœur de Montréal – deux nuits avant l'EPRAC et deux nuits six mois après la fin de l'expansion.

Une description détaillée des rendez-vous se trouve à l'annexe IV.

3.4.2 Appareils utilisés

L'appareil utilisé est de type Hyrax, avec recouvrement occlusal d'acrylique sur les prémolaires et premières molaires supérieures et vis d'expansion de 12 mm (figure 23). Une extension métallique est ajoutée à l'occlusal des deuxièmes molaires afin de prévenir leur extrusion. Tous les appareils ont été confectionnés au laboratoire dentaire Orthoclic (Terrebonne, Québec).

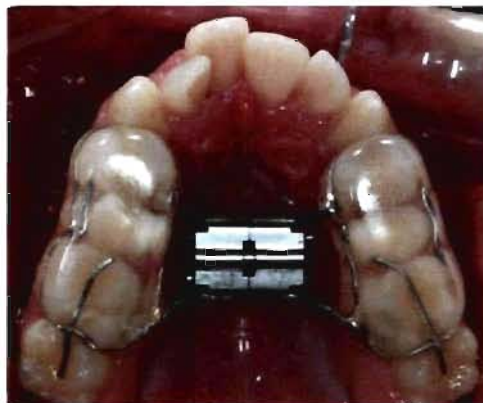

Figure 23 : Appareil d'expansion de type Hyrax utilisé dans le projet

La mise en bouche de l'appareil se fait comme suit, une à deux semaines avant la date prévue pour la chirurgie. Un essayage et un ajustement occlusal sont d'abord effectués pour s'assurer de la bonne insertion et rétention de l'appareil ainsi que de l'obtention d'au moins deux contacts bilatéraux sur les plaques d'acrylique. La surface interne de l'acrylique est poncée à l'aide d'un jet de sable, puis des écarteurs à lèvres de type Nola et des cotons absorbants de type Dry Angle sont mis en place dans la bouche du patient. Les surfaces buccales et palatines des prémolaires et de la première molaire supérieure ainsi que la surface mésiale des premières prémolaires et distale de la première molaire des deux quadrants sont mordancées à l'acide phosphorique 37,5 % pour une période de 20-30 secondes selon les recommandations du fabricant. Ensuite, l'acide est d'abord aspiré, puis les dents sont rincées à l'eau pour une période de 20 secondes. Les dents sont asséchées et le champ est maintenu sec jusqu'à l'application du produit A en couche généreuse de l'adhésif autopolymérisant Sondhi A + B (3M Unitek, Monrovia, Californie, États-Unis). Une couche généreuse de produit B est appliquée dans la surface interne de l'appareil suivant les recommandations du fabricant, avant d'insérer celui-ci en bouche. L'appareil est ainsi maintenu en place par une pression constante pour une période de deux minutes. La bouche du patient est finalement généreusement rincée à l'eau, tout en prenant soin d'empêcher le patient de mordre sur l'appareil d'expansion. Après 5 minutes, l'occlusion est vérifiée et ajustée au besoin afin d'assurer des contacts bilatéraux en relation centrée. Des instructions d'hygiène et d'entretien de l'appareil, de même que des précautions sont données. Il est recommandé au patient d'utiliser un rince-bouche fluoré tel que Fluorince (Oral B) une fois par jour.

Quatre mois suivant l'arrêt de l'expansion, le premier appareil est retiré et une prise d'empreinte en alginate est effectuée pour la confection d'un second appareil de type Hawley (figure 24), c'est-à-dire une plaque palatine en acrylique et deux crochets de type Adams sur les premières molaires supérieures. Cet appareil est porté par le patient pour les derniers huit mois de la période de contention. Le port doit être continu durant cette période.

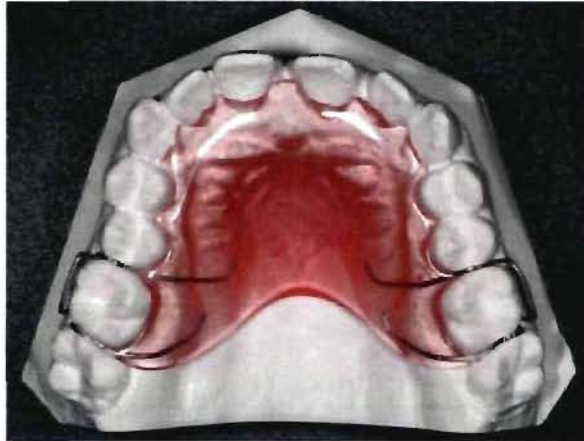

Figure 24 : Appareil de contention de type Hawley

3.4.3 Protocole chirurgical

Toutes les chirurgies d'EPRAC ont été effectuées par le même chirurgien buccal et maxillo-facial, Dr Nimaat Pertick, selon le même protocole. Ce dernier incluait tous les mêmes traits de coupe qu'une ostéotomie LeFort I, incluant le relâchement de la jonction ptérygo-maxillaire. Voici le protocole chirurgical pour l'un des patients inclus dans la présente étude (voir l'annexe V pour une copie intégrale de celui-ci):

« Sous anesthésie générale par intubation nasotrachéale, la patiente est en décubitus dorsal. La région cervico-faciale est badigeonnée et drapée. Tout d'abord, de la xylocaïne 1 % avec épinéphrine 1/100,000 est infiltrée au niveau du vestibule buccal pour un total d'environ 10 cm³. Une compresse mouillée est insérée dans l'oropharynx, formant ainsi un barrage mécanique durant l'intervention.

Une incision circum-vestibulaire est pratiquée de la dent 1.5 à la dent 2.5 à 1 cm de la jonction muco-gingivale. Ensuite, un lambeau de pleine épaisseur est soulevé et la paroi antérieure du sinus maxillaire est exposée. Ensuite, les muqueuses nasales, du plancher et des parois septales et latérales des fosses nasales sont disséquées. La région postérieure du maxillaire est exposée jusqu'à la jonction ptérygo-maxillaire. Des rétracteurs sont insérés au niveau des muqueuses nasales et de la région ptérygo-maxillaire.

Un trait d'ostéotomie LeFort I est pratiqué à environ 5 mm des apex des dents du maxillaire. Ensuite un trait de fraise à fissure large est pratiqué afin d'élargir le trait d'ostéotomie initial. Un ostéotome à paroi inter-sinuso-nasale est utilisé pour séparer cette jonction. La même procédure est pratiquée au niveau de l'autre héli-maxillaire. Un ostéotome de type Ballenger est utilisé pour disjoindre le septum du plancher nasal. Ensuite un ostéotome de Tessier est utilisé pour disjoindre la région ptérygo-maxillaire bilatéralement. L'appareil d'expansion palatine est activé jusqu'à douze activations et la disjonction de la suture intermaxillaire entre les dents 1.1 et 2.1 est effectuée à l'aide d'un ostéotome-spatule. Lorsque les héli-maxillaires sont bien mobilisés, un recul est fait au niveau de la vis d'expansion pour ne garder que cinq activations, soit 1,25 mm.

Les sites d'ostéotomie sont irrigués de façon profuse. La fermeture est ensuite débutée de la base nasale à l'aide d'un fil Vicryl 3-0 pour réapproximer les muscles labio-narinaires. Lorsque la bonne largeur internarinaire est confirmée, l'approche circum-vestibulaire est tout d'abord débutée au niveau de la région subnasale en fermeture «VY» à l'aide d'un fil de type chromique 3-0. L'approche circum-vestibulaire est ensuite suturée à l'aide d'une suture continue de fil chromique 3-0. La cavité buccale est irriguée de façon profuse et ensuite suctionnée. La compresse oropharyngée est retirée et une succion est faite au niveau de l'oropharynx. »

3.4.4 Parodontie

Un examen clinique parodontal est effectué par Dr René Voyer, parodontiste et professeur agrégé au département de santé buccale de l'Université de Montréal, pour chacun des patients aux temps T0 et T1. Deux examens espacés de deux semaines ont lieu à T0; le deuxième, désignée T0(E2), sert à permettre l'évaluation de la fiabilité intra-examineur. Une charte parodontale préparée spécialement pour le projet est complétée (voir l'annexe VI pour une copie de cette charte).

Les différentes mesures que sont le sondage, le niveau de la JEC, la largeur du tissu kératinisé et la quantité de récession sont notées pour chacune des surfaces distale, franc buccal ou lingual et mésiale des dents maxillaires supérieures, à l'exception des incisives

latérales ainsi que des dents mandibulaires 3.3 à 3.7. Sont également évaluées les atteintes de furcation, la mobilité, la présence ou l'absence de papilles interdentaires et de contacts ouverts. Si jugé nécessaire, des commentaires sont ajoutés sur la qualité de l'hygiène du patient et sur certaines observations telles la présence d'hyperplasie gingivale, la présence et l'extraction des dents de sagesse. Une sonde de type UNC-15 est utilisée pour effectuer tous les sondages parodontaux.

Sur la charte parodontale, chacun des patients est nommé par son numéro attribué pour le projet, soit un chiffre de 1 à 14. La date et le numéro de l'évaluation parodontale (1, 2, 3, 4) y sont aussi indiqués.

3.4.5 Imagerie

Les sujets subissent une évaluation par TVFC à T0, T1 et T2. Les examens tomodensitométriques sont effectués selon un protocole standardisé dans un centre d'imagerie buccale et maxillo-faciale privé (Maxillo-Facial 3D du Grand Montréal) par Dre Manon Paquette, radiologiste buccale et maxillo-faciale. L'appareil utilisé est le i-CAT (Imaging Sciences International, Hatfield, Pennsylvanie, États-Unis) avec un champ de visualisation de 22 cm (champ élargi), un temps d'acquisition de 40 secondes et une taille de voxels de 0,2 mm (figure 25). Lors de l'acquisition des images, les sujets sont assis avec leur tête stabilisée, leurs dents en position d'intercuspidation maximale et leur plan occlusal parallèle au plancher.

L'utilisation de volumes obtenus à l'aide de TVFC permet d'obtenir des coupes de haute résolution sans déformation ni magnification dans n'importe quelle orientation et selon plusieurs types de reconstruction, ce qui permet ainsi d'obtenir des mesures très précises, même pour des paramètres qui seraient difficiles, voire impossibles, à évaluer à l'aide de techniques radiologiques traditionnelles. Par ailleurs, la TVFC emploie des doses de radiation modérées permettant des évaluations à quelques mois d'intervalle sans risque significatif au patient.

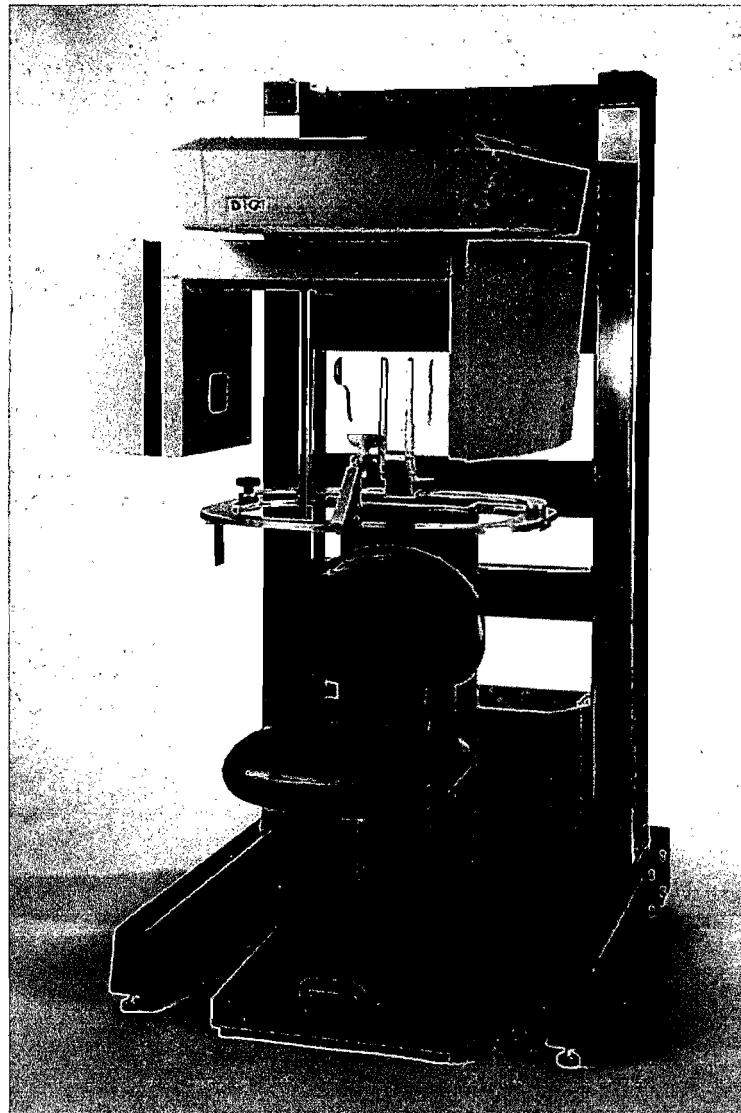


Figure 25 : Appareil i-CAT de la compagnie Imaging Sciences

3.4.6 Oto-rhino-laryngologie

Le patient est amené à consulter un médecin spécialiste en oto-rhino-laryngologie, Dr François Lavigne. Ce dernier effectue un examen clinique des voies aériennes supérieures et fournit ensuite un rapport de consultation avec ses observations, comme par exemple la présence d'une déviation du septum nasal ou de congestion nasale.

3.4.7 Laboratoire de sommeil

Le patient se présente au laboratoire de sommeil de l'Hôpital du Sacré-Cœur pour quatre nuits, soit deux nuits avant la mise en bouche de l'appareil et la chirurgie, et deux nuits six mois après la chirurgie (figure 26). L'examen polysomnographique inclut : électro-encéphalogramme, électro-cardiogramme, électro-oculogramme, électro-myogramme, flot oro-nasal, effort respiratoire thoracique et abdominal, oxymètre et pulsomètre, bruits des ronflements, vidéo du patient.

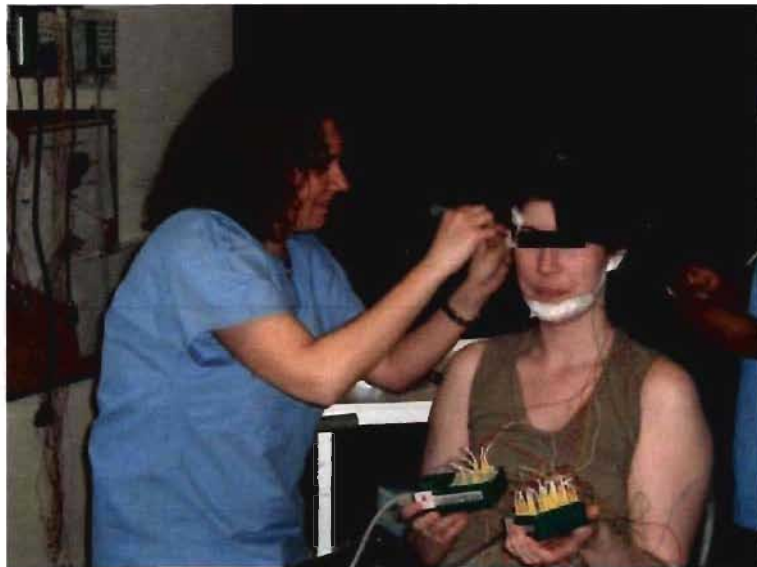

Figure 26 : Préparation au laboratoire du sommeil de l'Hôpital du Sacré-Cœur de Montréal

3.4.8 Dossier du patient

Le dossier de chacun des patients participant au projet de recherche inclut :

- Examen orthodontique complet, tel que complété à la Section d'orthodontie de la Faculté de médecine dentaire de l'Université de Montréal
- Formulaire de consentement du Centre d'étude du sommeil et des rythmes biologiques de l'Hôpital du Sacré-Cœur de Montréal
- Photographies à T0, T1 et T2 (figure 27) :
 - Extra-orales : vues frontales (repos et sourire) et vue de profil
 - Intra-orales : vue frontale en occlusion centrée, vue latérale droite, vue latérale gauche, vue occlusale supérieure, vue occlusale inférieure

- Modèles d'étude à T0, T1 et T2
- Dossier de radiologie à T0, T1 et T2
- Charte parodontale modifiée à T0, T0(E2), T1 et T2
- Lettres de correspondance avec le dentiste traitant et les divers spécialistes
- Rapport de consultation de l'oto-rhino-laryngologiste

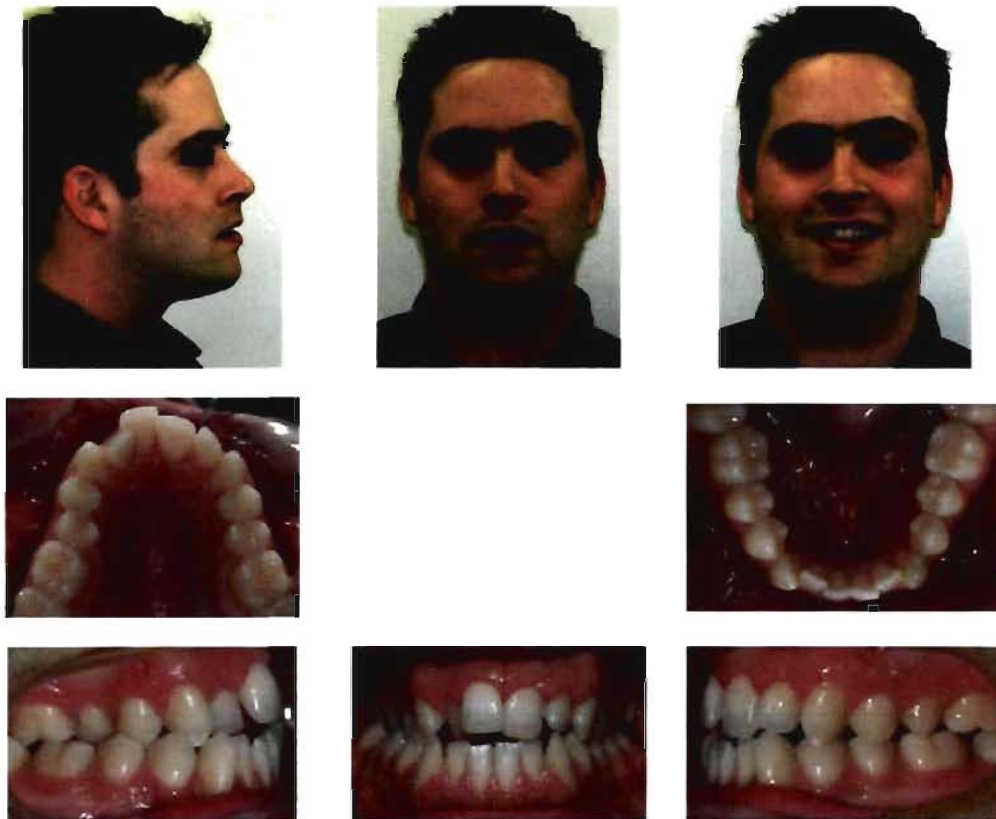


Figure 27 : Photographies d'un patient à T0

3.5 Protocole de prise de mesures

3.5.1 Prise de mesures radiologiques

Le programme Dolphin 3D, version 10.5 (Dolphin Imaging and Management Solutions, Chatsworth, Californie, États-Unis) est utilisé pour la reconstruction des volumes à partir des fichiers DICOM acquis suite aux examens de TVFC et pour la prise de mesures radiologiques obtenues à T0 et T1. La saisie des données sur chaque volume est effectuée par le même opérateur, Dr Olivier Quintin, qui n'a aucun contact avec les sujets pendant

toute la durée de l'étude. Une saisie additionnelle est effectuée après un mois sur dix volumes afin de permettre l'évaluation de la fiabilité intra-examineur. Toutes les mesures sont prises directement avec le logiciel Dolphin 3D à l'aide de l'outil à cet effet.

Trente-sept paramètres sont évalués à l'aide d'imagerie :

- Inclinaison bucco-linguale des premières prémolaires et premières molaires supérieures
- Inclinaison bucco-linguale des procès alvéolaires au niveau des premières prémolaires et premières molaires supérieures
- Largeurs inter-prémolaires et inter-molaires supérieures aux niveaux coronaire et apical
- Largeurs interalvéolaires (région des premières prémolaires et premières molaires supérieures) buccale et palatine aux niveaux coronaire et apical
- Largeur des fosses nasales aux niveaux de la région des premières prémolaires et de la région des premières molaires supérieures
- Largeur entre la base des procès palatins aux niveaux de la région des premières prémolaires et de la région des premières molaires supérieures
- Positions antéro-postérieure et verticale des points A, ENA, ENP et B
- Inclinaison du plan palatin (PP)

Pour l'évaluation des inclinaisons dento-alvéolaires, le volume est orienté de manière à ce que le plan occlusal soit à plat, puis une reconstruction planaire courbe ayant comme trajet le centre des dents maxillaires en vue axiale (donnant une vue similaire à une radiographie panoramique) est exécutée. Une reconstruction transplanaire en série est ensuite réalisée sur cette reconstruction courbe, ce qui fournit des tranches orthogonales d'une épaisseur d'un voxel espacées de 0,5 mm (figure 28). Après coup, les mesures d'inclinaison dentaire et alvéolaire sont effectuées sur les tranches correspondant au milieu de la racine palatine. Chaque mesure d'inclinaison dentaire représente l'angle formé du côté occluso-palatin entre l'axe long de la dent et une ligne parallèle au plan occlusal (figure 29), alors que chaque mesure d'inclinaison alvéolaire correspond à l'angle formé du côté occluso-palatin entre la surface alvéolaire évaluée et cette même ligne (figure 30).

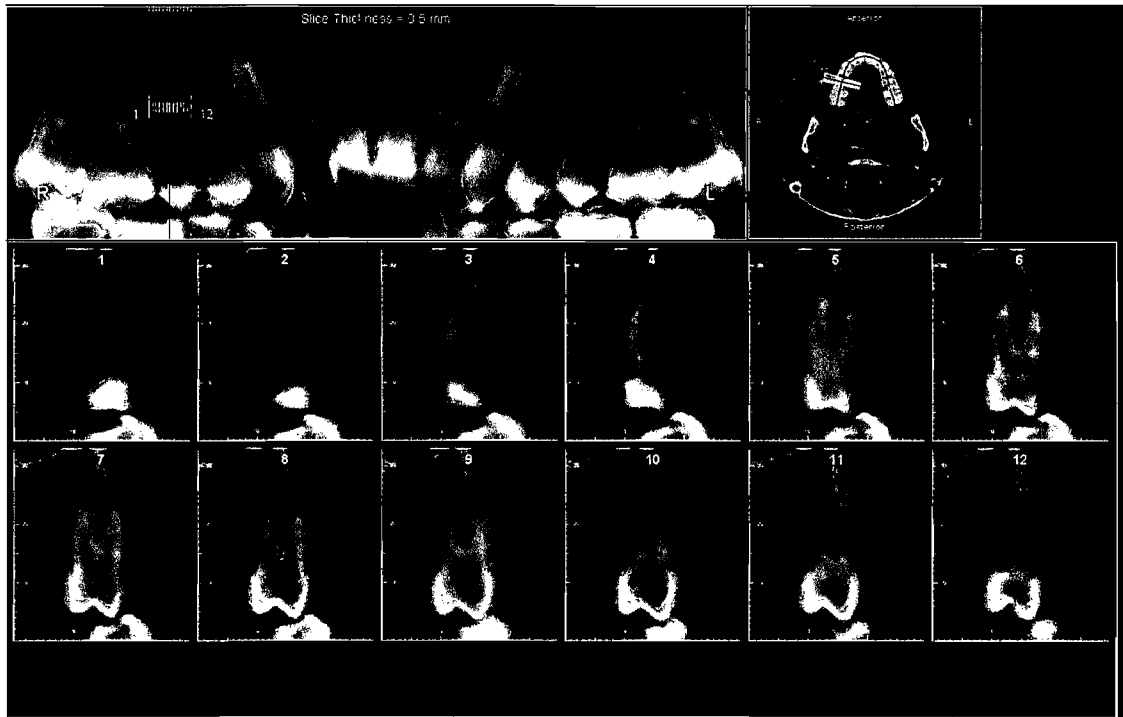


Figure 28 : Reconstruction planaire courbe et reconstruction transplanaire en série servant à la prise des mesures d'inclinaison dento-alvéolaire

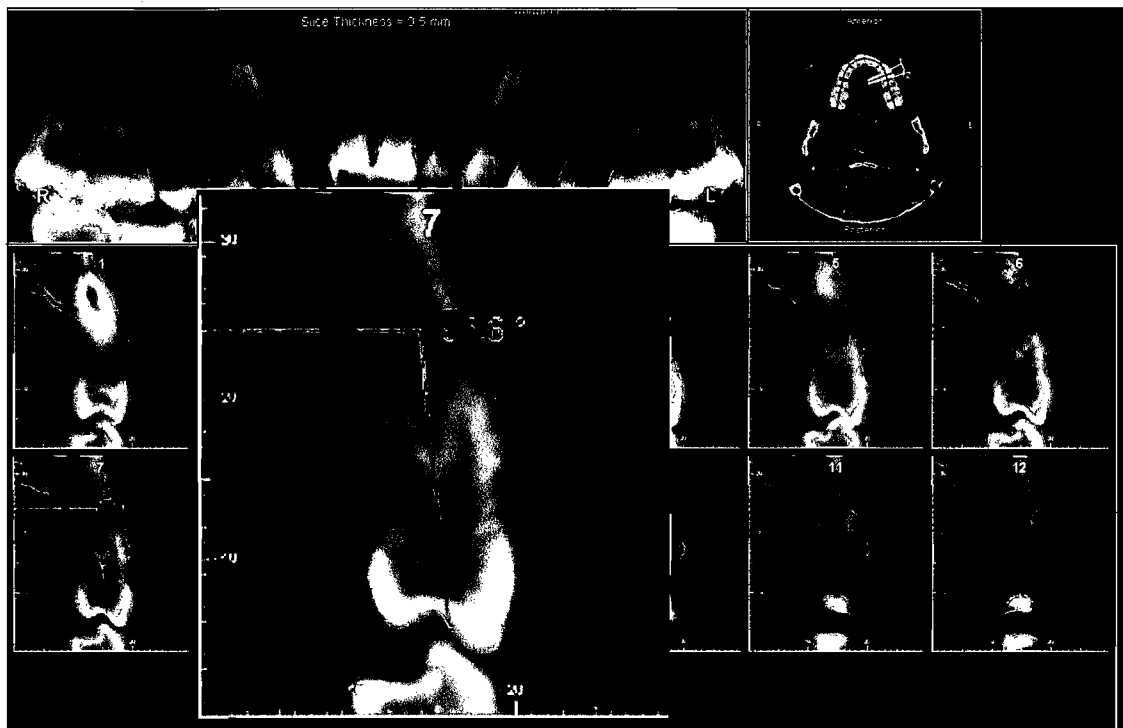

Figure 29 : Mesure d'inclinaison dentaire

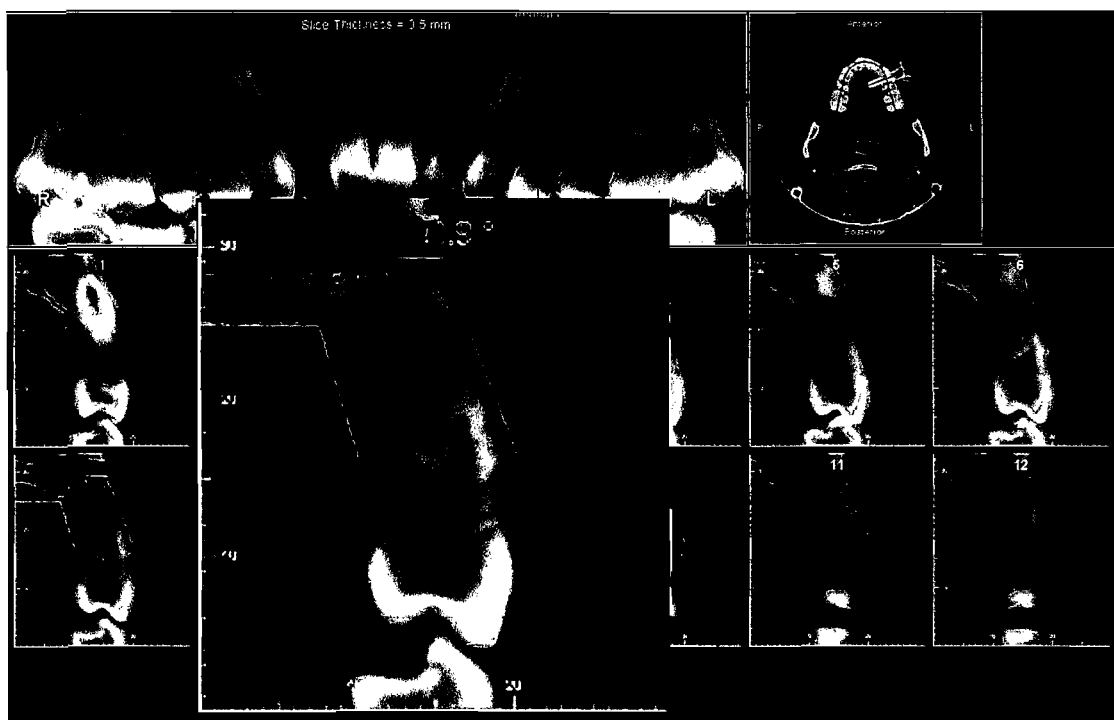


Figure 30 : Mesures d'inclinaison alvéolaire

Pour l'évaluation des largeurs dento-alvéolaires, le volume est aussi orienté pour que le plan occlusal soit à plat, puis les mesures sont effectuées sur des coupes coronales standards d'une épaisseur d'un voxel. La coupe utilisée est celle passant par le milieu des couronnes des dents évaluées, sauf pour la mesure de la distance interdentaire apicale où la coupe choisie est celle passant par les apex des dents évaluées. Les différentes largeurs correspondent aux distances entre les points suivants situés de part et d'autre du maxillaire (figure 31) :

- Dentaire coronaire : convexité buccale maximale de la couronne
- Dentaire apicale : apex de la racine palatine
- Alvéolaire coronaire buccal : sommet de la crête alvéolaire buccale
- Alvéolaire apical buccal : point de la surface buccale de l'os alvéolaire vis-à-vis l'apex dentaire
- Alvéolaire coronaire palatin : sommet de la crête alvéolaire palatine
- Alvéolaire apical palatin : point au niveau de la surface externe de l'os alvéolaire palatin à mi-chemin corono-apicalement entre les points alvéolaire apical buccal et alvéolaire coronaire palatin

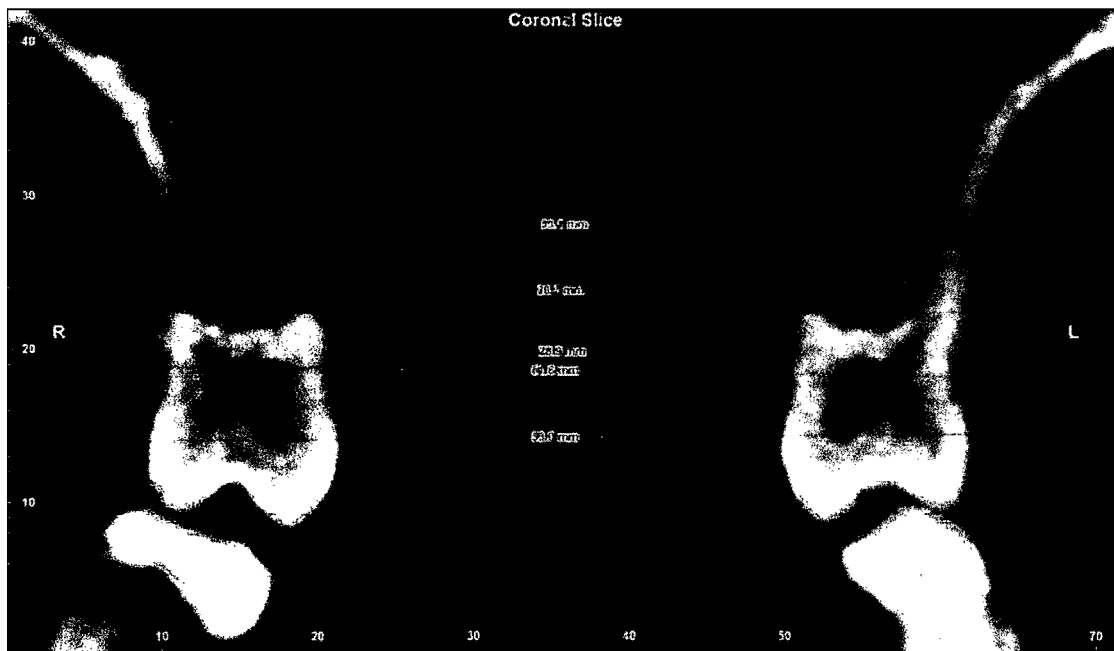


Figure 31 : Certaines mesures de largeur dento-alvéolaire

Pour l'évaluation des largeurs squelettiques, le volume est orienté de manière à ce que les deux foramina spinosum soient dans le même plan en vue axiale et que l'inclinaison de la tête en vue sagittale soit parallèle au plan horizontal (PH, qui correspond à un plan ayant une inclinaison de 7° inférieure au plan sella-nasion (S-N)) (figure 32). Les mesures sont ensuite effectuées sur des coupes coronales standards d'une épaisseur d'un voxel passant par le centre de la racine palatine de la première molaire ou prémolaire droite. Chaque mesure de largeur correspond à la distance entre les points suivants situés de part et d'autre du maxillaire (figure 33) :

- Base des procès palatins : jonction entre la portion horizontale et verticale du palais
- Fosses nasales : points les plus latéraux de la base des fosses nasales

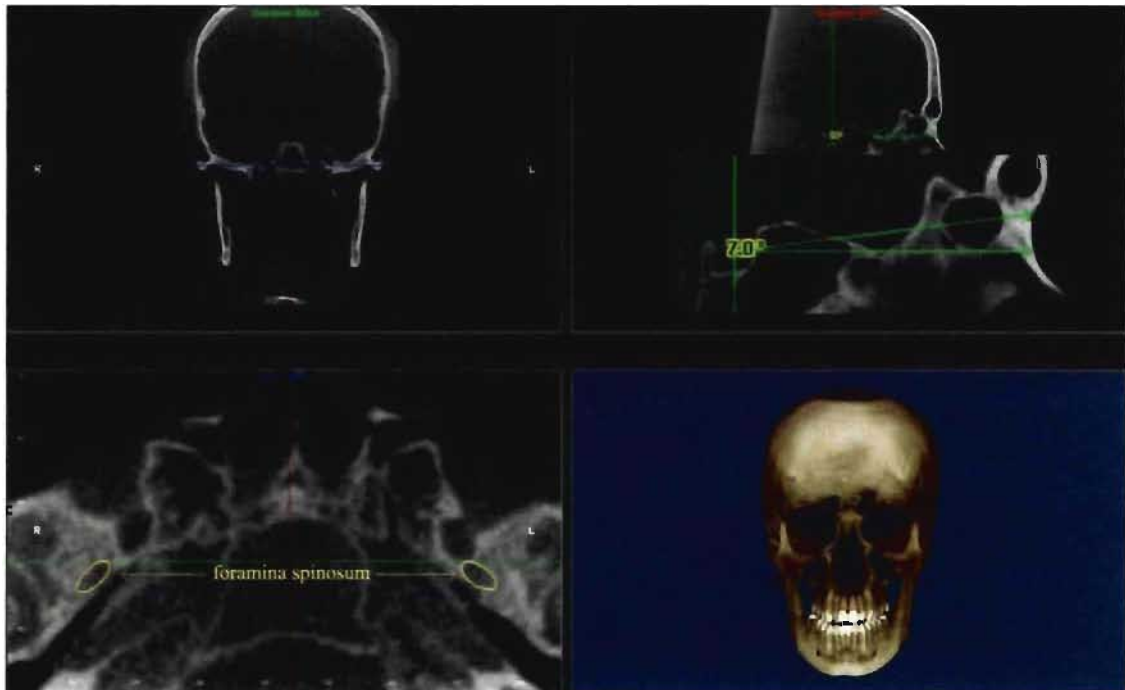


Figure 32 : Reconstruction multiplanaire servant à la prise des mesures de largeur squelettique, de distance évaluant la position des maxillaires et d'inclinaison du plan palatin

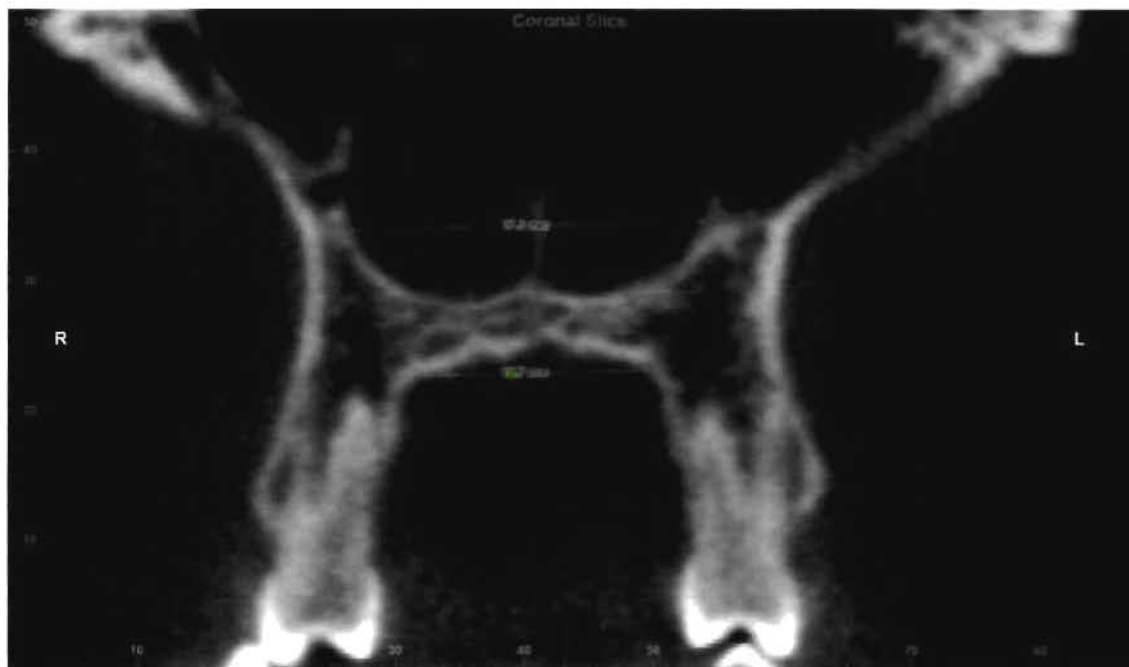

Figure 33 : Mesures de largeur squelettique

Pour l'évaluation de la position des maxillaires, le volume est orienté de la même manière que celle décrite pour les largeurs squelettiques, puis les mesures sont effectuées

sur une coupe sagittale médiane d'une épaisseur d'un voxel. Deux mesures sont prises pour chacun des points céphalométriques A (concavité au niveau de la surface antérieure du maxillaire), ENA (épine nasale antérieure), ENP (épine nasale postérieure) et B (concavité au niveau de la surface antérieure de la mandibule), soit une pour la distance horizontale (parallèle au PH) et une pour la distance verticale (perpendiculaire au PH) entre le point S et le point évalué (figure 34). L'inclinaison du PP représente l'angle formé du côté antérieur (ventral) entre le PH et le PP (plan passant par ENA et ENP) (figure 35).

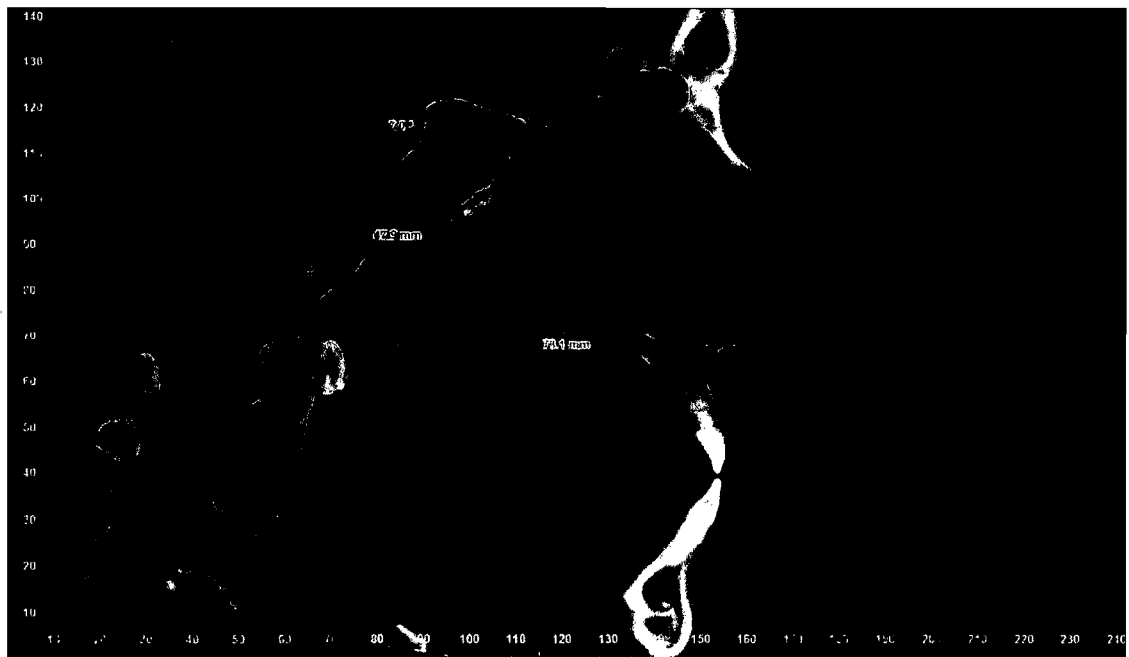


Figure 34 : Mesures de distance horizontale et de distance verticale entre le point S et le point céphalométrique ENA

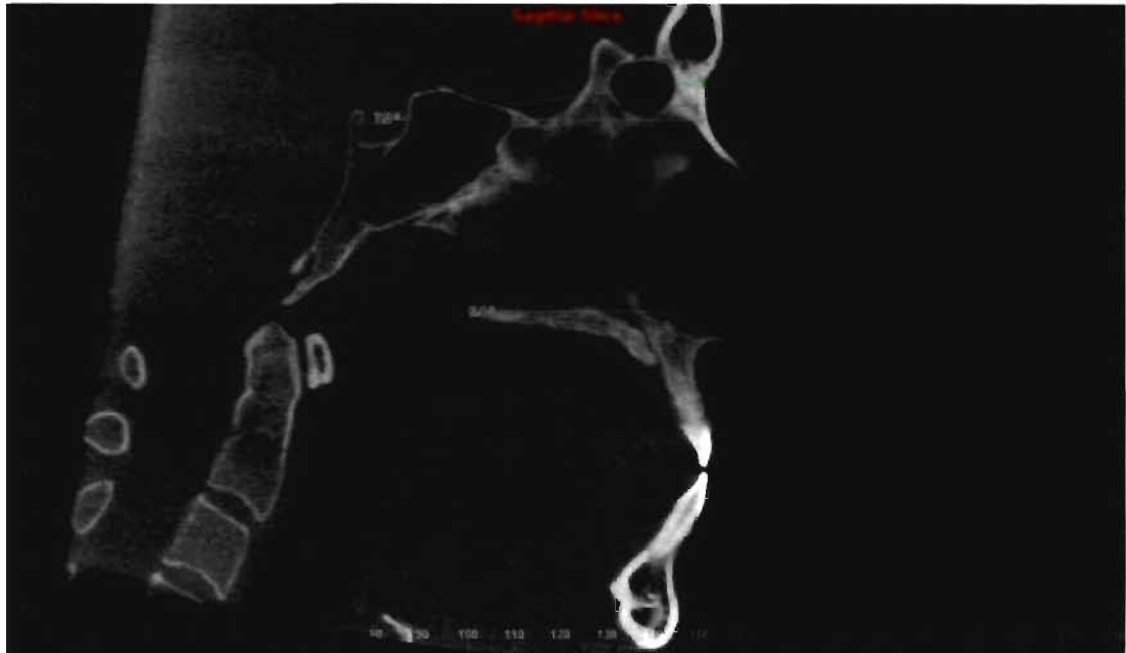


Figure 35 : Mesure de l'inclinaison du plan palatin

3.5.2 Prise de mesures sur modèles et appareils

Quelques mesures sont effectuées à l'aide d'un pied à coulisse électronique (Orthopli, Philadelphie, Pennsylvanie, États-Unis). La plupart de celles-ci sont prises sur les modèles dentaires obtenus à T0 et T1, mais l'ouverture de la vis des appareils d'expansion, une fois ceux-ci retirés de la bouche des sujets, est aussi évaluée de cette manière (figure 36). Une prise de mesures additionnelle sur tous les modèles est effectuée après un mois afin de permettre l'évaluation de la fiabilité intra-examineur. Ces manipulations sont toutes exécutées par la même opératrice, Dre Audrey Drapeau, qui n'a aucun contact avec les sujets pendant l'étude.

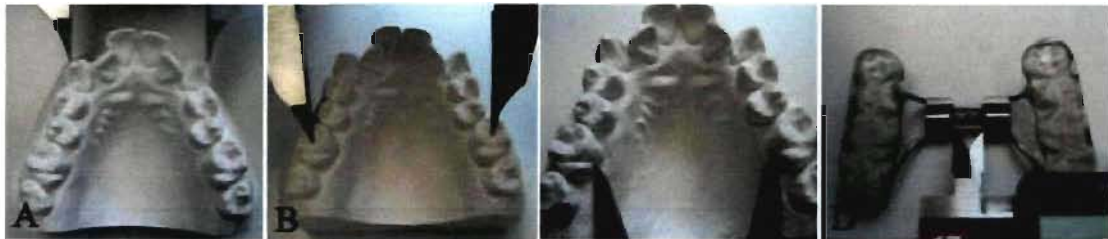

Figure 36 : Mesure des distances inter-canines (A), inter-molaires (fosses centrales) (B) et inter-molaires (sillons linguaux) (C) ainsi que de l'ouverture de la vis de l'appareil d'expansion (D)

Six paramètres sont évalués de cette manière :

- Modèle : Distance entre les pointes de cuspide des canines maxillaires (distance inter-canines)
- Modèle : Distance entre les pointes de cuspide palatine des premières prémolaires maxillaires
- Modèle : Distance entre les pointes de cuspide palatine des deuxièmes prémolaires maxillaires
- Modèle : Distance entre les fosses centrales des premières molaires maxillaires (distance inter-molaires)
- Modèle : Distance entre le point le plus gingival des sillons linguaux des premières molaires maxillaires (distance inter-molaires)
- Appareil : Distance entre les bords internes du mécanisme (activation de la vis d'expansion)

Résultats

Chapitre 4. Résultats

4.1 Données générales

Les 14 patients recrutés ont tous complété les étapes du protocole jusqu'à T1, mais certains n'ont pas encore terminé le protocole en entier, c'est-à-dire jusqu'à T2, au moment de la publication de ce mémoire. Les résultats présentés ici constituent donc une évaluation des changements au niveau des tissus durs entre la période avant l'EPRAC et six mois après la fin de l'expansion.

Tous les patients ont bien toléré l'intervention chirurgicale et aucune complication post-chirurgicale immédiate n'est survenue. Une patiente montrait toutefois plusieurs décalcifications lors du retrait de l'appareil d'expansion fixe de type Hyrax. De plus, au niveau parodontal, une patiente qui présentait initialement cinq sites de récession gingivale a développé cinq nouveaux sites de récession mineure et deux patients démontraient une récession gingivale de 1 mm au mésial d'une incisive centrale à T1.

L'activation moyenne de la vis d'expansion était de $9,82 \pm 1,28$ mm, avec une étendue des données de 7,5 à 12 mm.

4.2 Données radiologiques

4.2.1 Fiabilité

Les données radiologiques ont fait l'objet d'une analyse statistique par M. Pierre Rompré, biostatisticien, afin d'évaluer si des différences significatives étaient présentes entre T0 et T1 et si une corrélation existait entre l'activation de la vis d'expansion et ces données radiologiques. Le seuil de signification était fixé à 0,05. Une analyse de la fiabilité intra-examineur a également été réalisée à l'aide du coefficient de corrélation intra-classe (ICC) par mesures uniques (tableau I).

Donnée	Moyenne T0	Moyenne T1	Différence T0-T1	ICC
Inclinaisons dentaires (°)				
1.6	92,77	96,94	4,16	0,936
2.6	92,85	98,33	5,48	0,956
1.4	95,14	99,16	4,02	0,985
2.4	97,50	101,53	4,03	0,982
Inclinaisons alvéolaires (°)				
1.6 buccal	87,69	92,27	4,58	0,980
1.6 palatin	96,70	102,35	5,65	0,991
2.6 buccal	88,75	95,53	6,78	0,873
2.6 palatin	98,98	104,97	5,99	0,984
1.4 buccal	110,68	116,17	5,49	0,973
1.4 palatin	106,27	112,89	6,61	0,930
2.4 buccal	113,10	118,96	5,86	0,995
2.4 palatin	108,82	114,04	5,21	0,982
Largeurs dentaires (mm)				
Inter-molaires coronaire	50,65	58,96	8,31	0,991
Inter-molaires apicale	30,36	36,24	5,88	0,991
Inter-prémolaires coronaire	41,34	49,96	8,63	0,992
Inter-prémolaires apicale	28,68	35,20	6,52	0,997
Largeurs alvéolaires (mm)				
Inter-molaires coronaire buccal	51,73	58,86	7,13	0,996
Inter-molaires apical buccal	54,36	58,41	4,05	0,975
Inter-molaires coronaire palatin	27,78	34,15	6,37	0,999
Inter-molaires apical palatin	25,31	30,01	4,71	0,955
Inter-prémolaires coronaire buccal	41,06	48,20	7,14	0,998
Inter-prémolaires apical buccal	29,74	34,65	4,91	0,995
Inter-prémolaires coronaire palatin	22,90	30,20	7,30	0,997
Inter-prémolaires apical palatin	16,16	21,81	5,65	0,987
Largeurs squelettiques (mm)				
Fosses nasales, région molaire	26,69	28,45	1,76	0,992
Base procès palatin, région molaire	25,09	28,94	3,85	0,992
Fosses nasales, région prémolaire	24,42	26,16	1,74	0,982
Base procès palatin, région prémolaire	17,48	22,76	5,29	0,993
Position de points céphalométriques par rapport à S (mm)				
A horizontal	64,00	63,72	-0,28	0,998
A vertical	51,31	51,81	0,50	0,994
ENA horizontal	69,81	69,94	0,14	0,999
ENA vertical	44,25	44,68	0,43	0,994
ENP horizontal	16,69	17,00	0,31	0,997
ENP vertical	42,91	43,69	0,79	0,999
B horizontal	55,40	54,48	-0,92	0,999
B vertical	91,99	92,51	0,53	1,000
Inclinaison du plan palatin par rapport à PH (°)				
Inclinaison PP	-1,89	-1,40	0,49	0,998

Tableau I : Mesures radiologiques moyennes et analyse de la fiabilité intra-examineur à l'aide du coefficient de corrélation intra-classe (ICC)

Le coefficient de corrélation intra-classe moyen est de 0,983 et l'étendue est de 0,873 à 1,000, avec une seule valeur de moins de 0,900. Ceci indique une excellente fiabilité intra-examineur pour les données radiologiques, bien supérieure aux normes minimales acceptées dans les écrits scientifiques.

4.2.2 Inclinaisons dentaires et alvéolaires

Les changements dans les données d'inclinaisons dentaire et alvéolaire entre T0 et T1 ont été évalués à l'aide du t-test en paire (tableau II). Tous les résultats sont hautement significatifs du point de vue statistique. L'étendue des données d'inclinaison est relativement restreinte pour chaque groupe (4,02 à 5,48° au niveau dentaire et 4,58 à 6,78° au niveau alvéolaire) et même avec les deux groupes confondus (4,02 à 6,78°).

Donnée	Moyenne	Écart-type	p	Signif
Inclinaisons dentaires (°)				
1.6	4,16	2,84	0,0001	***
2.6	5,48	3,04	0,0000	***
1.4	4,02	2,69	0,0001	***
2.4	4,03	1,78	0,0000	***
Inclinaisons alvéolaires (°)				
1.6 buccal	4,58	2,17	0,0000	***
1.6 palatin	5,65	2,03	0,0000	***
2.6 buccal	6,78	3,68	0,0000	***
2.6 palatin	5,99	3,12	0,0000	***
1.4 buccal	5,49	3,05	0,0000	***
1.4 palatin	6,61	2,47	0,0000	***
2.4 buccal	5,86	2,79	0,0000	***
2.4 palatin	5,21	2,85	0,0000	***

Tableau II : Analyse de comparaison des données d'inclinaison à l'aide du t-test en paire

(*** indique un niveau de signification statistique < 0,001)

4.2.3 Largeurs dentaires, alvéolaires et squelettiques

Les variations entre T0 et T1 des données de largeur évaluées au niveau des dents, de l'os alvéolaire et de l'os basal ont fait l'objet d'une analyse statistique à l'aide du t-test en

paire (tableau III). Tous les résultats sont hautement significatifs au niveau statistique. De plus, un écart important peut être noté entre la majorité des données obtenues selon l'endroit où la largeur a été mesurée, ce qui se reflète dans l'étendue des données qui est de 1,74 à 8,63 mm.

Donnée	Moyenne	Écart-type	p	Sig	Expansion transmise (%)
Largeurs dentaires (mm)					
Inter-molaires coronaire	8,31	1,40	0,0000	***	84,65
Inter-molaires apicale	5,88	2,01	0,0000	***	59,86
Inter-prémolaires coronaire	8,63	1,64	0,0000	***	87,86
Inter-prémolaires apicale	6,52	1,61	0,0000	***	66,40
Largeurs alvéolaires (mm)					
Inter-molaires coronaire buccal	7,13	1,44	0,0000	***	72,58
Inter-molaires apical buccal	4,05	1,42	0,0000	***	41,24
Inter-molaires coronaire palatin	6,37	1,40	0,0000	***	64,87
Inter-molaires apical palatin	4,71	1,15	0,0000	***	47,93
Inter-prémolaires coronaire buccal	7,14	1,77	0,0000	***	72,73
Inter-prémolaires apical buccal	4,91	1,05	0,0000	***	50,04
Inter-prémolaires coronaire palatin	7,30	1,69	0,0000	***	74,33
Inter-prémolaires apical palatin	5,65	2,02	0,0000	***	57,53
Largeurs squelettiques (mm)					
Fosses nasales, région molaire	1,76	1,12	0,0001	***	17,89
Base procès palatin, région molaire	3,85	1,51	0,0000	***	39,20
Fosses nasales, région prémolaire	1,74	1,12	0,0001	***	17,67
Base procès palatin, région prémolaire	5,29	1,55	0,0000	***	53,82

Tableau III : Analyse de comparaison des données de largeur à l'aide du t-test en paire et proportion d'expansion transmise par l'appareil aux tissus durs

(*** indique un niveau de signification statistique < 0,001)

La proportion d'expansion transmise par l'appareil de type Hyrax aux tissus durs a également été calculée en divisant les variations de largeur observées radiologiquement par l'activation de la vis d'expansion (tableau III). Encore une fois, une variation importante entre les données peut être observée selon l'endroit où les mesures radiologiques ont été effectuées, l'étendue de la proportion d'expansion transmise étant de 17,67 à 87,86 %.

4.2.4 Position antéro-postérieure et verticale des maxillaires

Les changements dans la position de points céphalométriques situés au niveau des maxillaires dans le plan sagittal et l'inclinaison du plan palatin ont été évalués à l'aide du t-test en paire (tableau IV). Cette analyse a révélé qu'une seule des différences observées entre T0 et T1 était statistiquement significative, soit la distance verticale entre les points S et ENP. Tous les changements observés sont de l'ordre de moins de 1 mm pour la position des points céphalométriques et de moins de 1° pour l'inclinaison du plan palatin.

Donnée	Moyenne	Écart-type	p	Signif
Position de points céphalométriques par rapport à S (mm)				
A horizontal	-0,28	1,05	0,3405	
A vertical	0,50	1,04	0,0965	
ENA horizontal	0,14	1,20	0,6790	
ENA vertical	0,43	1,06	0,1545	
ENP horizontal	0,31	1,17	0,3350	
ENP vertical	0,79	0,83	0,0035	**
B horizontal	-0,92	2,15	0,1329	
B vertical	0,53	1,87	0,3098	
Inclinaison du plan palatin par rapport à PH (°)				
Inclinaison PP	0,49	1,31	0,1902	

Tableau IV : Analyse de comparaison des données de position squelettique à l'aide du t-test en paire
(** indique un niveau de signification statistique < 0,01)

4.2.5 Corrélation avec l'activation de la vis d'expansion

L'analyse de Pearson a été réalisée pour établir la corrélation entre l'activation de la vis de l'appareil d'expansion et les données radiologiques. La corrélation est ainsi exprimée à l'aide du coefficient de Pearson (r) et le niveau de signification (p) de cette corrélation est également calculé (tableau V). Cette analyse indique que la quantité d'expansion mesurée au niveau de la vis de l'appareil de type Hyrax a une relation linéaire faible, parfois même négative, avec la majorité des paramètres radiologiques. Toutefois, l'analyse de Pearson révèle aussi qu'une corrélation statistiquement significative était retrouvée chez deux des trente-sept données radiologiques examinées, soit la largeur inter-molaires coronaire et l'inclinaison de l'os alvéolaire au buccal de la dent 2.4.

Donnée	Moyenne	Écart-type	r	p	Sig
Inclinaisons dentaires (°)					
1.6	4,16	2,84	-0,116	0,6920	
2.6	5,48	3,04	0,197	0,5000	
1.4	4,02	2,69	0,155	0,5970	
2.4	4,03	1,78	0,093	0,7520	
Inclinaisons alvéolaires (°)					
1.6 buccal	4,58	2,17	0,063	0,8310	
1.6 palatin	5,65	2,03	0,196	0,5030	
2.6 buccal	6,78	3,68	0,387	0,1710	
2.6 palatin	5,99	3,12	0,128	0,6630	
1.4 buccal	5,49	3,05	0,531	0,0510	
1.4 palatin	6,61	2,47	0,135	0,6450	
2.4 buccal	5,86	2,79	0,617	0,0190	*
2.4 palatin	5,21	2,85	0,383	0,1760	
Largeurs dentaires (mm)					
Inter-molaires coronaire	8,31	1,40	0,657	0,0110	*
Inter-molaires apicale	5,88	2,01	-0,010	0,9730	
Inter-prémolaires coronaire	8,63	1,64	0,414	0,1410	
Inter-prémolaires apicale	6,52	1,61	0,396	0,1610	
Largeurs alvéolaires (mm)					
Inter-molaires coronaire buccal	7,13	1,44	0,350	0,2210	
Inter-molaires apical buccal	4,05	1,42	0,092	0,7550	
Inter-molaires coronaire palatin	6,37	1,40	0,496	0,0710	
Inter-molaires apical palatin	4,71	1,15	0,065	0,8260	
Inter-prémolaires coronaire buccal	7,14	1,77	0,251	0,3870	
Inter-prémolaires apical buccal	4,91	1,05	0,239	0,4100	
Inter-prémolaires coronaire palatin	7,30	1,69	0,211	0,4690	
Inter-prémolaires apical palatin	5,65	2,02	0,208	0,4760	
Largeurs squelettiques (mm)					
Fosses nasales, région molaire	1,76	1,12	-0,138	0,6370	
Base procès palatin, région molaire	3,85	1,51	0,003	0,9920	
Fosses nasales, région prémolaire	1,74	1,12	0,398	0,1590	
Base procès palatin, région prémolaire	5,29	1,55	0,362	0,2040	
Position de points céphalométriques par rapport à S (mm)					
A horizontal	-0,28	1,05	0,170	0,5610	
A vertical	0,50	1,04	0,183	0,5320	
ENA horizontal	0,14	1,20	-0,084	0,7740	
ENA vertical	0,43	1,06	0,106	0,7180	
ENP horizontal	0,31	1,17	-0,282	0,3290	
ENP vertical	0,79	0,83	-0,010	0,9730	
B horizontal	-0,92	2,15	0,177	0,5460	
B vertical	0,53	1,87	0,053	0,8580	
Inclinaison du plan palatin par rapport à PH (°)					
Inclinaison PP	0,49	1,31	-0,253	0,3830	
Activation de la vis d'expansion (mm)					
Activation	9,82	1,28	1,000		

Tableau V : Analyse de corrélation de Pearson entre les données radiologiques et l'activation de la vis d'expansion

(* indique un niveau de signification statistique de la corrélation < 0,05)

Discussion

Chapitre 5. Discussion

5.1 Analyse des résultats

5.1.1 Inclinaisons dentaires et alvéolaires

Les changements au niveau des inclinaisons dentaires et alvéolaires entre T0 et T1 sont tous hautement significatifs statistiquement. De plus, une variation dans l'inclinaison de quelques degrés ayant une influence sur le traitement orthodontique, ces changements sont assez prononcés pour être considérés significatifs cliniquement. En effet, une bascule dentaire vers le côté buccal de l'ordre de 4 à 5° est observée, de même qu'une augmentation de l'inclinaison de l'os alvéolaire de l'ordre de 5 à 6°. Ainsi, il appert que l'EPRAC occasionne des effets significatifs au niveau de l'inclinaison dento-alvéolaire des dents maxillaires postérieures.

Le fait que la bascule des procès alvéolaires soit légèrement plus élevée que celle des dents indique qu'un petit effet de flexion de l'os alvéolaire a eu lieu. Cette différence entre la variation dans les inclinaisons dentaires et la variation dans les inclinaisons alvéolaires est facilement explicable. En effet, il est connu que le patron d'expansion de l'EPRAC se fait en forme de «V» en vue coronale puisque les héli-maxillaires ne décrivent pas un mouvement de translation latérale pure mais plutôt une certaine bascule malgré le relâchement des zones de résistance.¹⁷ Les procès alvéolaires et les dents qui y sont fixées vont suivre ce mouvement de bascule. Toutefois, l'appareil d'expansion qui est collé au niveau des couronnes des dents postérieures ne fait qu'un mouvement de translation lors de l'activation de la vis et cette rétention des couronnes par le recouvrement d'acrylique de l'appareil fait donc en sorte que la bascule dentaire est diminuée. L'os alvéolaire n'étant pas relié directement à l'appareil et étant joint directement à l'os basal, cette restriction de la bascule est moins prononcée.

5.1.2 Largeurs dentaires, alvéolaires et squelettiques

Les changements dans la largeur transverse évaluée au niveau des dents maxillaires, de l'os alvéolaire et de l'os basal sont tous hautement significatifs statistiquement. La grande amplitude des augmentations transverses observées ne laisse aucun doute sur le fait que ces changements sont aussi nettement significatifs du point de vue clinique. Ainsi, il est possible d'affirmer que l'EPRAC entraîne des modifications significatives dans les largeurs transverses dentaires, alvéolaires et squelettiques.

Puisque le but principal d'un traitement par EPRAC est d'obtenir une augmentation transverse, cette constatation ne constitue pas une surprise. Cependant, l'analyse de la quantité d'expansion obtenue selon l'endroit où les mesures ont été effectuées permet d'obtenir davantage d'information sur les effets de l'EPRAC. Effectivement, certaines tendances se dégagent par rapport au patron d'expansion. En premier lieu, les augmentations en largeur diminuent graduellement en partant de celles évaluées au niveau plus inférieur (coronaire) vers celles évaluées au niveau le plus supérieur (apical). De fait, la plus grande augmentation (8,63 mm) a été trouvée au niveau de la distance inter-prémolaires coronaire, alors que la plus petite (1,74 mm) a été notée au niveau des fosses nasales dans la région des prémolaires. D'ailleurs, les accroissements moyens des largeurs dentaires sont plus élevés que ceux des largeurs alvéolaires, qui sont plus élevés que ceux des largeurs squelettiques. En deuxième lieu, les augmentations en largeur diminuent légèrement de l'antérieur (prémolaires) vers le postérieur (molaires). En effet, toutes les variations pour les mesures dento-alvéolaires sont supérieures au niveau des premières prémolaires comparée à celui des premières molaires, quoique les différences sont de moins de 1 mm dans tous les cas. Pour ce qui est de l'expansion au niveau squelettique, une différence de près de 1,5 mm est notée pour l'expansion mesurée à la base des procès palatins, mais pratiquement aucune différence pour l'expansion mesurée aux fosses nasales. Donc, il semble que les données d'expansion obtenues suivent le patron classique de forme pyramidale. Toutefois, bien qu'il soit connu qu'une bascule latérale des héli-maxillaires est présente lors d'une procédure d'expansion, il serait raisonnable de s'attendre à ce qu'un relâchement de tous les sites de résistance majeurs de manière chirurgicale minimise cette bascule et entraîne une expansion qui n'est que

modérément inégale, mais cela n'a pas été le cas, l'expansion au niveau coronaire étant presque cinq fois plus élevée que celle au niveau des fosses nasales.

La proportion d'expansion transmise par l'appareil de type Hyrax aux tissus durs ayant été calculée en divisant l'expansion observée radiologiquement par l'activation de la vis d'expansion, les mêmes variations importantes selon l'endroit où la prise de mesure a été effectuée sont présentes pour ce paramètre. En outre, il ressort de ces résultats que l'expansion effectuée avec un tel type d'appareil ne s'exprime complètement à aucun niveau. Néanmoins, une proportion importante, soit autour de 85 %, de l'activation de la vis est transmise aux couronnes dentaires, mais un taux beaucoup plus faible est exprimé au niveau des bases osseuses (moins de 20 % dans la région de la base des fosses nasales). Il n'est pas surprenant que la proportion la plus élevée soit trouvée au niveau des couronnes dentaires étant donné que l'appareil était fixé à cet endroit et que le patron d'expansion entraîne plus d'augmentation transverse aux structures situées plus inférieurement. Cependant, pour ces mêmes raisons, il aurait été attendu d'obtenir une proportion d'expansion transmise de 100 % ou presque à ce niveau, ce qui n'est pas le cas. Ceci peut probablement être expliqué par une faible récédive, les dents postérieures pouvant se déplacer légèrement malgré l'utilisation d'appareils de contention.

5.1.3 Position antéro-postérieure et verticale des maxillaires

L'analyse statistique des changements dans la position de points céphalométriques situés au niveau des maxillaires dans le plan sagittal et l'inclinaison du plan palatin n'a révélé qu'une seule valeur statistiquement significative, soit la variation entre T0 et T1 de la distance verticale entre les points S et ENP. Toutefois, cette variation représente un mouvement inférieur de l'épine nasale postérieure d'à peine 0,79 mm. Un changement de moins de 1 mm a un impact clinique minime ou nul et donc ce mouvement ne peut être considéré vraiment significatif au niveau clinique. Ainsi, il appert qu'aucun changement manifeste dans les positions antéro-postérieure et verticale des maxillaires ne peut être observé six mois après la fin de l'expansion.

Le point céphalométrique ayant subi le plus grand déplacement dans le plan sagittal est le point B, avec un mouvement vers l'arrière de 0,92 mm et vers le bas de 0,53 mm. Cependant, ces changements ne sont pas statistiquement significatifs et sont de toute façon relativement faibles. Il peut tout de même être noté que la direction du mouvement semble indiquer une tendance à une légère rotation horaire de la mandibule, possiblement due à la présence d'interférences occlusales suite à l'expansion.

5.1.4 Corrélation avec l'activation de la vis d'expansion

L'analyse statistique a révélé qu'une corrélation statistiquement significative avec l'activation de la vis de l'appareil d'expansion était présente pour le changement dans la largeur inter-molaires évaluée au niveau des couronnes dentaires et le changement dans l'inclinaison de la surface buccale de l'os alvéolaire vis-à-vis la première prémolaire gauche. Cependant, le coefficient de corrélation pour ces paramètres n'est pas très élevé (0,657 et 0,617, respectivement), particulièrement pour un tel projet où les mesures sont prises de manière très précise et que peu de facteurs confondants pouvant affecter celles-ci sont présents. En fait, le coefficient de détermination (r^2) pour ces deux données est de moins de 0,45, ce qui signifie que moins de 45 % de la variabilité de ces mesures peut être associée à l'activation au niveau de l'appareil. Il est donc improbable que ces deux corrélations aient une importance clinique considérable malgré leur signification statistique. Ainsi, il est possible d'affirmer qu'il n'existe aucune corrélation majeure entre l'activation de la vis d'expansion et les changements radiologiques évalués dans cette étude.

Il serait raisonnable de croire qu'une plus grande activation de la vis d'expansion soit associée tout au moins à une plus grande augmentation transverse et même à une plus grande bascule dento-alvéolaire. Toutefois, il semble que ce ne soit pas le cas et il est donc possible d'affirmer que l'activation au niveau de l'appareil ne constitue pas le seul facteur influençant les effets dento-alvéolaires et squelettiques de l'EPRAC. En fait, il est fort probable que plusieurs facteurs soient impliqués. Par exemple, il est possible, chez certains patients, qu'une plus grande résistance à l'expansion soit présente à cause d'un relâchement incomplet de certaines zones de résistance durant la chirurgie, de la présence

d'interférences squelettiques (effet télescopique du maxillaire dans le reste du crâne), d'un début de consolidation osseuse durant la phase d'expansion ou d'une moins grande élasticité des tissus mous. Le type d'appareil d'expansion utilisé, le protocole chirurgical ainsi que le protocole d'expansion et de rétention ont aussi certainement un effet, mais comme ces facteurs étaient contrôlés de manière à être identiques pour tous les patients dans le présent projet de recherche, ces facteurs ne devraient pas avoir eu ici la conséquence d'induire des différences entre les sujets.

Le fait que le coefficient de corrélation le plus élevé soit celui de la largeur inter-molaires coronaire est compréhensible. Effectivement, comme la force d'expansion générée par l'appareil est appliquée au niveau des couronnes des dents maxillaires postérieures, il est logique que l'expansion produite à cet endroit soit en relation plus étroite que les autres paramètres avec l'activation de la vis. Toutefois, pour ce qui est de l'autre corrélation statistiquement significative, soit le changement dans l'inclinaison alvéolaire au buccal de la première prémolaire gauche, aucune explication rationnelle ne semble justifier ce résultat.

5.2 Comparaison avec les écrits scientifiques

Il est difficile de comparer directement les résultats de la présente étude à ceux des études réalisées précédemment sur les effets dento-alvéolaires et squelettiques de l'EPRAC, principalement à cause de différences importantes dans les protocoles. En effet, la majorité des études sur le sujet ont utilisé des modèles dentaires et/ou des radiographies céphalométriques pour obtenir leurs mesures, mais ces méthodes comportent des limites importantes tant au niveau des types de paramètres pouvant être évalués que celui niveau de la précision des mesures.¹⁶⁷ Quatre articles sur les effets dento-alvéolaires et squelettiques de l'EPRAC utilisant la TDM ont été publiés jusqu'à présent.^{111,124,299,333} Ces projets de recherche ont évalué des paramètres semblables à ceux du présent projet, mais comme il n'existe pas de protocole de prise de mesure standard en imagerie tridimensionnelle, tous utilisent une analyse radiologique originale. Également, plusieurs autres différences dans les protocoles de recherche rendent les comparaisons encore plus difficiles. De fait, les deux études les plus rigoureuses, celles de Tausche *et*

*al.*²⁹⁹ et Hansen *et al.*¹²⁴, ont utilisé des appareils à ancrage osseux, ce qui affecte sans doute la bascule dento-alvéolaire et le patron d'expansion vu l'absence de force appliquée directement sur les dents maxillaires postérieures. Les deux autres études, celles de Goldenberg *et al.*¹¹¹ et Zemann *et al.*³³³, ont employé des appareils Hyrax sur quatre bagues et Haas sur quatre bagues, respectivement.

Les protocoles chirurgicaux et orthodontiques rapportés dans les écrits scientifiques varient aussi considérablement. Notamment, le protocole des études de Tausche *et al.*²⁹⁹ et Hansen *et al.*¹²⁴ comprenait l'absence d'ostéotomie des sutures ptérygo-maxillaires et de la suture palatine lors de la chirurgie, de même que la pose d'un appareillage orthodontique fixe à l'arcade supérieure avant l'EPRAC. Il est reconnu que le nombre et la localisation des ostéotomies ont un effet notable sur le patron d'expansion, particulièrement la disjonction ptérygo-maxillaire qui permet davantage d'expansion postérieure et donc un patron d'expansion moins divergent dans le plan axial.¹⁵⁷ Par ailleurs, la présence d'un appareillage orthodontique fixe entraîne des modifications dento-alvéolaires et agit donc en tant que facteur confondant pour les données prises à ce niveau.¹⁶⁷

Par surcroît, la plupart des projets de recherche sur les effets dento-alvéolaires et squelettiques de l'EPRAC comportent des faiblesses importantes au niveau méthodologique telles qu'une taille restreinte de l'échantillon, la présence de biais, l'absence d'évaluation de la fiabilité et des manques dans l'analyse statistique. La seule revue systématique sur le sujet, celle de Lagravère *et al.*¹⁶⁷, comprend même une mise en garde sur la validité de ses conclusions puisque, même en éliminant les articles qui étaient d'une qualité inacceptable, seulement un niveau secondaire d'évidence scientifique a été trouvé suite à la recension des écrits scientifiques publiés à ce moment. Parmi les études récentes employant la TDM, celle de Zemann *et al.*³³³ ressort comme déficiente méthodologiquement, entre autres par l'utilisation de points de repère parfois difficiles à identifier pour la prise de mesures, l'absence d'évaluation de la fiabilité, l'absence d'analyse statistique proprement dite ainsi que l'établissement de certaines conclusions non supportées par les résultats obtenus.

Malgré la difficulté à comparer de manière directe les résultats obtenus par le présent projet de recherche à ceux des autres projets ayant déjà fait l'objet d'une publication, il sera tout de même tenté de les mettre en relation et d'expliquer sommairement les différences dans les résultats obtenus, le cas échéant. L'emphase sera portée sur les études ayant utilisé l'imagerie tridimensionnelle puisque celles-ci ont évalué plusieurs paramètres à l'aide de mesures souvent similaires et avec une précision intéressante. Il faut toutefois garder en tête qu'aucune autre étude n'a un protocole semblable et que la validité des comparaisons effectuées est donc limitée.

5.2.1 Inclinaisons dentaires et alvéolaires

Les changements dans l'inclinaison dento-alvéolaire causée par l'EPRAC ont été évalués par quelques études. Celles utilisant un appareil à ancrage dentaire dans leur protocole et les techniques traditionnelles de modèles et/ou radiographies céphalométriques pour leur prise de mesures ont examiné seulement les effets dentaires et ont trouvé une bascule buccale de l'ordre de 5 à 6° pour les premières prémolaires supérieures et de 5 à 9° pour les premières molaires supérieures.^{51,62,216} L'article de Zemann *et al.*, qui est l'unique article portant sur une évaluation à l'aide de TDM pour une EPRAC réalisée avec un appareil à ancrage dentaire, rapporte une augmentation de l'inclinaison d'environ 2° pour les canines et 3° pour les premières molaires.³³³ Les études de Tausche *et al.* et Hansen *et al.*, qui faisaient aussi usage de la TDM, mais qui utilisaient pour leur part des appareils à ancrage osseux, sont les seules à avoir évalué les changements dans l'inclinaison alvéolaire en plus de ceux dans l'inclinaison dentaire. La bascule dentaire observée par ces auteurs est de l'ordre de 3 à 4° au niveau des premières prémolaires et de 2 à 4° au niveau des premières molaires maxillaires, alors que la bascule des procès alvéolaires est de l'ordre de 8 à 12° dans la région des premières prémolaires et de 8 à 11° dans la région des premières molaires.^{124,299}

Les résultats obtenus dans la présente étude pour la variation dans l'inclinaison dentaire sont à peu près une moyenne des ceux obtenus par les autres études. Les mesures obtenues pour ce paramètre sont donc en accord avec les écrits scientifiques. Pour ce qui est des résultats pour les changements dans l'inclinaison alvéolaire, les nôtres sont

inférieurs par rapport à ceux déjà rapportés par d'autres projets de recherche. Ces derniers utilisaient toutefois des appareils à ancrage osseux, ce qui fait en sorte que la force d'expansion était appliquée au niveau de l'os alvéolaire, plutôt que des dents comme dans le présent projet, et il est donc logique que leurs mesures de bascule alvéolaire soient supérieures et leurs mesures de bascule dentaire légèrement inférieures.

5.2.2 Largeurs dentaires, alvéolaires et squelettiques

Les changements transverses entraînés par l'EPRAC ont été évalués par plusieurs études, particulièrement au niveau des couronnes dentaires. À ce site, les études employant les techniques conventionnelles de mesure ont trouvé une expansion variant de 7 à 8 mm pour les premières prémolaires et de 4 à 9 mm pour les premières molaires supérieures.^{51,108,222,246,288,330,334,337} Celles utilisant des radiographies céphalométriques ont également évalué l'expansion squelettique et ont obtenu des résultats très variables, les valeurs étant de l'ordre de 2 à 8 mm à la base du maxillaire vers la région des molaires et de 1 à 4 mm pour les fosses nasales.^{51,108,222,330,334} Du côté des projets de recherche effectuant leur prise de mesure à l'aide d'imagerie tridimensionnelle, Tausche *et al.* et Hansen *et al.* ont trouvé une augmentation transverse d'environ 6 mm au niveau coronaire des premières prémolaires et premières molaires, ainsi que de 5 à 7 mm au niveau des procès alvéolaires aux deux sites, avec une tendance pour toutes les mesures à être très légèrement supérieures dans la région prémolaire.^{124,299} La proportion d'expansion transmise par la vis d'expansion de l'appareil à ancrage osseux se chiffrait à environ 90 % pour la région des couronnes des dents postérieures et 100 % pour la région de l'os alvéolaire.²⁹⁹ De plus, au niveau squelettique, une expansion croissante a été notée postéro-antérieurement et supéro-inférieurement, notamment avec une augmentation transverse d'environ 4 mm au niveau d'ENA, 1,5 mm au niveau d'ENP et quasiment nulle au niveau des orbites.^{124,299} L'article de Goldenberg *et al.* indique qu'une augmentation en largeur de 2,5 mm a été observée à la base des fosses nasales, de 5,2 mm à la base des procès palatins et de 5,4 mm au sommet de la crête alvéolaire palatine.¹¹¹ L'article de Zemmann *et al.* rapporte une expansion de 6,7 mm dans la région molaire coronaire, 4,6 mm dans la région molaire apicale, 7,1 mm dans la région canine coronaire et 5,4 mm dans la région canine apicale.³³³

Selon les écrits scientifiques, il semble donc que l'expansion moyenne suite à une EPRAC est de l'ordre de 6 à 7 mm au niveau des couronnes des premières molaires maxillaires, de l'ordre de 4 à 5 mm à la base des procès palatins et de 2 à 3 mm à la base des fosses nasales. Cependant, les nombres exacts ne sont pas d'une importance capitale puisque la quantité d'expansion nécessaire n'est pas la même pour tous les patients, quoiqu'il soit impératif qu'une augmentation transverse significative permettant le succès du traitement puisse être obtenue. Hormis les quantités précises de gain transverse, le patron relatif de l'expansion produite par l'EPRAC présente un intérêt. Les études utilisant la TVFC ont trouvé un patron semblable à celui connu pour l'EPRO présentant une forme pyramidale, mais avec moins de divergence des héli-maxillaires.^{17,161} L'augmentation transverse est ainsi franchement croissante de la région supérieure vers l'inférieure, mais seulement légèrement croissante de la région postérieure vers l'antérieure, tant au niveau dentaire, alvéolaire que squelettique.²⁹⁹ Il faut noter que ceci est en contradiction avec la revue systématique de Lagravère *et al.*, qui concluait que l'expansion est légèrement décroissante au niveau dentaire coronaire à partir des molaires vers les dents antérieures.¹⁶⁷

Les résultats obtenus dans la présente étude sont assez comparables à ceux des autres études ayant employé l'imagerie tridimensionnelle. Effectivement, même si la quantité d'expansion générée par la vis des appareils est plus élevée dans notre projet, la proportion d'augmentation en largeur transmise aux couronnes dentaires est similaire, de même que le patron d'expansion observé. La plus grande différence dans l'augmentation transverse entre les zones postérieures et antérieures trouvée par certains de ces projets est fort probablement due à des différences dans la technique chirurgicale utilisée, particulièrement quant à l'absence de disjonction ptérygo-maxillaire, ce qui limite l'expansion postérieure et entraîne ainsi une divergence des héli-maxillaires plus importante dans le plan axial. De plus, le gain en largeur au niveau de l'os basal trouvé par la présente étude et ceux décrits dans les écrits scientifiques sont similaires, tous démontrant un gain significatif même dans la région des fosses nasales.

5.2.3 Position antéro-postérieure et verticale des maxillaires

Les changements dans la position des maxillaires dans le plan sagittal suite à l'EPRAC ont été évalués par peu d'études, et celles-ci ont obtenu des résultats souvent contradictoires. Malgré le fait que quelques auteurs aient observé un mouvement antérieur et inférieur du maxillaire supérieur entraînant une rotation horaire de la mandibule^{6,108}, la revue systématique de Lagravère *et al.* retient comme conclusion que les changements squelettiques dans le plan sagittal causés par l'EPRAC sont nuls ou non significatifs.¹⁶⁷ La seule étude ayant fait usage d'imagerie tridimensionnelle qui a examiné ce paramètre, celle de Hansen *et al.*, a trouvé un mouvement minime du maxillaire, soit moins de 1 mm antéro-postérieurement et verticalement, mais également une variation notable dans la position des points anatomiques à la mandibule de l'ordre de 1,0 à 2,5 mm dans les deux axes, cette variation correspondant à une rotation anti-horaire.¹²⁴

Le présent projet de recherche n'a obtenu qu'un seul résultat statistiquement significatif quant au changement de la position de points céphalométriques dans le plan sagittal, mais celui-ci s'est avéré non significatif du point de vue clinique. Ceci est donc en accord avec la revue de Lagravère *et al.* et les articles sur lesquels les auteurs de cette recension des écrits s'étaient basés pour en arriver à leur conclusion sur ce sujet.^{47,63,167} Toutefois, étant donné la controverse dans les écrits scientifiques, nos résultats sont aussi en contradiction avec plusieurs autres articles. Pour ce qui est de la différence avec l'étude de Hansen *et al.*, elle peut possiblement être attribuée à l'utilisation d'un appareil à ancrage osseux dans leur projet. Selon ces auteurs, l'emploi de ce type d'appareil permettrait de minimiser l'extrusion des dents postérieures lors de l'expansion et de corriger, plutôt que d'aggraver, les prématurités occlusales.¹²⁴ Malgré tout, d'autres études seront nécessaires avant d'être en mesure de déterminer sans équivoque les effets typiques de l'EPRAC sur la position antéro-postérieure et verticale des maxillaires.

5.2.4 Corrélation avec l'activation de la vis d'expansion

La corrélation entre l'activation de la vis de l'appareil d'expansion et certains paramètres évaluant les changements squelettiques ayant lieu suite à l'EPRAC n'a été évaluée que par une seule étude, celle de Goldenberg *et al.*¹¹¹ Celle-ci n'a trouvé aucune corrélation significative pour les cinq variables radiologiques examinées, le coefficient de Pearson le plus élevé se chiffrant à 0,58. L'article mentionne dans sa conclusion qu'il est improbable que l'absence de relation linéaire entre l'activation de la vis et l'expansion squelettique soit due à un seul facteur et qu'il est plus plausible que plusieurs facteurs contribuant, tels que le type d'appareil, la technique chirurgicale et le type de difformité craniofaciale, jouent un certain rôle à ce niveau. Pour ce qui est de la corrélation avec des paramètres évaluant les changements dento-alvéolaires, ainsi que les changements squelettiques dans le plan sagittal, cet élément n'a jamais fait l'objet d'une étude auparavant.

Le présent projet n'a trouvé aucune corrélation significative entre l'activation de la vis d'expansion et les diverses variables radiologiques étudiées. Ceci est en accord avec les résultats du projet de recherche de Goldenberg *et al.*, quoique ce dernier n'ait évalué que la corrélation avec l'expansion squelettique.¹¹¹ Il n'existe pas de point de comparaison dans les écrits scientifiques pour les autres catégories de données, mais puisque l'étude de Goldenberg *et al.* n'avait pas trouvé de relation linéaire avec l'augmentation transverse, qui est pourtant l'effet principal du traitement d'EPRAC, l'hypothèse de recherche qui avait été formulée pour notre étude par rapport aux corrélations voulait que la quantité d'activation au niveau de la vis d'expansion de l'appareil n'ait pas de corrélation avec les différents paramètres évalués.

5.3 Limites de l'étude

Malgré le fait que la présente étude comprend un protocole très rigoureux dans le but de parer aux faiblesses contenues dans la majorité des projets de recherche publiés sur les effets dento-alvéolaires et squelettiques de l'EPRAC, celle-ci comportait tout de même certaines limites. En premier lieu, il aurait été intéressant de procéder à une évaluation par TVFC immédiatement après la fin de la période d'expansion. Effectivement, ce

moment est celui où l'expansion maximale est obtenue et tout changement observé par la suite peut être considéré comme une récédive. De la même manière, des examens de TVFC réalisés plus loin dans le temps, notamment à la fin du traitement orthodontique, pourraient également être d'un certain intérêt de manière à pouvoir apprécier la récédive à long terme. Toutefois, ceci entraînerait une plus grande exposition à la radiation pour les sujets; ceci pourrait quand même être éthiquement acceptable puisque la TVFC ne cause pas une irradiation très importante et permet de remplacer les radiographies qui devraient être prises normalement au cours du traitement orthodontique. La présente étude est malgré tout une amélioration par rapport aux autres sur le sujet qui utilisent l'imagerie tridimensionnelle puisque celles-ci ne comportaient que deux évaluations alors que la nôtre en comprend trois, ce qui permet d'évaluer l'évolution dans les changements au niveau des tissus durs.

En deuxième lieu, la bascule de l'os basal n'a pas fait l'objet d'une évaluation. Cette donnée serait intéressante à examiner puisque celle-ci joue un rôle dans les changements d'inclinaison dento-alvéolaire. En effet, l'os basal étant relié directement aux procès alvéolaires et indirectement aux dents maxillaires, la bascule latérale des hémimaxillaires lors de l'expansion entraîne une bascule dento-alvéolaire de la même magnitude si celle-ci est évaluée par rapport à des points de référence externes. Cependant, il n'est pas connu si les dents et l'os alvéolaire ne font que suivre le mouvement de l'os basal ou si une certaine proportion de cette bascule représente un changement d'inclinaison dento-alvéolaire par rapport aux bases osseuses. Il faut tout de même mentionner qu'aucune étude n'a jamais évalué ce paramètre, entre autres parce qu'il est très difficile de trouver des points de référence stables et reproductibles sur la surface latérale de l'os maxillaire.

En troisième lieu, il aurait été idéal d'avoir un groupe contrôle. Effectivement, la présence d'un groupe contrôle rend un projet de recherche plus valable au niveau méthodologique puisque cela permet de montrer quels changements auraient été observés en l'absence de traitement. La présente étude est comparative, ce qui sous-entend qu'aucun changement n'aurait été observé durant la période de l'étude en l'absence de traitement. Comme tous les sujets étaient squelettiquement matures, il est très acceptable

de considérer qu'aucune différence notable au niveau des tissus durs ne serait survenue chez ces patients durant une période d'un an. Malgré l'absence d'un groupe contrôle, le présent projet de recherche est donc tout de même très valable du point de vue méthodologique.

5.4 Ouverture vers des études futures

Cette étude comportant un aspect multidisciplinaire important, notamment par des évaluations parodontales et polysomnographiques, et faisant utilisation de TVFC, ce qui fournit une multitude d'informations sur l'anatomie des tissus durs et mous du complexe craniofacial, le nombre de paramètres pouvant être examinés est considérable. Ainsi, plusieurs autres projets de recherche pourraient être effectués par rapport aux effets de l'EPRAC sur différentes structures. Les effets parodontaux évalués de manière clinique et radiologique font d'ailleurs déjà l'objet d'une étude par Dre Chantal Gauthier et les effets sur les voies aériennes supérieures constituent le sujet de recherche de Dre Audrey Drapeau. De nombreux autres projets intéressants pourraient aussi être réalisés, tels que l'évaluation des conséquences de l'EPRAC sur le sommeil et la respiration, ainsi que l'évaluation des effets de cette procédure sur les tissus mous faciaux.

De plus, l'échantillon de la présente étude pourrait servir de comparaison pour des projets de recherche sur l'EPRAC évaluant les mêmes paramètres mais utilisant un protocole modifié. Comme les appareils d'expansion à ancrage osseux connaissent une popularité croissante en ce moment, il serait très intéressant d'utiliser un protocole identique au nôtre à tous les niveaux sauf celui du type d'appareil d'expansion utilisé, de manière à pouvoir évaluer les différences dans les effets d'une EPRAC avec appareil à ancrage dentaire et osseux. De la même manière, une modification au protocole chirurgical consistant en l'absence de disjonction ptérygo-maxillaire ou une modification au protocole orthodontique consistant en l'utilisation concomitante d'appareils fixes constitueraient les bases de projets de recherche d'un grand intérêt.

Conclusion

Chapitre 6. Conclusion

Suite à l'analyse des résultats, il est possible d'affirmer que les hypothèses de recherche qui avaient émises initialement sont toutes exactes. En effet, les données obtenues démontrent les points suivants :

- L'EPRAC occasionne une bascule modérée des dents maxillaires postérieures et de l'os alvéolaire les supportant.
- L'EPRAC provoque une expansion transverse significative aux niveaux dentaire, alvéolaire et squelettique.
- L'EPRAC n'occasionne pas de mouvement antéro-postérieur ou vertical significatif des maxillaires.
- Les changements observés au niveau des tissus durs suite à l'EPRAC n'ont pas de corrélation significative avec l'activation de la vis d'expansion de l'appareil.

Les résultats du présent projet de recherche permettent de fournir des informations fiables et précises sur les effets de l'EPRAC sur les tissus durs. Puisque les effets exacts sont plus ou moins bien connus par les orthodontistes et les chirurgiens en ce moment dû au manque d'articles valables sur le sujet dans les écrits scientifiques, ces résultats permettront une meilleure compréhension des conséquences du traitement d'EPRAC par les mondes dentaire et médical. Conséquemment, il est présumé que ces connaissances se traduiront de manière pratique par un traitement de meilleure qualité pour les patients, notamment par la prévention de certains effets indésirables. De plus, il est espéré que la présente étude, par son protocole plus complet et rigoureux que les précédentes, incitera d'autres chercheurs à mener des projets de haute qualité scientifique sur les effets de l'EPRAC de manière à parfaire davantage les connaissances sur cette procédure thérapeutique fréquemment employée.

Les données de TVFC à T2 pour tous les patients seront disponibles sous peu et permettront de suivre l'évolution des changements au niveau des tissus durs suite à l'EPRAC. Il sera intéressant d'observer si tous ces changements sont stables ou si une récurrence notable continue de s'opérer même plusieurs mois après la fin de l'expansion.

Bibliographie

Chapitre 7. Bibliographie

1. Adams GL, Gansky SA, Miller AJ. Comparison between traditional 2-dimensional cephalometry and a 3-dimensional approach on human dry skulls. *Am J Orthod Dentofacial Orthop.* 2004;126(4):397-409.
2. Adkins MD, Nanda RS, Currier GF. Arch perimeter changes on rapid palatal expansion. *Am J Orthod Dentofacial Orthop.* 1990;97(3):194-199.
3. Akkaya S, Lorenzon S, Üçem TT. A comparison of sagittal and vertical effects between bonded rapid and slow maxillary expansion procedures. *Eur J Orthod.* 1999;21(2):175-180.
4. Aloise AC, Pereira MD, Hino CT. Stability of the transverse dimension of the maxilla after surgically assisted rapid expansion. *J Craniofac Surg.* 2007;18(4):860-865.
5. Alpern MC, Yurosko JJ. Rapid palatal expansion in adults with and without surgery. *Angle Orthod.* 1987;57(3):245-263.
6. Altug Atac AT, Karasu HA, Aytac D. Surgically assisted rapid maxillary expansion compared with orthopedic rapid maxillary expansion. *Angle Orthod.* 2006;76(3):353-359.
7. Angell EH. Treatment of irregularity of the permanent or adult teeth. *Dental Cosmos.* 1860;1:540-544, 599-600.
8. Anttila A, Finne K, Keski-Nisula K. Feasibility and long-term stability of surgically assisted rapid maxillary expansion with lateral osteotomy. *Eur J Orthod.* 2004;26(4):391-395.
9. Aronson J. Experimental and clinical experience with distraction osteogenesis. *Cleft Palate Craniofac J.* 1994;31(6):473-481.
10. Asanza S, Cisneros GJ, Nieberg LG. Comparison of Hyrax and bonded expansion appliances. *Angle Orthod.* 1997;67(1):15-22.
11. Aznar T, Galán AF, Marín I. Dental arch diameters and relationships to oral habits. *Angle Orthod.* 2006;76(3):441-445.
12. Babacan H, Sokucu O, Doruk C. Rapid maxillary expansion and surgically assisted rapid maxillary expansion effects on nasal volume. *Angle Orthod.* 2006;76(1):66-71.
13. Baccetti T, Franchi L, Cameron CG. Treatment timing for rapid maxillary expansion. *Angle Orthod.* 2001;71(5):343-350.
14. Baccetti T, Franchi L, McNamara JA. The cervical vertebral maturation (CVM) method for the assessment of optimal treatment timing in dentofacial orthopedics. *Semin Orthod.* 2005;11:119-129.
15. Baccetti T, Franchi L, McNamara JA. An improved version of the cervical vertebral maturation (CVM) method for the assessment of mandibular growth. *Angle Orthod.* 2002;72(4):316-323.
16. Baccetti T, McGill JS, Franchi L. Skeletal effects of early treatment of Class III malocclusion with maxillary expansion and face-mask therapy. *Am J Orthod Dentofacial Orthop.* 1998;113(3):333-343.
17. Bailey LJ, White RP, Proffit WR. Segmental LeFort I osteotomy for management of transverse maxillary deficiency. *J Oral Maxillofac Surg.* 1997;55(7):728-731.

18. Baker DL, Seymour GJ. The possible pathogenesis of gingival recession: a histological study of induced recession in the rat. *J Clin Periodontol.* 1976;3:208-219.
19. Ballrick JW, Palomo JM, Ruch E. Image distortion and spatial resolution of a commercially available cone-beam computed tomography machine. *Am J Orthod Dentofacial Orthop.* 2008;134(4):573-582.
20. Baraldi CE, Pretto SM, Puricelli E. Evaluation of surgically assisted maxillary expansion using acoustic rhinometry and postero-anterior cephalometry. *Int J Oral Maxillofac Surg.* 2007;36(4):305-309.
21. Barber AF, Sims MR. Rapid maxillary expansion and external root resorption in man: a scanning electron microscope study. *Am J Orthod Dentofac Orthop.* 1981;79:630-652.
22. Basciftci FA, Mutlu N, Karaman AI. Does the timing and method of rapid maxillary expansion have an effect on the changes in nasal dimensions? *Angle Orthod.* 2002;72(2):118-123.
23. Bassarelli T, Dalstra M, Melsen B. Changes in clinical crown height as a result of transverse expansion of the maxilla in adults. *Eur J Orthod.* 2005;27(2):121-128.
24. Batenhorst KF, Bowers CM, Williams J. Tissue changes resulting from facial tipping and extrusion of incisors in monkeys. *J Periodontol.* 1974;45(9):660-668.
25. Baumrind S, Carlson S, Beers A. Using three-dimensional imaging to assess treatment outcomes in orthodontics: a progress report from the University of the Pacific. *Orthod Craniofac Res.* 2003;6(Suppl 1):132-142.
26. Baumrind S, Korn EL. Transverse development of human jaws between the ages of 8.5 and 15.5 years, studied longitudinally with the use of implants. *J Dent Res.* 1990;68:1293-1306.
27. Bayram M, Ozer M, Arici S. Nonextraction treatment with rapid maxillary expansion and mandibular symphyseal distraction osteogenesis and vertical skeletal dimensions. *Angle Orthod.* 2007;77(2):266-272.
28. Bays RA, Greco JM. Surgically assisted rapid palatal expansion: an outpatient technique with long-term stability. *J Oral Maxillofac Surg.* 1992;50(2):110-113.
29. Bell RA. A review of maxillary expansion in relation to rate of expansion and patients age. *Am J Orthod.* 1982;81(1):32-37.
30. Bell W, Jacobs J. Surgical-orthodontic correction of horizontal maxillary deficiency. *J Oral Surg.* 1979;37(12):897-902.
31. Bell WH, Epker BN. Surgical orthodontic expansion of the maxilla. *Am J Orthod.* 1976;70(5):517-528.
32. Berger JL, Pangrazio-Kulbersh V, Borgula T. Stability of orthopedic and surgically assisted rapid palatal expansion over time. *Am J Orthod Dentofacial Orthop.* 1998;114(6):638-645.
33. Bernimoulin JP, Curiloviec Z. Gingival recession and tooth mobility. *J Clin Periodontol.* 1977;4(2):107-114.
34. Betts N, Zicardi V. Surgically assisted maxillary expansion. Dans: Fonseca R, éditeur. *Oral and maxillofacial surgery. Volume 2.* Philadelphie: WB Saunders; 2000.
35. Betts NJ, Vanarsdall RL, Barber HD. Diagnosis and treatment of transverse maxillary deficiency. *Int J Adult Orthodon Orthognath Surg.* 1995;10(2):75-96.
36. Bhatt AK, Jacob PP. Skeletal and dental changes in rapid maxillary expansion. *J Indian Orthod Soc.* 1978;10(1-2):17-27.

37. Bicakci AA, Agar U, Sökücü O. Nasal airway changes due to rapid maxillary expansion timing. *Angle Orthod.* 2005;75(1):1-6.
38. Bierenbroodspot F, Wering PC, Kuijpers-Jagtman AM. Surgically assisted rapid maxillary expansion: a retrospective study. *Ned Tijdschr Tandheelkd.* 2002;109(8):299-302.
39. Bishara SE, Staley RN. Maxillary expansion: clinical implications. *Am J Orthod Dentofacial Orthop.* 1987;91(1):3-14.
40. Björk A. Sutural growth of the upper face studied by the implant method. *Acta Odontol Scand.* 1966;24(2):109-127.
41. Björk A, Helm S. Prediction of the age of maximum puberal growth in body height. *Angle Orthod.* 1967;37(2):134-143.
42. Björk A, Skieller V. Growth of the maxilla in three dimensions as revealed radiographically by the implant method. *Brit J Orthod.* 1977;4(2):53-64.
43. Boeddinghaus R, Whyte A. Current concepts in maxillofacial imaging. *Eur J Radiol.* 2008;66(3):396-418.
44. Booy A, Dorenbos J, Tuinzing DB. Surgically assisted maxillary expansion. *Ned Tijdschr Tandheelkd.* 2000;107(5):213-214.
45. Braun S, Bottrel JA, Lee KG. The biomechanics of rapid maxillary sutural expansion. *Am J Orthod Dentofacial Orthop.* 2000;118(3):257-261.
46. Bressmann T, Sader R, Whitehill TL. Nasalance distance and ratio: two new measures. *Cleft Palate Craniofac J.* 2000;37(3):248-256.
47. Bretos JL, Pereira MD, Gomes HC. Sagittal and vertical maxillary effects after surgically assisted rapid maxillary expansion (SARME) using Haas and Hyrax expanders. *J Craniofac Surg.* 2007;18(6):1322-1326.
48. Brossman RE, Bennett CG, Merwo WW. Facioskeletal remodelling resulting from rapid expansion in monkey. *Arch Oral Biol.* 1973;18:987-994.
49. Brown AA, Scarfe WC, Scheetz JP. Linear accuracy of cone beam CT derived 3D images. *Angle Orthod.* 2009;79(1):150-157.
50. Brown GVI. *The surgery of oral and facial diseases and malformation*, 4th ed. London: Kimpton; 1938.
51. Byloff FK, Mossaz CF. Skeletal and dental changes following surgically assisted rapid palatal expansion. *Eur J Orthod.* 2004;26(4):403-409.
52. Capelozza Filho L, Cardoso Neto J, Da Silva Filho OG. Non-surgically assisted rapid maxillary expansion in adults. *Int J Adult Orthodon Orthognath Surg.* 1996;11(1):57-66.
53. Capelozza Filho L, Mazzottini R, Cardoso Neto J. Rapid maxillary expansion with surgical assistance. *Ortodontia.* 1994;27:21-30.
54. Carmen M, Marcella P, Giuseppe C. Periodontal evaluation in patients undergoing maxillary expansion. *J Craniofac Surg.* 2000;11(5):491-494.
55. Cattaneo PM, Bloch CB, Calmar D. Comparison between conventional and cone-beam computed tomography-generated cephalograms. *Am J Orthod Dentofacial Orthop.* 2008;134(6):798-802.
56. Ceylan I, Oktay H, Demirci M. The effect of rapid maxillary expansion on conductive hearing loss. *Angle Orthod.* 1996;66(4):301-307.
57. Cha JY, Mah J, Sinclair P. Incidental findings in the maxillofacial area with 3-dimensional cone-beam imaging. *Am J Orthod Dentofacial Orthop.* 2007;132(1):7-14.

58. Chamberland S, Proffit WR. Closer look at the stability of surgically assisted rapid palatal expansion. *J Oral Maxillofac Surg.* 2008;66(9):1895-1900.
59. Chang JY, McNamara JA, Herberger TA. A longitudinal study of skeletal side effects induced by rapid maxillary expansion. *Am J Orthod Dentofacial Orthop.* 1997;112(3):330-337.
60. Chau AC, Fung K. Comparison of radiation dose for implant imaging using conventional spiral tomography, computed tomography, and cone-beam computed tomography. *Oral Surg Oral Med Oral Pathol Oral Radiol Endod.* 2009.
61. Chuah C, Mehra P. Bilateral lingual anesthesia following surgically assisted rapid palatal expansion: report of a case. *J Oral Maxillofac Surg.* 2005;63(3):416-418.
62. Chung C, Goldman A. Dental tipping and rotation immediately after surgically assisted rapid palatal expansion. *Eur J Orthod.* 2003;25(4):353-358.
63. Chung C, Woo A, Zagarinsky J. Maxillary sagittal and vertical displacement induced by surgically assisted rapid palatal expansion. *Am J Orthod Dentofacial Orthop.* 2001;120(2):144-148.
64. Chung CH, Font B. Skeletal and dental changes in the sagittal, vertical, and transverse dimensions after rapid palatal expansion. *Am J Orthod Dentofacial Orthop.* 2004;126(5):569-575.
65. Cistulli PA, Palmisano RG, Poole MD. Treatment of obstructive sleep apnea syndrome by rapid maxillary expansion. *Sleep.* 1998;21(8):831-835.
66. Cleall JF, Bayne DI, Posen JM. Expansion of the midpalatal suture in the monkey. *Angle Orthod.* 1965;35:23-35.
67. Codivilla A. On the means of lengthening, in the lower limbs, the muscles and tissues which are shortened through deformity. *Am J Orthop Surg.* 1905;2:353.
68. Cohnen M, Kemper J, Mobes O. Radiation dose in dental radiology. *Eur Radiol.* 2002;12(3):634-637.
69. Compadretti GC, Tasca I, Alessandri-Bonetti G. Acoustic rhinometric measurements in children undergoing rapid maxillary expansion. *Int J Pediatr Otorhinolaryngol.* 2006;70(1):27-34.
70. Compadretti GC, Tasca I, Bonetti GA. Nasal airway measurements in children treated by rapid maxillary expansion. *Am J Rhinol.* 2006;20(4):385-393.
71. Cross DL, McDonald JP. Effect of rapid maxillary expansion on skeletal, dental, and nasal structures: a postero-anterior cephalometric study. *Eur J Orthod.* 2000;22(5):519-528.
72. Cureton SL, Cuenin M. Surgically assisted rapid palatal expansion: orthodontic preparation for clinical success. *Am J Orthod Dentofacial Orthop.* 1999;116(1):46-59.
73. Da Silva Filho OG, Boas MC, Capelozza Filho L. Rapid maxillary expansion in the primary and mixed dentitions: a cephalometric evaluation. *Am J Orthod Dentofacial Orthop.* 1991;100(2):171-179.
74. Da Silva Filho OG, Montes LA, Torelly LF. Rapid maxillary expansion in the deciduous and mixed dentition evaluated through posteroanterior cephalometric analysis. *Am J Orthod Dentofacial Orthop.* 1995;107(3):268-275.
75. Da Silva Filho OG, Silva Lara T, De Almeida AM. Evaluation of the midpalatal suture during rapid palatal expansion in the children: a CT study. *J Clin Pediatr Dent.* 2005;29(3):231-238.

76. Danforth RA, Clark DE. Effective dose from radiation absorbed during a panoramic examination with a new generation machine. *Oral Surg Oral Med Oral Pathol Oral Radiol Endod.* 2000;89(2):236–243.
77. Davidovitch M, Efstathiou S, Sarne O. Skeletal and dental response to rapid maxillary expansion with 2- versus 4-band appliances. *Am J Orthod Dentofacial Orthop.* 2005;127(4):483-492.
78. Davis WM, Kronman JH. Anatomical changes induced by splitting of the midpalatal suture. *Angle Orthod.* 1969;39(2):126-132.
79. De Bastiani G, Aldegheri R, Renzi-Brivio L. Limb lengthening by callus distraction (callotaxis). *J Pediatr Orthop.* 1987;7(2):129-134.
80. Do Egito Vasconcelos BC, Caubi AF, Dias E. Surgically assisted rapid maxillary expansion: a preliminar study. *Rev Bras Otorrinolaringol (Engl Ed).* 2006;72(4):457-461.
81. Dorfman H. Mucogingival changes resulting from mandibular incisor tooth movement. *Am J Orthod.* 1978;74(3):286-297.
82. Doruk C, Sökücü O, Biçakçi AA. Comparison of nasal volume changes during rapid maxillary expansion using acoustic rhinometry and computed tomography. *Eur J Orthod.* 2007;29(3):251-255.
83. Doruk C, Sökücü O, Sezer H. Evaluation of nasal airway resistance during rapid maxillary expansion using acoustic rhinometry. *Eur J Orthod.* 2004;26(4):397-401.
84. Dula K, Mini R, Van der Stelt PF. Hypothetical mortality risk associated with spiral computed tomography of the maxilla and mandible. *Eur J Oral Sci.* 1996;104(5):503–510.
85. Ellenberg DC. An evaluation of relapse changes following rapid maxillary expansion. Thèse de maîtrise. Minneapolis: University of Minnesota, Department of Orthodontics; 1969.
86. Engelking G, Zachrisson BU. Effects of incisor repositioning on monkey periodontium after expansion through the cortical plate. *Am J Orthod.* 1982;82(1):23-32.
87. Enlow DH, Hans MG. *Essentials of facial growth.* Philadelphia: WB Saunders; 1996.
88. Enoki C, Valera FC, Lessa FC. Effect of rapid maxillary expansion on the dimension of the nasal cavity and on nasal air resistance. *Int J Pediatr Otorhinolaryngol.* 2006;70(7):1225-1230.
89. Epker BN, Wolford CZ. *Dentofacial deformity, surgical-orthodontic correction.* St-Louis: Mosby; 1980.
90. Eppley BL. Re: Periodontal evaluation in patients undergoing maxillary expansion. *J Craniofac Surg.* 2001;12(1):95.
91. Ericson S, Kurol J. Incisor root resorptions due to ectopic maxillary canines imaged by computerized tomography: a comparative study in extracted teeth. *Angle Orthod.* 2000;70(4):276-283.
92. Farman A, Scarfe W. Development of imaging selection criteria and procedures should precede cephalometric assessment with cone-beam computed tomography. *Am J Orthod Dentofacial Orthop.* 2006;130(2):257-265.
93. Farman AG. Evolution of CBCT: the tree now has two distinct branches. *Oral Surg Oral Med Oral Pathol Oral Radiol Endod.* 2009.
94. Fingerroth AI. Orthodontic-orthopedics as related to respiration and conductive hearing loss. *J Clin Pediatr Dent.* 1991;15(2):83-89.

95. Fonseca RJ. Oral and maxillofacial surgery, 1st ed. Philadelphia, Toronto: W.B. Saunders; 2000.
96. Franchi L, Baccetti T, Cameron CG. Thin-plate spline analysis of the short- and long-term effects of rapid maxillary expansion. *Eur J Orthod*. 2002;24(2):143-150.
97. Franchi L, Baccetti T, McNamara JA. Mandibular growth as related to cervical vertebral maturation and body height. *Am J Orthod Dentofacial Orthop*. 2000;118(3):335-340.
98. Gardner GE, Kronman JH. Cranioskeletal displacements caused by rapid palatal expansion in the rhesus monkey. *Am J Orthod*. 1971;59(2):146-155.
99. Garib DG, Henriques JF, Carvalho PE. Longitudinal effects of rapid maxillary expansion. *Angle Orthod*. 2007;77(3):442-448.
100. Garib DG, Henriques JF, Janson G. Periodontal effects of rapid maxillary expansion with tooth-tissue-borne and tooth-borne expanders: a computed tomography evaluation. *Am J Orthod Dentofacial Orthop*. 2006;129(6):749-758.
101. Garib DG, Henriques JF, Janson G. Rapid maxillary expansion--tooth tissue-borne versus tooth-borne expanders: a computed tomography evaluation of dentoskeletal effects. *Angle Orthod*. 2005;75(4):548-557.
102. Garrett BJ, Caruso JM, Rungcharassaeng K. Skeletal effects to the maxilla after rapid maxillary expansion assessed with cone-beam computed tomography. *Am J Orthod Dentofacial Orthop*. 2008;134(1):8.e1-11.
103. Gautam P, Valiathan A, Adhikari R. Stress and displacement patterns in the craniofacial skeleton with rapid maxillary expansion: a finite element method study. *Am J Orthod Dentofacial Orthop*. 2007;132(1):5.e1-11.
104. Geiger AM. Mucogingival problems and the movement of mandibular incisors: A clinical review. *Am J Orthod*. 1980;78(5):511-527.
105. Gerlach KL, Zahl C. Surgically assisted rapid palatal expansion using a new distraction device: report of a case with an epimucosal fixation. *J Oral Maxillofac Surg*. 2005;63(5):711-713.
106. Gerlach KL, Zahl C. Transversal palatal expansion using a palatal distractor. *J Orofac Orthop*. 2003;64(6):443-449.
107. Gibbs SJ. Effective dose equivalent and effective dose: comparison for common projections in oral and maxillofacial radiology. *Oral Surg Oral Med Oral Pathol Oral Radiol Endod*. 2000;90(4):538-545.
108. Gilon Y, Heymans O, Limme M. Indications et implications de la disjonction chirurgicale du maxillaire supérieur dans les traitements orthodonticochirurgicaux. *Rev Stomatol Chir Maxillofac*. 2000;101(5):252-258.
109. Glassman AS, Nahigian SJ, Medway JM. Conservative surgical orthodontic adult rapid palatal expansion: sixteen cases. *Am J Orthod*. 1984;86(3):207-213.
110. Goldenberg DC, Alonso N, Goldenberg FC. Using computed tomography to evaluate maxillary changes after surgically assisted rapid palatal expansion. *J Craniofac Surg*. 2007;18(2):302-311.
111. Goldenberg DC, Goldenberg FC, Alonso N. Hyrax appliance opening and pattern of skeletal maxillary expansion after surgically assisted rapid palatal expansion: a computed tomography evaluation. *Oral Surg Oral Med Oral Pathol Oral Radiol Endod*. 2008;106(6):812-819.
112. Goodship AE, Kenwright J. The influence of induced micromovement upon the healing of experimental tibial fractures. *J Bone Joint Surg Br*. 1985;67(4):650-655.

113. Gorman WJ. Prevalence and etiology of gingival recession. *J Periodontol.* 1967;38(4):316-322.
114. Graber TM, Vanarsdall RL, Vig KWL. *Orthodontics: Current principles and techniques*, 4th ed. St-Louis: Elsevier Mosby; 2005.
115. Greenbaum KR, Zachrisson BU. The effect of palatal expansion therapy on the periodontal supporting tissues. *Am J Orthod.* 1982;81(1):12-21.
116. Greulich WW, Pyle SI. *Radiographic atlas of skeletal development of the hand and wrist.* Stanford: Stanford University Press; 1959.
117. Haas AJ. Long-term posttreatment evaluation of rapid palatal expansion. *Angle Orthod.* 1980;50(3):189-217.
118. Haas AJ. Palatal expansion: just the beginning of dentofacial orthopedics. *Am J Orthod.* 1970;57(3):219-255.
119. Haas AJ. Rapid palatal expansion of the maxillary dental arch and nasal cavity by opening the midpalatal suture. *Angle Orthod.* 1961;1961(31):73-90.
120. Haas AJ. The treatment of maxillary deficiency by opening the midpalatal suture. *Angle Orthod.* 1965;35:200-217.
121. Halazonetis DJ. From 2-dimensional cephalograms to 3-dimensional computed tomography scans. *Am J Orthod Dentofacial Orthop.* 2005;127(5):627-637.
122. Handelman CS. Nonsurgical rapid maxillary alveolar expansion in adults: a clinical evaluation. *Angle Orthod.* 1997;67(4):291-305.
123. Handelman CS, Wang L, BeGole EA. Nonsurgical rapid maxillary expansion in adults: report on 47 cases using the Haas expander. *Angle Orthod.* 2000;70(2):129-144.
124. Hansen L, Tausche E, Hietschold V. Skeletally-anchored rapid maxillary expansion using the Dresden distractor. *J Orofac Orthop.* 2007;68(2):148-158.
125. Harada K, Sato M, Omura K. Blood-flow change and recovery of sensibility in the maxillary dental pulp during and after maxillary distraction: a pilot study. *Oral Surg Oral Med Oral Pathol Oral Radiol Endod.* 2004;98(5):528-532.
126. Harrison JE, Ashby D. Orthodontic treatment for posterior crossbites. *Cochrane Database Syst Rev.* 2002;CD000979.
127. Hartgerink DV, Vig PS, Abbott DW. The effect of rapid maxillary expansion on nasal airway resistance. *Am J Orthod Dentofacial Orthop.* 1987;92(5):381-389.
128. Harzer W, Schneider M, Gedrange T. Direct bone placement of the hyrax fixation screw for surgically assisted rapid palatal expansion (SARPE). *J Oral Maxillofac Surg.* 2006;64(8):1313-1317.
129. Hashimoto K, Arai Y, Iwai K. A comparison of a new limited cone beam computed tomography machine for dental use with a multidetector row helical CT machine. *Oral Surg Oral Med Oral Pathol Oral Radiol Endod.* 2003;95(3):371-377.
130. Heiland M, Schulze D, Rother U. Postoperative imaging of zygomaticomaxillary complex fractures using digital volume tomography. *J Oral Maxillofac Surg.* 2004;62(11):1387-1391.
131. Heiss J. Ueber die chirurgische unterstuetzung der dehnung im komprimierten oberkiefer. *Deutsch Zahnaeszteblatt.* 1954;8:560.
132. Hellman M. The process of dentition and its effects on occlusion. *Dental Cosmos.* 1923;65:1329-1344.
133. Hershey HG, Stewart BL, Warren DW. Changes in nasal airway resistance associated with rapid maxillary expansion. *Am J Orthod.* 1976;69(3):274-284.

134. Hilgers ML, Scarfe WC, Farman AG. Accuracy of linear temporomandibular joint measurements with cone beam computed tomography and digital cephalometric radiography. *Am J Orthod Dentofacial Orthop.* 2005;128(6):803-811.
135. Hino CT, Pereira MD, Sobral CS. Transverse effects of surgically assisted rapid maxillary expansion: a comparative study using Haas and Hyrax. *J Craniofac Surg.* 2008;19(3):718-725.
136. Holberg C, Holberg N, Schwenzler K. Biomechanical analysis of maxillary expansion in CLP patients. *Angle Orthod.* 2007;77(2):280-287.
137. Holberg C, Rudzki-Janson I. Stresses at the cranial base induced by rapid maxillary expansion. *Angle Orthod.* 2006;76(4):543-550.
138. Holberg C, Steinhäuser S, Geis P. Cone-beam computed tomography in orthodontics: benefits and limitations. *J Orofac Orthop.* 2005;66(6):434-444.
139. Holberg C, Steinhäuser S, Rudzki-Janson I. Rapid maxillary expansion in adults: cranial stress reduction depending on the extent of surgery. *Eur J Orthod.* 2007;29(1):31-36.
140. Holberg C, Steinhäuser S, Rudzki I. Surgically assisted rapid maxillary expansion: midfacial and cranial stress distribution. *Am J Orthod Dentofacial Orthop.* 2007;132(6):776-782.
141. Howe RP, McNamara JA, O'Connor KA. An examination of dental crowding and its relationship to tooth size and arch dimension. *Am J Orthod.* 1983;83(5):363-373.
142. Huang J, Bumann A, Mah J. Three-dimensional radiographic analysis in orthodontics. *J Clin Orthod.* 2005;39(7):421-428.
143. Hunter CJ. The correlation of facial growth with body height and skeletal maturation at adolescence. *Angle Orthod.* 1966;36(1):44-54.
144. Ilizarov GA. Clinical application of the tension-stress effect for limb lengthening. *Clin Orthop Relat Res.* 1990;250:8-26.
145. Isaacson RJ, Ingram AH. Forces produced by rapid maxillary expansion I: Forces present during treatment. *Angle Orthod.* 1964;34:256-260.
146. Isaacson RJ, Wood JL, Ingram AH. Forces produced by rapid maxillary expansion II. *Angle Orthod.* 1964;34:261-270.
147. Işeri H, Tekkaya AE, Oztan O. Biomechanical effects of rapid maxillary expansion on the craniofacial skeleton, studied by the finite element method. *Eur J Orthod.* 1998;20(4):347-356.
148. Jacobs JD, Bell WH, Williams CE. Control of the transverse dimension with surgery and orthodontics. *Am J Orthod.* 1980;77(3):284-306.
149. Jafari A, Shetty KS, Kumar M. Study of stress distribution and displacement of various craniofacial structures following application of transverse orthopedic forces--a three-dimensional FEM study. *Angle Orthod.* 2003;73(1):12-20.
150. Kau CH, Richmond S, Palomo JM. Three-dimensional cone beam computerized tomography in orthodontics. *J Orthod.* 2005;32(4):282-293.
151. Kawakami RY, Henriques JFC, Pinzan A. Comparison of dentoskeletal effects produced by two types of rapid maxillary expansion appliances by means of lateral cephalometric evaluation. *Ortodontia.* 1999;32(3):8-27.
152. Kennedy JW, Bell WH, Kimbrough OL. Osteotomy as an adjunct to rapid maxillary expansion. *Am J Orthod.* 1976;70(2):123-137.

153. Kiliç N, Oktay H. Effects of rapid maxillary expansion on nasal breathing and some naso-respiratory and breathing problems in growing children: a literature review. *Int J Pediatr Otorhinolaryngol.* 2008;72(11):1595-1601.
154. Knaup B, Yildizhan F, Wehrbein H. Age-related changes in the midpalatal suture. A histomorphometric study. *J Orofac Orthop.* 2004;65(6):467-474.
155. Kobayashi K, Shimoda S, Nakagawa Y. Accuracy in measurement of distance using limited cone-beam computerized tomography. *Int J Oral Maxillofac Implants.* 2004;19(2):228-231.
156. Korbmacher H, Schilling A, Püschel K. Age-dependent three-dimensional microcomputed tomography analysis of the human midpalatal suture. *J Orofac Orthop.* 2007;68(5):364-376.
157. Koudstaal MJ, Poort LJ, Van der Wal KG. Surgically assisted rapid maxillary expansion (SARME): a review of the literature. *Int J Oral Maxillofac Surg.* 2005;34(7):709-714.
158. Koudstaal MJ, Van der Wal KG, Wolvius EB. The Rotterdam Palatal Distractor: introduction of the new bone-borne device and report of the pilot study. *Int J Oral Maxillofac Surg.* 2006;35(1):31-35.
159. Kraut RA. Surgically assisted rapid maxillary expansion by opening the midpalatal suture. *J Oral Maxillofac Surg.* 1984;42(10):651-655.
160. Krebs A. Expansion of the midpalatal suture studied by means of metallic implants. *Transactions of the European Orthodontic Society.* 1958:163-171.
161. Krebs A. Midpalatal suture studies by the implant method over a seven-year period. *Rep Congr Eur Orthod Soc.* 1964;40:131-142.
162. Kudlick EM. A study utilizing direct human skulls as models to determine how bones of the craniofacial complex are displaced under the influence of midpalatal expansion. Rutherford: Farleigh Dickinson University, Department of Orthodontics; 1973.
163. Kumar V, Ludlow J, Soares Cevidanes LH. In vivo comparison of conventional and cone beam CT synthesized cephalograms. *Angle Orthod.* 2008;78(5):873-879.
164. Lagravère MO, Hansen L, Major PW. Plane orientation for standardization in 3-dimensional cephalometric analysis with computerized tomography imaging. *Am J Orthod Dentofacial Orthop.* 2006;129(5):601-604.
165. Lagravère MO, Heo G, Major PW. Meta-analysis of immediate changes with rapid maxillary expansion treatment. *J Am Dent Assoc.* 2006;137(1):44-53.
166. Lagravère MO, Major PW. Proposed reference point for 3-dimensional cephalometric analysis with cone-beam computerized tomography. *Am J Orthod Dentofacial Orthop.* 2005;128(5):657-660.
167. Lagravère MO, Major PW, Flores-Mir C. Dental and skeletal changes following surgically assisted rapid maxillary expansion. *Int J Oral Maxillofac Surg.* 2006;35(6):481-487.
168. Lagravère MO, Major PW, Flores-Mir C. Long-term dental arch changes after rapid maxillary expansion treatment: a systematic review. *Angle Orthod.* 2005;75(2):155-161.
169. Lagravère MO, Major PW, Flores-Mir C. Long-term skeletal changes with rapid maxillary expansion: a systematic review. *Angle Orthod.* 2005;75(6):1046-1052.
170. Lagravère MO, Major PW, Flores-Mir C. Skeletal and dental changes with fixed slow maxillary expansion treatment: a systematic review. *J Am Dent Assoc.* 2005;136(2):194-199.

171. Lamparski DG, Rinchuse DJ, Close JM. Comparison of skeletal and dental changes between 2-point and 4-point rapid palatal expanders. *Am J Orthod Dentofacial Orthop.* 2003;123(3):321-328.
172. Langford SR, Sims MR. Root surface resorption, repair, and periodontal attachment following rapid maxillary expansion in man. *Am J Orthod.* 1982;81(2):108-115.
173. Lanigan DT, Mintz SM. Complications of surgically assisted rapid palatal expansion: review of the literature and report of a case. *J Oral Maxillofac Surg.* 2002;60(1):104-110.
174. Lascala CA, Panella J, Marques MM. Analysis of the accuracy of linear measurements obtained by cone beam computed tomography (CBCT-NewTom). *Dentomaxillofac Radiol.* 2004;33(5):291-294.
175. Latham RA, Burston WR. The postnatal pattern of growth at sutures of the human skull. *Dent Pract.* 1966;17:61-67.
176. Lehman JA, Haas AJ. Surgical-orthodontic correction of transverse maxillary deficiency. *Dent Clin North Am.* 1990;34(2):385-395.
177. Lehman JA, Haas AJ, Haas DG. Surgical orthodontic correction of transverse maxillary deficiency: a simplified approach. *Plast Reconstr Surg.* 1984;73(1):62-68.
178. Lewis A, Garn S. The relationship between tooth formation and other maturational factors. *Angle Orthod.* 1960;30:70-77.
179. Li KK, Meara JG, Rubin PA. Orbital compartment syndrome following orthognathic surgery. *J Oral Maxillofac Surg.* 1995;53(8):964-968.
180. Linder-Aronson S, Lindgren J. The skeletal and dental effects of rapid maxillary expansion. *Br J Orthod.* 1979;6(1):25-29.
181. Lindhe J, Lang NP, Karring T. *Clinical periodontology and implant dentistry*, 5th ed. Oxford, UK ; Ames, Iowa: Blackwell Munksgaard; 2008.
182. Lines PA. Adult rapid maxillary expansion with corticotomy. *Am J Orthod.* 1975;67(1):44-56.
183. Loddi PP, Pereira MD, Wolosker AB. Transverse effects after surgically assisted rapid maxillary expansion in the midpalatal suture using computed tomography. *J Craniofac Surg.* 2008;19(2):433-438.
184. Löfstrand-Tideström B, Thilander B, Ahlqvist-Rastad J. Breathing obstruction in relation to craniofacial and dental arch morphology in 4-year-old children. *Eur J Orthod.* 1999;21(4):323-332.
185. Lou L, Lagravère MO, Compton S. Accuracy of measurements and reliability of landmark identification with computed tomography (CT) techniques in the maxillofacial area: a systematic review. *Oral Surg Oral Med Oral Pathol Oral Radiol Endod.* 2007;104(3):402-411.
186. Loubele M, Maes F, Schutyser F. Assessment of bone segmentation quality of cone-beam CT versus multislice spiral CT: a pilot study. *Oral Surg Oral Med Oral Pathol Oral Radiol Endod.* 2006;102(2):225-234.
187. Loubele M, Van Assche N, Carpentier K. Comparative localized linear accuracy of small-field cone-beam CT and multislice CT for alveolar bone measurements. *Oral Surg Oral Med Oral Pathol Oral Radiol Endod.* 2008;105(4):512-518.
188. Ludlow JB, Davies-Ludlow LE, Brooks SL. Dosimetry of 3 CBCT devices for oral and maxillofacial radiology: CB Mercuray, NewTom 3G and i-CAT. *Dentomaxillofac Radiol.* 2006;35(4):219-226.

189. Ludlow JB, Davies-Ludlow LE, Brooks SL. Dosimetry of two extraoral direct digital imaging devices : NewTom cone beam CT and Orthophos Plus DS panoramic unit. *Dentomaxillofac Radiol*. 2003;32(4):229-234.
190. MacIntosh RB. Total mandibular alveolar osteotomy. Encouraging experiences with an infrequently indicated procedure. *J Maxillofac Surg*. 1974;2(4):210-218.
191. Mah J, Hatcher D. Three-dimensional craniofacial imaging. *Am J Orthod Dentofacial Orthop*. 2004;126(3):308-309.
192. Mah JK, Danforth RA, Bumann A. Radiation absorbed in maxillofacial imaging with a new dental computed tomography device. *Oral Surg Oral Med Oral Pathol Oral Radiol Endod*. 2003;96(4):508-513.
193. Maki K, Inou N, Takanishi A. Computer-assisted simulations in orthodontic diagnosis and the application of a new cone beam X-ray computed tomography. *Orthod Craniofac Res*. 2003;6(Suppl 1):95-101.
194. Marchetti C, Pironi M, Bianchi A. Surgically assisted rapid palatal expansion vs. segmental Le Fort I osteotomy: Transverse stability over a 2-year period. *J Craniomaxillofac Surg*. 2009;37(2):74-78.
195. Matteini C, Mommaerts MY. Posterior transpalatal distraction with pterygoid disjunction: a short-term model study. *Am J Orthod Dentofacial Orthop*. 2001;120(5):498-502.
196. Mazzeiro ET, Henriques JFC, Freitas MR. Frontal cephalometric evaluation of dentoskeletal changes after rapid maxillary expansion. *Ortodontia*. 1996;29:31-42.
197. McCarthy JG, Schreiber J, Karp N. Lengthening the human mandible by gradual distraction. *Plast Reconstr Surg*. 1992;89(1):1-8.
198. McNamara JA. Maxillary transverse deficiency. *Am J Orthod Dentofacial Orthop*. 2000;117(5):567-570.
199. McNamara JA, Baccetti T, Franchi L. Rapid maxillary expansion followed by fixed appliances: a long-term evaluation of changes in arch dimensions. *Angle Orthod*. 2003;73(4):344-353.
200. McNamara JA, Brudon WL. Orthodontic and orthopedic treatment in the mixed dentition. Ann Arbor: Needham Press; 1993.
201. McNamara JA, Kapila S. Digital radiography and three-dimensional imaging. Ann Arbor: The University of Michigan; 2006.
202. Mehra P, Cottrell DA, Caiazzo A. Life-threatening, delayed epistaxis after surgically assisted rapid palatal expansion: a case report. *J Oral Maxillofac Surg*. 1999;57(2):201-204.
203. Melsen B. A histological study of the influence of sutural morphology and skeletal maturation on rapid palatal expansion in children. *Trans Eur Orthod Soc*. 1972:499-507.
204. Melsen B. Palatal growth studied on human autopsy material. *Am J Orthod*. 1975;68(1):42-54.
205. Melsen B, Melsen F. The postnatal development of the palatomaxillary region studied on human autopsy material. *Am J Orthod*. 1982;82(4):329-342.
206. Mermer RW, Rider CA, Cleveland DB. Nasopalatine canal cyst: a rare sequelae of surgical rapid palatal expansion. *Oral Surg Oral Med Oral Pathol Oral Radiol Endod*. 1995;80(6):620.
207. Messer EJ, Bollinger TE, Keller JJ. Surgical-mechanical maxillary expansion. *Quintessence Int*. 1979;10:13-16.

208. Mew J. Relapse following maxillary expansion. A study of twenty-five consecutive cases. *Am J Orthod.* 1983;83(1):56-61.
209. Mischkowski RA, Pulsfort R, Ritter L. Geometric accuracy of a newly developed cone-beam device for maxillofacial imaging. *Oral Surg Oral Med Oral Pathol Oral Radiol Endod.* 2007;104(4):551-559.
210. Miyasato M, Crigger M, Egelberg I. Gingival condition in areas of minimal and appreciable width of keratinized gingival. *J Clin Periodontol.* 1977;4(3):200-209.
211. Mol A. Imaging methods in periodontology. *Periodontol 2000.* 2004;34:34-48.
212. Mommaerts MY. Transpalatal distraction as a method of maxillary expansion. *Br J Oral Maxillofac Surg.* 1999;37(4):268-272.
213. Moss JP. Rapid expansion. *Int J Orthod.* 1976;14(4):15-19.
214. Moss JP. Rapid expansion of the maxillary arch. I. *JPO J Pract Orthod.* 1968;2(5):165-171.
215. Moss JP. Rapid expansion of the maxillary arch. II. Indications for rapid expansion. *JPO J Pract Orthod.* 1968;2(5):215-223.
216. Mossaz CF, Byloff FK, Richter M. Unilateral and bilateral corticotomies for correction of maxillary transverse discrepancies. *Eur J Orthod.* 1992;14(2):110-116.
217. Moussa R, O'Reilly MT, Close JM. Long-term stability of rapid palatal expander treatment and edgewise mechanotherapy. *Am J Orthod Dentofacial Orthop.* 1995;108(5):478-488.
218. Mugerza OE, Shapiro PA. Palatal muco-periostomy: An attempt to reduce relapse after slow maxillary expansion. *Am J Orthod.* 1980;78:548-558.
219. Nakajima A, Sameshima GT, Arai Y. Two- and three-dimensional orthodontic imaging using limited cone beam-computed tomography. *Angle Orthod.* 2005;75(6):895-903.
220. Nanda R. The rates of growth of several facial components measured from serial cephalometric roentgenograms. *Am J Orthod.* 1955;41:658-673.
221. Neeley WW, Edgin WA, Gonzales DA. A review of the effects of expansion of the nasal base on nasal airflow and resistance. *J Oral Maxillofac Surg.* 2007;65(6):1174-1179.
222. Neubert J, Somsiri S, Howaldt HP. Surgical expansion of midpalatal suture by means of modified Le Fort I osteotomy. *Dtsch Z Mund Kiefer Gesichtschir.* 1989;13(1):57-64.
223. Neyt NM, Mommaerts MY, Abeloos JV. Problems, obstacles and complications with transpalatal distraction in non-congenital deformities. *J Craniomaxillofac Surg.* 2002;30(3):139-143.
224. Ngan DC, Kharbanda OP, Geenty JP. Comparison of radiation levels from computed tomography and conventional dental radiographs. *Aust Orthod J.* 2003;19(2):67-75.
225. Nishimura T, Suzuki K. Anatomy of oral respiration: morphology of the oral cavity and pharynx. *Acta Otolaryngol.* 2003;Suppl.(550):25-28.
226. Northway WM, Meade JB. Surgically assisted rapid maxillary expansion: a comparison of technique, response, and stability. *Angle Orthod.* 1997;67(4):309-320.
227. Norton NS. *Netter's head and neck anatomy for dentistry.* Philadelphia: Saunders Elsevier; 2007.

228. Oliveira NL, Da Silveira AC, Kusnoto B. Three-dimensional assessment of morphological changes of the maxilla: a comparison of 2 kinds of palatal expanders. *Am J Orthod Dentofacial Orthop.* 2004;126(3):354-362.
229. Oztürk M, Doruk C, Ozeç I. Pulpal blood flow: effects of corticotomy and midline osteotomy in surgically assisted rapid palatal expansion. *J Craniomaxillofac Surg.* 2003;31(2):97-100.
230. Palaisa J, Ngan P, Martin C. Use of conventional tomography to evaluate changes in the nasal cavity with rapid palatal expansion. *Am J Orthod Dentofacial Orthop.* 2007;132(4):458-466.
231. Palomo JM, Rao PS, Hans MG. Influence of CBCT exposure conditions on radiation dose. *Oral Surg Oral Med Oral Pathol Oral Radiol Endod.* 2008;105(6):773-782.
232. Pancherz H, Szyska M. Analyse der Halswirbelkörper statt der Handknochen zur Bestimmung der skelettalen und somatischen Reife. *IOK.* 2000;32:151-161.
233. Parfitt GJ, Mjar IA. A clinical evaluation of localized gingival recession in children. *J Dent Child.* 1964;31:257-262.
234. Parks ET. Computed tomography applications in dentistry. *Dent Clin North Am.* 2000;44:371-394.
235. Pearson AI, Davies SJ, Sandles PJ. Surgically assisted rapid palatal expansion: a modified approach in a patient with a missing lateral incisor. *Int J Adult Orthod Orthognath Surg.* 1996;11:235-238.
236. Pearson LE. Gingival height of lower central incisors orthodontically treated and untreated. *Angle Orthod.* 1968;38(4):337-339.
237. Periago DR, Scarfe WC, Moshiri M. Linear accuracy and reliability of cone beam CT derived 3-dimensional images constructed using an orthodontic volumetric rendering program. *Angle Orthod.* 2008;78(3):387-395.
238. Persson M. Structure and growth of facial sutures. *Odontol Revy.* 1973;24(6):306-314.
239. Persson M, Thilander B. Palatal suture closure in man from 15-35 years of age. *Am J Orthod.* 1977;72(1):42-52.
240. Petrén S, Bondemark L, Söderfeldt B. A systematic review concerning early orthodontic treatment of unilateral posterior crossbite. *Angle Orthod.* 2003;73(5):588-596.
241. Phatouros A, Goonewardene MS. Morphologic changes of the palate after rapid maxillary expansion: a 3-dimensional computed tomography evaluation. *Am J Orthod Dentofacial Orthop.* 2008;134(1):117-124.
242. Phillips C, Medland WH, Fields HW. Stability of surgical maxillary expansion. *Int J Adult Orthodon Orthognath Surg.* 1992;7(3):139-146.
243. Pinto PX, Mommaerts MY, Wreakes G. Immediate postexpansion changes following the use of the transpalatal distractor. *J Oral Maxillofac Surg.* 2001;59(9):994-1000.
244. Pistorius A, Patrosio C, Willershausen B. Periodontal probing in comparison to diagnosis by CT-scan. *Int Dent J.* 2001;51(5):339-347.
245. Podesser B, Williams S, Bantleon HP. Quantitation of transverse maxillary dimensions using computed tomography: a methodological and reproducibility study. *Eur J Orthod.* 2004;26(2):209-215.
246. Pogrel MA, Kaban LB, Vargervik K. Surgically assisted rapid maxillary expansion in adults. *Int J Adult Orthodon Orthognath Surg.* 1992;7(1):37-41.

247. Prasad KN, Cole WC, Haase GM. Radiation protection in humans: extending the concept of as low as reasonably achievable (ALARA) from dose to biological damage. *Br J Radiol.* 2004;77(914):97-99.
248. Praskins P. A comparison of rapid maxillary expansion appliances: Hyrax vs. the Haas. New York: Montefiore, Department of Orthodontics; 1985.
249. Proffit WR, Fields HW, Sarver DM. Contemporary orthodontics, 4th ed. St-Louis: Mosby; 2007.
250. Proffit WR, Phillips C, Dann C. Who seeks surgical-orthodontic treatment? *Int J Adult Orthod Orthognath Surg.* 1990;5(3):153-160.
251. Proffit WR, Turvey T, Phillips C. Orthognathic surgery: a hierarchy of stability. *Int J Adult Orthodon Orthognath Surg.* 1996;11(3):191-204.
252. Proffit WR, Turvey TA, Phillips C. The hierarchy of stability and predictability in orthognathic surgery with rigid fixation: an update and extension. *Head Face Med.* 2007;3:21.
253. Proffit WR, White RP, Sarver DM. Contemporary treatment of dentofacial deformity. St-Louis: Mosby; 2003.
254. Provatidis C, Georgiopoulos B, Kotinas A. On the FEM modeling of craniofacial changes during rapid maxillary expansion. *Med Eng Phys.* 2007;29(5):566-579.
255. Putz R, Pabst R. Sobotta atlas d'anatomie humaine. Paris: Éd. médicales internationales; 2000.
256. Putz R, Pabst R. Sobotta atlas of human anatomy, vol 1. Baltimore: Williams & Wilkins; 1997.
257. Ramieri GA, Spada MC, Austa M. Transverse maxillary distraction with a bone-anchored appliance: dento-periodontal effects and clinical and radiological results. *Int J Oral Maxillofac Surg.* 2005;34(4):357-363.
258. Reed N, Ghosh J, Nanda RS. Comparison of treatment outcomes with banded and bonded RPE appliances. *Am J Orthod Dentofacial Orthop.* 1999;116(1):31-40.
259. Rimmelink HJ. Corticotomy of the upper jaw: a different view. *Ned Tijdschr Tandheelkd.* 2000;107(10):417-418.
260. Ricketts RM. Perspectives in the clinical application of cephalometrics, the first fifty years. *Angle Orthod.* 1981;51(2):115-150.
261. Roberts JA, Drage NA, Davies J. Effective dose from cone beam CT examinations in dentistry. *Br J Radiol.* 2009;82(973):35-40.
262. Rouvière H, Delmas A. Anatomie humaine: Tome 1, Tête et cou, 15e édition. Paris: Masson; 2002.
263. Rungcharassaeng K, Caruso JM, Kan JY. Factors affecting buccal bone changes of maxillary posterior teeth after rapid maxillary expansion. *Am J Orthod Dentofacial Orthop.* 2007;132(4):428.e421-428.
264. Sanders MA, Hoyjberg C, Chu CB. Common orthodontic appliances cause artifacts that degrade the diagnostic quality of CBCT images. *J Calif Dent Assoc.* 2007;35(12):850-857.
265. Sandikçiöğlü M, Hazar S. Skeletal and dental changes after maxillary expansion in the mixed dentition. *Am J Orthod Dentofacial Orthop.* 1997;111(3):321-327.
266. Sari Z, Ulysal T, Usumez S. Rapid maxillary expansion. Is it better in the mixed or in the permanent dentition? *Angle Orthod.* 2003;73(6):654-661.
267. Sarnäs KV, Björk A, Rune B. Long-term effect of rapid maxillary expansion studied in one patient with the aid of metallic implants and roentgen stereometry. *Eur J Orthod.* 1992;14(6):427-432.

268. Sarver DM, Johnston MW. Skeletal changes in vertical and anterior displacement of the maxilla with bonded rapid palatal expansion appliances. *Am J Orthod Dentofacial Orthop.* 1989;95(6):462-466.
269. Scaf G, Lurie AG, Mosier KM. Dosimetry and cost of imaging osseointegrated implants with film-based and computed tomography. *Oral Surg Oral Med Oral Pathol Oral Radiol Endod.* 1997;83(1):41-48.
270. Scarfe WC, Farman AG, Sukovic P. Clinical applications of cone-beam computed tomography in dental practice. *J Can Dent Assoc.* 2006;72(1):75-80.
271. Schiffman PH, Tuncay OC. Maxillary expansion: a meta analysis. *Clin Orthod Res.* 2001;4(2):86-96.
272. Schimming R, Feller KU, Herzmann K. Surgical and orthodontic rapid palatal expansion in adults using Glassman's technique: retrospective study. *Br J Oral Maxillofac Surg.* 2000;38(1):66-69.
273. Schneidman E, Wilson S, Erkis R. Two point rapid maxillary expansion: an alternate approach to traditional treatment. *Pediatr Dent.* 1990;12(2):92-97.
274. Schulze D, Heiland M, Thurmman H. Radiation exposure during midfacial imaging using 4- and 16-slice computed tomography, cone beam computed tomography systems and conventional radiography. *Dentomaxillofac Radiol.* 2004;33(2):83-86.
275. Schwarz GM, Thrash WJ, Byrd DL. Tomographic assessment of nasal septal changes following surgical-orthodontic rapid maxillary expansion. *Am J Orthod.* 1985;87(1):39-45.
276. Scott JH. *Dentofacial development and growth.* Oxford: Pergamon Press; 1967.
277. Seto BH, Gotsopoulos H, Sims MR. Maxillary morphology in obstructive sleep apnoea syndrome. *Eur J Orthod.* 2001;23(6):703-714.
278. Shetty V, Caridad JM, Caputo AA. Biomechanical rationale for surgical-orthodontic expansion of the adult maxilla. *J Oral Maxillofac Surg.* 1994;52(7):742-749.
279. Silva MA, Wolf U, Heinicke F. Cone-beam computed tomography for routine orthodontic treatment planning: a radiation dose evaluation. *Am J Orthod Dentofacial Orthop.* 2008;133(5):640.e641-645.
280. Silverstein K, Quinn PD. Surgically-assisted rapid palatal expansion for management of transverse maxillary deficiency. *J Oral Maxillofac Surg.* 1997;55(7):725-727.
281. Skieller V. Expansion of the midpalatal suture by removable plates, analysed by the implant method. *Rep Congr Eur Orthod Soc.* 1964;40:143-158.
282. Snyder CC, Levine GA, Swanson HM. Mandibular lengthening by gradual distraction. Preliminary report. *Plast Reconstr Surg.* 1973;51(5):506-508.
283. Sorel O. Rapid palatal expansion for the treatment of maxillary constriction. *Rev Stomatol Chir Maxillofac.* 2004;105(1):26-36.
284. Sperry TP, Speidel TM, Isaacson RJ. The role of dental compensations in the orthodontic treatment of mandibular prognathism. *Angle Orthod.* 1977;47(4):293-299.
285. Starnbach H, Bayne D, Cleall J. Facioskeletal and dental changes resulting from rapid maxillary expansion. *Angle Orthod.* 1966;36(2):152-164.
286. Steiner GG, Pearson JK, Ainamo J. Changes of the marginal periodontium as a result of labial tooth movement in monkeys. *J Periodontol.* 1981;52(6):314-320.

287. Stratemann SA, Huang JC, Maki K. Comparison of cone beam computed tomography imaging with physical measures. *Dentomaxillofac Radiol.* 2008;37(2):80-93.
288. Strömberg C, Holm J. Surgically assisted, rapid maxillary expansion in adults. A retrospective long-term follow-up study. *J Craniomaxillofac Surg.* 1995;23(4):222-227.
289. Stucki-McCormick SU, Mizrahi R, Fox RM. Distraction osteogenesis of the mandible using a submerged intraoral device: A report of three cases. *J Oral Maxillofac Surg.* 1999;57(2):192-198.
290. Sukovic P. Cone beam computed tomography in craniofacial imaging. *Orthod Craniofac Res.* 2003;6(Suppl 1):31-36.
291. Sukovic P. Cone beam computed tomography in dentomaxillofacial imaging. *AADMRT Newsletter.* 2004;Winter:1-9.
292. Suomalainen A, Vehmas T, Kortensniemi M. Accuracy of linear measurements using dental cone beam and conventional multislice computed tomography. *Dentomaxillofac Radiol.* 2008;37(1):10-17.
293. Suri L, Taneja P. Surgically assisted rapid palatal expansion: a literature review. *Am J Orthod Dentofacial Orthop.* 2008;133(2):290-302.
294. Swennen G, Dempf R, Schliephake H. Cranio-facial distraction osteogenesis: a review of the literature: Part II: experimental studies. *Int J Oral Maxillofac Surg.* 2002;31(2):123-135.
295. Swennen G, Schliephake H, Dempf R. Craniofacial distraction osteogenesis: a review of the literature: Part I: clinical studies. *Int J Oral Maxillofac Surg.* 2001;30(2):89-103.
296. Tanner JM. *Growth at adolescence*, 2nd ed. Oxford: Blackwell Scientific Publications; 1962.
297. Taranger J, Hägg U. Timing and duration of adolescent growth. *Acta Odontol Scand.* 1980;38(1):57-67.
298. Taşpinar F, Uçüncü H, Bishara SE. Rapid maxillary expansion and conductive hearing loss. *Angle Orthod.* 2003;73(6):669-673.
299. Tausche E, Hansen L, Hietschold V. Three-dimensional evaluation of surgically assisted implant bone-borne rapid maxillary expansion: a pilot study. *Am J Orthod Dentofacial Orthop.* 2007;131(4 Suppl):S92-99.
300. Timms DJ. The dawn of rapid maxillary expansion. *Angle Orthod.* 1999;69(3):247-250.
301. Timms DJ. The effect of rapid maxillary expansion on nasal airway resistance. *Br J Orthod.* 1986;13(4):221-228.
302. Timms DJ. Rapid maxillary expansion in the treatment of nocturnal enuresis. *Angle Orthod.* 1990;60(3):229-233.
303. Timms DJ. A study of basal movement with rapid maxillary expansion. *Am J Orthod.* 1980;77(5):500-507.
304. Timms DJ, Moss JP. An histological investigation into the effects of rapid maxillary expansion on the teeth and their supporting tissues. *Trans Eur Orthod Soc.* 1971:263-271.
305. Timms DJ, Preston CB, Daly PF. A computed tomographic assessment of maxillary movement induced by rapid expansion - a pilot study. *Eur J Orthod.* 1982;4(2):123-127.

306. Timms DJ, Vero D. The relationship of rapid maxillary expansion to surgery with special reference to midpalatal synostosis. *Br J Oral Surg.* 1981;19(3):180-196.
307. Trott JR, Love B. An analysis of localized gingival recession in 766 Winnipeg high school students. *Dent Prat Dent Rec.* 1966;16:209-213.
308. Tsiklakis K, Donta C, Gavala S. Dose reduction in maxillofacial imaging using low dose Cone Beam CT. *Eur J Radiol.* 2005;56(3):413-417.
309. Tyndall DA, Rathore S. Cone-beam CT diagnostic applications: caries, periodontal bone assessment, and endodontic applications. *Dent Clin North Am.* 2008;52(4):825-841.
310. Usumez S, İşeri H, Orhan M. Effect of rapid maxillary expansion on nocturnal enuresis. *Angle Orthod.* 2003;73(5):532-538.
311. Vanarsdall RL. Orthodontics: The state of the art. Dans: Barrer HG, éditeur. *Periodontal problems associated with orthodontic treatment.* Philadelphie: University of Pennsylvania Press; 1981. p.115-124.
312. Vanarsdall RL. Transverse dimension and long-term stability. *Semin Orthod.* 1999;5(3):171-180.
313. Vannier MW. Craniofacial computed tomography scanning: technology, applications and future trends. *Orthod Craniofac Res.* 2003;6(Suppl 1):23-30.
314. Vardimon AD, Graber TM, Voss LR. Determinants controlling iatrogenic external root resorption and repair during and after palatal expansion. *Angle Orthod.* 1991;61(2):113-122.
315. Velázquez P, Benito E, Bravo LA. Rapid maxillary expansion. A study of the long-term effects. *Am J Orthod Dentofacial Orthop.* 1996;109(4):361-367.
316. Villa MP, Malagola C, Pagani J. Rapid maxillary expansion in children with obstructive sleep apnea syndrome: 12-month follow-up. *Sleep Med.* 2007;8(2):128-134.
317. Wainwright WM. Faciolingual tooth movement: its influence on the root and cortical plate. *Am J Orthod.* 1973;64(3):278-302.
318. Warren DW, Hershey HG, Turvey TA. The nasal airway following maxillary expansion. *Am J Orthod Dentofacial Orthop.* 1987;91(2):111-116.
319. Wehrbein H, Yildizhan F. The mid-palatal suture in young adults, A radiological-histological investigation. *Eur J of Orthod.* 2001;23:105-114.
320. Wennström JL. The significance of the width and thickness of the gingiva in orthodontic treatment. *Dtsch Zahnärztl Z.* 1990;45:136-141.
321. Wennström JL, Lindhe J, Sinclair F. Some periodontal tissue reactions to orthodontic tooth movement in monkeys. *J Clin Periodontol.* 1987;14:121-129.
322. Wertz R, Dreskin M. Midpalatal suture opening: a normative study. *Am J Orthod.* 1977;71(4):367-381.
323. Wertz RA. Changes in nasal airflow incident to rapid maxillary expansion. *Angle Orthod.* 1968;38(1):1-11.
324. Wertz RA. Rapid expansion of the maxillary dental arch and nasal cavity by the opening the mid palatal suture. *Angle Orthod.* 1961;31:73-90.
325. Wertz RA. Skeletal and dental changes accompanying rapid midpalatal suture opening. *Am J Orthod.* 1970;58(1):41-66.
326. White SC. 1992 assessment of radiation risk from dental radiography. *Dentomaxillofac Radiol* 1992;21(3):118-126.
327. White SC. Cone-beam imaging in dentistry. *Health Phys.* 2008;95(5):628-637.

328. Woods M, Wiesenfeld D, Probert T. Surgically-assisted maxillary expansion. *Aust Dent J.* 1997;42(1):38-42.
329. Wortche R, Hassfeld S, Lux CJ. Clinical application of cone beam digital volume tomography in children with cleft lip and palate. *Dentomaxillofac Radiol.* 2006;35(2):88-94.
330. Wriedt S, Kunkel M, Zentner A. Surgically assisted rapid palatal expansion. An acoustic rhinometric, morphometric and sonographic investigation. *J Orofac Orthop.* 2001;62(2):107-115.
331. Wright GH. A study of the maxillary sutures. *Dent Cosmos.* 1911;52:633-642.
332. Zahl C, Gerlach KL. Palatinaldistraktor Ein innovativer ansatz für die gaumennahterweiterung. *Mund Kiefer Gesichts Chir.* 2002;6:446-449.
333. Zemann W, Schanbacher M, Feichtinger M. Dentoalveolar changes after surgically assisted maxillary expansion: a three-dimensional evaluation. *Oral Surg Oral Med Oral Pathol Oral Radiol Endod.* 2009;107(1):36-42.
334. Zhou Y, Wang X, Lin Y. Distraction osteogenesis for correction of maxillary constriction. *Zhonghua Kou Qiang Yi Xue Za Zhi.* 2000;35(3):177-180.
335. Zimring JF, Isaacson RJ. Forces produced by rapid maxillary expansion. 3. Forces present during retention. *Angle Orthod.* 1965;35:178-186.
336. Zöllner J, Ullrich H. Combined surgical-orthodontic palatine suture expansion in adulthood. *Fortschr Kieferorthop.* 1991;52(2):61-65.
337. Zöllner J, Ullrich H. Experiences with surgically supported maxillary expansion. *Inf Orthod Kieferorthop.* 1991;23(1):95-103.

Annexes

Chapitre 8. Annexes

Annexe I : Certificat d'éthique

Faculté de médecine dentaire

Le 3 avril 2006

Madame Marie-France Thibaudeau
Vice-Présidente
Comité Ethique
Hôpital du Sacré-Cœur de Montréal
5400, boul. Gouin ouest
Montréal (Qc)
H4J 1C5

Objet : Ajout au Protocole Bruxisme 2001 d'un volet
sur l'Expansion Palatine chez le Bruxeur

Chère madame,

Dans le cadre des traitements réguliers à la Faculté de Médecine Dentaire de l'Université de Montréal, nous sommes appelés à proposer un traitement d'orthodontie régulier non-expérimental. Il s'agit de l'expansion du palais à l'aide d'un appareil dentaire conventionnel. Toutefois, il se peut que certains patients (âgés de 8 à 18 ans) présentent des troubles respiratoires (ronflement, apnées ou grincement des dents).

Afin de vérifier si ce traitement clinique renverse ou aggrave ces troubles du sommeil, nous désirons observer en laboratoire du sommeil 15 garçons ou filles, ceci avant et après ce traitement régulier (2 nuits).

Les procédures sont standards, aucune manipulation expérimentale ne sera effectuée. Nous collecterons les données usuelles (qualité du sommeil, fatigue, douleur, vigilance, performance familiale / travail / scolaire).

Le consentement usuel pour le bruxisme sera utilisé avec modification de l'âge (ci-joint) qui sera effectuée à la main sur le document signé par le parent ou tuteur.

[information retirée / information withdrawn]

Gilles Lavigne
Professeur titulaire
Chercheur du Centre de Recherche
Hôpital du Sacré-Cœur de Montréal

c.c. Dr Athena Papadakis, Orthodontie – U de Montréal

C.P. 6128, Succursale Centre-ville
Montréal (Québec) H3C 3J7
Canada

[information retirée / information withdrawn]



PROJET DE RECHERCHE

TITRE: Électrophysiologie et pharmacologie du bruxisme nocturne et relations douleur-sommeil - /
Projet : Étude sur le bruxisme au cours du sommeil

LIEU: Hôpital du Sacré-Coeur de Montréal

CHERCHEUR: Docteur Gilles Lavigne

PROVENANCE DES FONDS: Institut de recherche en santé du Canada et Fonds de la recherche en santé du Québec

PROBLÉMATIQUE ET OBJECTIF DE L'ÉTUDE: Étude sur le bruxisme et sa pathophysiologie. Rôle du système nerveux autonome lors du sommeil et effet de l'âge sur l'interaction douleur-sommeil

TYPE DE RECHERCHE: Clinique et expérimentale / psychophysique

ADMISSIBILITÉ DES SUJETS: Sujets en bonne santé : bruxeurs et témoins âgés entre 20 et 60 ans avec douleur chronique sans médicament.

LES CONSÉQUENCES ÉTHIQUES:

Liberté de participer:	oui	Consentement éclairé:	oui
Confidentialité:	oui	Liberté d'en sortir sans contrainte:	oui

FORMULAIRE DE CONSENTEMENT: requis: oui (version initiale du 8 août 2001)
approuvé: oui le 15 août 2001

DATE DE RÉCEPTION : 27 avril 2001

COMITÉ D'ÉTHIQUE: No de code: C.E.2001-08-109, C.E.2002-09-122, C.E.2003-08-167

DATE DE L'ÉTUDE PAR LE COMITÉ : 22 mai 2001

- 11 septembre 2002 (modification au protocole)
- 11 septembre 2002 (renouvellement)
- 1^{er} septembre 2003 (renouvellement)
- 16 mars 2004 (modification au protocole / lettre du chercheur en date du 26 février 2004)
- 28 septembre 2004 (renouvellement)
- 23 septembre 2005 (renouvellement)
- 10 avril 2006 (modification au formulaire d'information et de consentement en date du 4 avril 2006)

**MEMBRES DU COMITÉ D'ÉTHIQUE DE LA RECHERCHE ET DE
L'ÉVALUATION DES TECHNOLOGIES DE LA SANTÉ**
Hôpital du Sacré-Coeur de Montréal

AVIS FAVORABLE	Me Chantal Roy, juriste, présidente Mme Marie-France Thibaudeau, scientifique non médecin, vice-présidente M. Guy Beauregard, personne spécialisée en éthique Dr Marcel Boulanger, membre non affilié représentant la collectivité Mme Henriette Bourassa, membre non affilié représentant la collectivité Dr Colin Verdant, scientifique médecin Dr Razvan Diaconescu, scientifique médecin Dre Jadranka Spahija, scientifique non médecin Mme Nathalie Demers, scientifique non médecin
---------------------------	-------------------------------------------------------------------------------------------------------------------------------------------------------------------------------------------------------------------------------------------------------------------------------------------------------------------------------------------------------------------------------------------------------------------------------------------------------------------------------------------------------------------

[information retirée / information withdrawn]

Marie-France Thibaudeau

Note : Dr Lavigne étant membre au moment de l'approbation initiale n'a participé ni aux délibérations ni au vote.

Le Comité d'éthique de la recherche de l'HSCM poursuit ses activités en accord avec Les bonnes pratiques cliniques (Santé Canada) et tous les règlements applicables

Annexe II : Document d'information remis aux sujets

FORMULAIRE D'INFORMATION POUR LES PATIENTS

Effets parodontaux d'une expansion palatine rapide assistée chirurgicalement (EPRAC) :
évaluation clinique et évaluation radiologique
à l'aide de la tomodensitométrie à faisceau conique

Chercheurs :

Dre Chantal Gauthier
Dre Athena Papadakis
Dre Manon Paquette
Dr René Voyer

Section Orthodontie
Faculté de médecine dentaire
Université de Montréal
2900, Édouard-Montpetit
C.P. 6128, succ. Centre-Ville
H3C 3J7

Introduction

Avec les progrès de la technologie et l'amélioration des techniques de chirurgie maxillo-faciale, la chirurgie orthognathique est un outil de traitement de plus en plus privilégié par les orthodontistes. Parmi les différentes interventions chirurgicales effectuées, l'EPRAC – expansion palatine rapide assistée chirurgicalement – est davantage préconisée pour les patients dont l'âge squelettique ne permet plus une expansion palatine conventionnelle.

De façon générale, les effets dentaires et squelettiques de cette procédure sont connus par les orthodontistes. Elle est également considérée comme ayant peu ou pas d'effets néfastes sur le parodonte (les gencives), sans toutefois qu'aucune étude n'ait été faite sur le sujet. Donc, un premier volet à cette étude consiste en l'évaluation clinique et radiologique des effets de cette chirurgie sur les tissus de support des dents.

Un second volet consiste à en évaluer l'impact sur les voies respiratoires et le sommeil, en continuité avec un autre projet de recherche actuellement en cours.

De nombreux outils radiologiques sont mis à la disposition des orthodontistes et des chirurgiens. Le « cone-beam CT » en est un de plus en plus couramment utilisé aux États-Unis et il sert actuellement d'outil radiologique de routine dans certaines universités canadiennes. Le « cone beam CT » permet non seulement l'obtention des radiographies de base, mais également celle de certaines images plus spécifiques et une visualisation en trois dimensions des différentes structures anatomiques.

But du projet de recherche

Le but du projet de recherche est d'une part d'évaluer les effets parodontaux d'une expansion palatine rapide assistée chirurgicalement (EPRAC) selon une évaluation clinique et une évaluation radiologique à l'aide du « cone-beam CT ». D'autre part, il s'agira d'évaluer les effets sur les voies respiratoires et sur le sommeil.

Critères de sélection

Seuls les patients chez qui une expansion palatine est prévue à leur plan de traitement orthodontique et chez qui la croissance squelettique ne permet plus une expansion palatine conventionnelle, c'est-à-dire sans chirurgie, seront retenus pour l'étude.

Des critères plus spécifiques serviront également à la sélection des patients dont : être en bonne santé, non-fumeur pendant la période de l'étude, avoir une bonne santé parodontale (bonne santé des gencives), bonne hygiène dentaire, aucune dent absente ou incluse au maxillaire.

Hygiène buccale

Comme une partie du projet vise à évaluer les effets du traitement sur la condition du parodonte (gencives et tissus de support des dents), il est d'autant plus important de maintenir une bonne hygiène buccale et dentaire. Les instructions d'hygiène seront révisées avec le patient et sa coopération pour maintenir une hygiène impeccable est nécessaire pour mener à bien cette étude. Différents éléments seront discutés avec le patient dont une bonne technique de brossage (possibilité d'utiliser la brosse à dents électrique) et l'utilisation de la soie dentaire.

Déroulement de l'étude

L'étude se déroulera comme suit :

- 2 rendez-vous initiaux : évaluation, explications du projet, consentement
- 2 rendez-vous de préparation à la chirurgie - confection de l'appareil d'expansion
- 3 à 5 rendez-vous de suivi immédiatement après la chirurgie
- 1 rendez-vous de suivi 3 mois après la chirurgie
- 2 rendez-vous de suivi 6 mois après la chirurgie
- 1 rendez-vous de suivi 1 an après la chirurgie.
- Par la suite, la réévaluation habituelle sera faite afin de poursuivre les traitements orthodontiques.

Tout au long des différents rendez-vous, le patient sera amené à :

- consulter son dentiste pour le suivi régulier
- consulter le chirurgien avant la chirurgie, pour la chirurgie, et en contrôle
- consulter un ORL pour s'assurer de l'absence de problèmes ou de pathologies au niveau des voies respiratoires
- se rendre à une clinique de radiologie maxillo-faciale avant la chirurgie, six mois après la chirurgie et 1 an après la chirurgie
- se rendre au laboratoire de sommeil de l'Hôpital Sacré-Cœur – deux nuits avant la chirurgie et deux nuits six mois après la chirurgie.

La préparation et le suivi se fera essentiellement comme pour un patient régulier, à l'exception de la visite chez l'ORL, des visites à la clinique de radiologie et des nuits au laboratoire du sommeil.

Laboratoire de sommeil

Vous avez en complément un document d'information et de consentement du Centre d'étude du sommeil et des rythmes biologiques, de même qu'une feuille vous donnant les instructions pour vous y rendre.

Des frais importants sont impliqués dans la préparation des salles avant chacune des nuits. Le laboratoire de sommeil est donc très strict quant aux dates fixées. Vous devez aviser 2 à 3 jours à l'avance le laboratoire de toute condition ou maladie qui pourrait affecter la qualité de sommeil du patient, afin de décider si les nuits seront reportées ou maintenues. Également, aucune médication ne doit être prise par le patient. Advenant

une prescription faite par un médecin pour une condition quelconque, veuillez contacter le laboratoire quelques jours avant pour les en informer.

Risques associés à l'étude

Aucun risque n'est associé à l'étude comme telle.

Les risques et conséquences possibles sont les risques associés au traitement chirurgical lui-même. Ils seront expliqués par le chirurgien lors du rendez-vous de consultation chez ce dernier.

Arrangement financier

Le montant du traitement orthodontique reste le même que pour tout traitement complet à la section d'orthodontie de la Faculté de médecine dentaire de l'Université de Montréal. Ce montant a été établi lors de votre premier rendez-vous à la clinique de choix et figure sur votre entente financière avec le département. De même, les frais associés à la chirurgie sont ceux fixés par le chirurgien, comme pour tout patient nécessitant une chirurgie orthognatique. Les frais pour la radiologie font partie intégrante des frais du traitement d'orthodontie, comme pour tout patient à la clinique.

Un montant de 75\$ est donné au patient pour chacune des nuits passées au laboratoire de sommeil.

Participation volontaire et retrait de l'étude

Votre participation à l'étude est entièrement volontaire. Vous êtes donc libre de refuser d'y participer.

Si vous participez à l'étude, vous êtes libre de vous retirer à n'importe quel moment, sans aucun préjudice, ni quelque pénalité que ce soit. Advenant le cas, les traitements d'orthodontie se poursuivront tels que prévus dans le plan de traitement.

Confidentialité

Tous les renseignements recueillis au cours de l'étude demeureront strictement confidentiels. Cependant, tel que signé dans le consentement de la Clinique d'orthodontie de la Faculté de médecine dentaire de l'Université de Montréal, tous les éléments du dossier clinique (photos, modèles d'étude, diapositives et radiographies) peuvent servir à des conférences scientifiques ou à l'enseignement.

Contacts**Dre Chantal Gauthier, Résidente**[information retirée /
information withdrawn](en cas d'urgence seulement,
soirs et fins de semaine seulement, en-dehors
des heures cliniques)**Dre Athena Papadakis, Professeure**

[information retirée / information withdrawn]

Dr Nimaat Pertick

Adresse : 205-2540 Av. Pierre-Péladeau, Laval, H7T 0A3

Téléphone : [information retirée /
information withdrawn]**Hôpital Notre-Dame**Téléphone : [information retirée / information
withdrawn]**Maxillo-Facial 3D du Grand Montréal****Dre Manon Paquette**

Adresse : 1823, rue Sherbrooke Est, Montréal, H2K 1B4

Téléphone : [information retirée /
information withdrawn]**Dr François Lavigne, ORL**

Adresse : 1361, Avenue Beaumont, Mont-Royal, H3P 2W3

Téléphone : [information retirée / information
withdrawn]**Laboratoire de sommeil**

Hôpital Sacré-Cœur (voir document)

Annexe III : Formulaire de consentement

Centre d'étude du sommeil et des rythmes biologiques – Hôpital du Sacré-Cœur de Montréal
et
Faculté de médecine dentaire, Université de Montréal

Formulaire d'information et de consentement

Titre de l'étude :

Électrophysiologie et pharmacologie du bruxisme nocturne et les relations douleur sommeil

- Étude sur le bruxisme au cours du sommeil

- Version orthodontie pour Sujets bruxeurs (Mineurs) 05-05 2006

Chercheurs :

Gilles Lavigne, DMD, MSc, PhD, FRCD(c)-Médecine buccale

Professeur titulaire, Faculté de médecine dentaire, Université de Montréal

Centre d'étude du sommeil et des rythmes biologiques, Hôpital du Sacré-Cœur de Montréal

[information retirée / information withdrawn]

Jacques Montplaisir, MD, PhD, CRCP

Professeur titulaire, Département de psychiatrie, Faculté de médecine, Université de Montréal,

Centre d'étude du sommeil et des rythmes biologiques, Hôpital du Sacré-Cœur de Montréal

[information retirée / information withdrawn]

Collaborateurs:

Athens Papadakis, BDS (Hons), FDS RCS (Eng), M.Sc., FRCDC.

Professeure adjointe, Section d'orthodontie

Faculté de médecine dentaire, Université de Montréal

[information retirée / information withdrawn]

Chantal Gauthier, DMD, Résidente en orthodontie

Faculté de médecine dentaire, Université de Montréal

[information retirée / information withdrawn]

Commanditaires :

Instituts de recherche en santé du Canada et le Fonds de la recherche en santé du Québec

Information

Certaines personnes à qui s'adresse ce projet de recherche ne peuvent donner leur consentement si elles sont âgées de moins de 18 ans (article 21 du Code civil du Québec). Les informations qui suivent vous renseignent sur cette étude. Vous devez décider de la même manière que le ferait le sujet s'il était en mesure de prendre sa propre décision. N'hésitez pas à poser toutes vos questions pour bien comprendre de quoi il s'agit.

Nature et objectif de l'étude

Nous vous invitons à participer à une étude clinique à titre de sujet bruxeur (grincement des dents) ou de sujet avec des maux de tête, en collaboration avec le Centre d'étude du sommeil et des rythmes biologiques de l'Hôpital du Sacré-Cœur. Il est important que vous compreniez certains principes généraux qui s'appliquent à toutes les personnes qui participent à nos études.

Cette étude a pour but premier d'examiner la relation qui existe entre l'activité de certains muscles (appareil masticateur, cou, et jambes) et les limitations de flot respiratoire lors du sommeil. Une meilleure compréhension de ce phénomène nous aidera dans un deuxième

**Centre d'étude du sommeil et des rythmes biologiques – Hôpital du Sacré-Cœur de Montréal
et
Faculté de médecine dentaire, Université de Montréal**

temps à découvrir la thérapie la plus apte à améliorer cette condition. Nous prévoyons enregistrer de 15 à 25 sujets.

Déroulement de l'étude et méthodes utilisées

- Vous n'aurez aucun médicament à prendre.
- À la première visite, nous évaluerons votre condition dentaire et médicale pour déterminer si vous répondez aux critères d'inclusion de notre étude. Vous devrez compléter les questionnaires ci-joints et une radiographie de type panoramique (de vos dents et mâchoire) récente sera requise. Votre consentement à participer à la présente étude sera confirmé par la signature de ce formulaire.

Déroulement :

Vous devrez venir dormir 4 nuits (2 fois 2 nuits consécutives espacées de 4 à 6 mois), au Centre d'étude du sommeil et des rythmes biologiques de l'Hôpital du Sacré-Cœur où, pendant votre sommeil, nous enregistrerons l'activité électrique de votre cerveau, votre cœur et de vos muscles à l'aide de petites électrodes collées à votre peau. Ces enregistrements sont effectués, sous la supervision d'un médecin, par un(e) technicien(ne) en électrophysiologie. L'analyse des tracés sommeil sera effectuée par un(e) autre technicien(ne) qui sera sous condition aveugle afin de minimiser les biais (influences non voulues sur les résultats).

- Les rendez-vous auront lieu selon un horaire prédéterminé avec vous.
- Vous devrez arriver à l'Hôpital du Sacré-Cœur vers 19h00, vous vous coucherez vers 22h00 et on vous réveillera vers 7h00 et vous quitterez l'Hôpital environ 1 heure après votre réveil. Il est à noter qu'aucun souper ou petit déjeuner ne sera fourni.
- De plus, au cours de l'étude, il est possible que nous vous demandions de remplir différents questionnaires afin de mieux évaluer votre condition (durée 5-15 min).

Risques, effets secondaires et désagréments

Voici les inconvénients associés à cette étude:

- Les électrodes collées à la surface de votre peau peuvent créer une légère rougeur. Une telle irritation est de courte durée et sans conséquence;
- Au cours de l'étude, si vous devez prendre des médicaments prescrits ou non prescrits (ex: Tylenol, Aspirine, etc.), des produits naturels ou toute autre forme de traitement (ex: physiothérapie, etc.), nous vous demandons, S.V.P., de nous contacter afin de vérifier si ceci n'interfère pas avec l'étude;
- Si le fait de dormir à l'hôpital vous occasionne des problèmes pour votre travail, une lettre explicative pourra être remise à votre employeur à votre demande;
- Il n'y a normalement aucun risque prévu pour votre santé. Nous utiliserons les meilleures conditions possibles pour assurer votre sécurité et confort.

Bénéfices et avantages

Il est possible que vous ne puissiez pas retirer de bénéfices personnels en participant à cette étude. Toutefois, par votre participation, vous contribuez à améliorer la qualité des soins prodigués aux personnes souffrant de bruxisme (serrement et grincement des dents) ou de

Centre d'étude du sommeil et des rythmes biologiques – Hôpital du Sacré-Cœur de Montréal
et
Faculté de médecine dentaire, Université de Montréal

problèmes reliés à la respiration;

Indemnité

Vous recevrez, par courrier, un dédommagement de 75 \$ pour votre participation à chacune des sessions. L'envoi des indemnités débutera après la première visite de sélection.

En cas de préjudice :

Si vous deviez subir quelque préjudice que ce soit par suite de toute procédure reliée à l'étude, vous recevrez tous les soins médicaux nécessaires, sans frais de votre part. En acceptant de participer à cette étude, vous ne renoncez à aucun de vos droits ni ne libérez les chercheurs ou les institutions impliqués de leurs responsabilités légales et professionnelles.

Confidentialité

Tous les renseignements recueillis à votre sujet au cours de l'étude demeureront strictement confidentiels, dans les limites prévues par la loi, et vous ne serez identifié(e) que par un code. La clé du code reliant votre nom et votre dossier de recherche sera conservé en lieu sûr par le chercheur responsable du projet de recherche pour une période de 25 ans et détruit par la suite. Aucune publication ou communication scientifique résultant de cette étude ne renfermera quoi que ce soit qui puisse permettre de vous identifier. Si un vidéo est utilisé, un masque est ajouté sur le visage afin que l'on ne puisse reconnaître le sujet.

Cependant, à des fins de contrôle du projet de recherche, votre dossier pourra être consulté par une personne mandatée par le comité d'éthique de la recherche de l'Hôpital du Sacré-Cœur ainsi que par des représentants des Instituts de recherche en santé du Canada et du Fonds de la recherche en santé du Québec. Tous adhèrent à une politique de stricte confidentialité.

Participation volontaire et retrait de l'étude

- Votre participation est entièrement volontaire, vous êtes donc libre de refuser d'y participer.
- Si vous participez à l'étude, vous êtes libre de vous en retirer à n'importe quel moment, sans avoir à donner de raisons et sans aucun préjudice ou pénalité de quelque nature. Vous n'avez qu'à informer le chercheur ou autre personne responsable du projet de votre décision.
- Toute nouvelle connaissance acquise durant le déroulement de l'étude qui pourrait affecter votre décision de continuer d'y participer vous sera communiquée sans délai, verbalement et par le biais d'un formulaire sur lequel les nouvelles mentions ou changements ou ajouts seront surlignés en jaune.
- Votre décision de ne pas participer à l'étude ou de vous en retirer n'aura aucune conséquence sur les soins qui vous seront fournis par la suite ou sur vos relations avec votre médecin et les autres intervenants.
- Le chercheur responsable de l'étude peut aussi décider de vous retirer du projet sans votre consentement si vous ne correspondez pas aux critères diagnostiques de l'étude après une nuit d'enregistrement ou, si votre condition physique s'est modifiée.

Personnes à contacter – Soins en cas d'urgence

Urgence – Personnes à contacter pour l'étude :

Il n'y a normalement aucune urgence prévue avec ce type d'étude, toutefois, si c'était le cas, vous devrez suivre ce qui suit: pendant toute la durée de l'étude ou après, si vous éprouvez de

**Centre d'étude du sommeil et des rythmes biologiques – Hôpital du Sacré-Coeur de Montréal
et
Faculté de médecine dentaire, Université de Montréal**

la douleur intense ou autres maux, veuillez en informer un des membres de l'équipe de recherche aux numéros suivants :

- Dr. Athena Papadakis : [information retirée / information withdrawn]
Université de Montréal:
- Dr. G. Lavigne
Université de Montréal: [information retirée / information withdrawn] (a/s Mireille Charron)
- Dr. Jacques Montplaisir
Hôpital du Sacré-Coeur: [information retirée / information withdrawn] (a/s Mireille Charron)
- Christiane Manzini
Université de Montréal: [information retirée / information withdrawn] ou Téléavertisseur: [information retirée / information withdrawn]

Pour les téléavertisseurs: après avoir composé le numéro, vous entendrez le message suivant «après la tonalité, veuillez laisser votre message numérique». En utilisant le clavier de votre téléphone à boutons, entrez le numéro de téléphone où nous pouvons vous joindre et raccrochez.

Vos droits – Personne à contacter :

Si vous avez des questions à poser au sujet de cette étude à un professionnel ou un chercheur qui n'est pas impliqué dans cette étude vous pouvez contacter :

- Tore Nielsen au [information retirée / information withdrawn]

Si vous avez des questions à poser concernant vos droits en tant que sujet de recherche, ou si vous avez des plaintes ou commentaires à formuler, vous pouvez communiquer avec la direction générale de l'Hôpital du Sacré-Coeur de Montréal au (514) 338-2222 poste 3581.

Centre d'étude du sommeil et des rythmes biologiques – Hôpital du Sacré-Cœur de Montréal
et
Faculté de médecine dentaire, Université de Montréal

Consentement du sujet et signatures Étude du bruxisme au cours du sommeil (version orthodontie)

1. J'ai pris connaissance du présent formulaire d'information et du formulaire de consentement éclairé destiné au sujet.
2. Je reconnais avoir été bien informé(e) et avoir eu suffisamment de temps pour considérer ces informations et pour demander conseil.
3. Je reconnais que le langage médical et technique utilisé m'a été expliqué à ma satisfaction et que j'ai reçu des réponses satisfaisantes à mes questions.
4. J'ai été informé(e) que ma participation à cette étude est volontaire et que je suis entièrement libre de refuser d'y participer et de la possibilité de me retirer de l'étude en tout temps sans que la qualité des soins qu'il recevra ne soit modifiée.
5. J'ai lu le présent formulaire et je consens volontairement à participer à cette étude.

Section pour les sujets de moins de 18 ans

4. J'ai été informé(e) que ma participation à cette étude est volontaire et que je suis entièrement libre de refuser d'y participer et de la possibilité de retirer (nom de l'enfant) de l'étude en tout temps sans que la qualité des soins qu'il recevra ne soit modifiée.
5. J'ai lu le présent formulaire et je consens volontairement à ce que (nom de l'enfant) participe à cette étude.
6. Je recevrai une copie signée du présent formulaire.
7. L'inclusion de tout article contenu dans ce document qui, non intentionnellement, irait à l'encontre d'une loi existante applicable au Québec sera nul et non avenu.

Nom du sujet

_____ (lettres mouillées)

Signature

Date

Nom du parent ou
tuteur pour sujet de
moins de 18 ans

_____ (lettres mouillées)

Signature

Date

Nom du chercheur ou
son représentant:

_____ (lettres mouillées)

Signature

Date

Nom du témoin

_____ (lettres mouillées)

Signature

Date

Annexe IV : Description des rendez-vous

Description des rendez-vous

- 1 - Examen initial : anamnèse, examen clinique, modèles d'étude et articulé, photos
 Évaluation parodontale sommaire et instructions d'hygiène
 Explications du projet de recherche et remettre formulaire de consentement
 Rx dentiste généraliste pour nettoyage et suivi
 Rx consultation en chirurgie

RV chez le chirurgien

Suivi chez dentiste

- 2 - Formulaire de consentement : période de questions et signature
 Rx : radiologie pour CBCT
 Rx : consultation en ORL
 Rx : laboratoire du sommeil

RV en radiologie

RV en ORL

Nuits au laboratoire du sommeil

- 4 - Empreinte du haut pour confection de l'appareil
 Évaluation parodontale 1 par Dr Voyer
- 5 - Mise en bouche de l'appareil 1 à 2 semaines avant la chirurgie
 Évaluation parodontale 2 par Dr Voyer
 Instructions d'hygiène et rince-bouche fluoré

Chirurgie

- 6 - 5 jours après la chirurgie :
 Instructions d'activation
 Photos extra-orales
- 7 - Chaque semaine :
 Contrôle jusqu'à mise en rétention avec ligature métallique
 Photos extra et intra-orales
- 8 -9 - 4 mois post-chirurgie :
 Retrait de l'appareil fixe
 Mise en bouche de la plaque palatine de rétention (port 24h)
- 10 - 6 mois post-chirurgie :
 Évaluation parodontale 3
 Reprise des données (photos, modèles d'étude et articulé)
 Rx en radiologie
 Rx deux nuits consécutives au laboratoire du sommeil

RV en radiologie

Nuits au laboratoire du sommeil

- 12 - 1 an post-chirurgie :
 Contrôle
 Évaluation parodontale 4

RV en radiologie

Début du traitement orthodontique fixe

Annexe V : Protocole chirurgical



HÔTEL-CHU
 HÔPITAL NOTRE-DAME
 HÔPITAL SAINT-JAC

PROTOCOLE OPÉRATOIRE
Confidentiel

2108344		Nbre-Dxms	
FORGET, MARYLENE		F	7050 01
10796 L'ARCHEVEQUE			16 ans
MONTREAL-NORD		OU	H1H 3A3
FORM90590412		[information retirée / information withdrawn]	
		Exp.: 201009	
		DDN: 1990-09-04	

Date de l'opération: 2007-01-24

Diagnostic pré-opératoire: Insuffisance transversale du maxillaire supérieur.

Diagnostic post-opératoire: Idem.

Opération projetée: Ostéotomie Lefort I, deux segments pour expansion palatine rapide assistée chirurgicalement.

Opération pratiquée: Idem.

Chirurgien: Nimaat Perdik, M.D. **Assistants:**

Sous anesthésie générale par intubation nasotrachéale, la patiente est en décubitus dorsal. Nous désinfectons et drapons la région cervico-faciale de la manière usuelle. Tout d'abord de la xylocaine 1% avec épinéphrine 1/100,000 est infiltrée au niveau du vestibule buccal pour un total d'environ 10cc. Une compresse mouillée est insérée dans l'oropharynx pour constituer un barrage mécanique durant l'intervention.

Une incision circum-vestibulaire est pratiquée de la dent # 15 à la dent # 25 à 1 cm de la jonction muco-gingivale. Ensuite, un lambeau de pleine épaisseur est soulevé et nous exposons la paroi antérieure du sinus maxillaire. Nous désinfectons ensuite les muqueuses nasales, du plancher et des parois septales et latérales des fosses nasales. Nous exposons la région postérieure du maxillaire jusqu'à la jonction ptérygo-maxillaire. Les rétracteurs usuels sont insérés au niveau des muqueuses nasales et de la région ptérygo-maxillaire.

Un trait d'ostéotomie Lefort I est pratiqué à environ 5mm des apex des dents du maxillaire. Nous perçonnons ensuite un trait de fraise, fissure large, afin d'élargir ce trait d'ostéotomie initial. Un ostéotome à paroi inter-sinuso-nasale est utilisé pour disjointre cette jonction. La même procédure est pratiquée au niveau de l'autre hémimaxillaire. Un ostéotome Ballenger est utilisé pour disjointre le septum nasal du plancher nasal. Nous utilisons ensuite un ostéotome de Tessier pour disjointre la région ptérygo-maxillaire des deux côtés. Nous activons l'appareil d'expansion palatine jusqu'à douze activations et procédons à l'aide d'un ostéotome spatule à la disjonction de la suture intermaxillaire entre les dents # 11 et 21. Lorsque les hémimaxillaires sont bien mobilisables, nous procédons au retrait des activations pour ne garder que cinq activations de l'appareil d'expansion palatine.

Nous irriguons de façon profuse les sites d'ostéotomie.

La fermeture est débutée de la base nasale à l'aide d'un fil de vicryl 3-0 pour rapproximer les muscles labio-nasaux. Lorsque nous confirmons la bonne largeur intermaxillaire, l'approche circum-vestibulaire est tout d'abord débutée au niveau de la région subnasale en fermeture «VY» à l'aide d'un fil de type chronique 3-0. L'approche circum-vestibulaire est ensuite suturée à l'aide d'un surjet continu de fil

ORIGINAL
Page 1

FORGET, MARYLENE 2108344
RAMQ FORMS0590412

chronique 3-0. La cavité buccale est irriguée de façon profuse et nous la suctionnons. La compresse oropharyngée mise en place au début de l'intervention est retirée et nous suctionnons l'oropharynx.

L'intervention s'est bien déroulée et fut bien tolérée par la patiente qui est dirigée à la salle de réveil en bon état.

Pertes sanguines: inférieures à 150cc

Décompte des compresses et des instruments: exact

[information retirée / information
withdrawn]

NOTE: Seul l'original est signé et conservé
dans le dossier de l'usage.

Nimaat Pertick, M.D.

Daté le: 2007-03-12
Transcrit le: 2007-03-09

Fait: Nimaat Pertick, M.D.
Par: ed

Liste de cc

Annexe VI : Charte parodontale

