

Université de Montréal

Instrumentation et méthodes d'analyse appliquées à l'évaluation du développement rétinien
chez le souriceau par tomographie par cohérence optique

Par

Simon Brais-Brunet

Département de pharmacologie et physiologie, Institut de génie biomédical

Faculté de médecine

Mémoire présenté en vue de l'obtention du grade de Maîtrise ès sciences appliquées (M.Sc.A.)

en génie biomédical

Décembre 2019

© Simon Brais-Brunet, 2019

Université de Montréal

Unité académique : Institut de génie biomédical, Faculté de médecine

Ce mémoire intitulé

**Instrumentation et méthodes d'analyse appliquées à l'évaluation du développement rétinien
chez le souriceau par tomographie par cohérence optique**

Présenté par

Simon Brais-Brunet

A été évalué par un jury composé des personnes suivantes

Santiago Costantino, Ph. D.

Président-rapporteur

Mathieu Dehaes, Ph. D.

Directeur de recherche

Caroline Boudoux, Ph. D.

Codirectrice

Alexandre Dubrac, Ph. D.

Membre du jury

Résumé

Ce mémoire par article décrit le développement d'instrumentation optique et d'algorithmes qui ont servi à l'étude du développement rétinien du modèle murin par tomographie par cohérence optique (OCT de l'anglais, *Optical Coherence Tomography*). Le document est divisé en deux parties importantes.

Le Chapitre 1 introduit les bases théoriques nécessaires à la compréhension de la problématique, alors que le Chapitre 2 décrit les outils qui ont été développés ou adaptés durant le projet pour mener à bien les expériences. Spécifiquement, les particularités du système optique développé pour permettre la focalisation d'un faisceau sur la rétine, maximiser le signal et minimiser l'impact des aberrations sphériques et de dispersion sur la qualité de l'image sont détaillées. Les algorithmes de traitement de signal OCT permettant la visualisation une tomographie sont aussi détaillés.

La seconde partie est un manuscrit en préparation pour soumission au journal *Investigative Ophthalmology & Visual Science* pour publication. Le but de ce manuscrit est d'établir des chartes de référence détaillant la croissance et la maturation morphologique des tissus rétiens de la souris wild-type (*129S1/SvImJ*) entre 7 et 21 jours de vie (Chapitre 3). L'article détaille l'algorithme de traitement d'images et de segmentation dédié à la quantification de l'épaisseur des tissus rétiens dans le temps. Enfin, un aperçu des travaux de recherche rendus possibles par les outils développés dans ce projet est présenté. Cette section montre entre autres le potentiel de ces outils pour étudier des maladies développementales de la rétine.

Mots-clés : Tomographie par cohérence optique, développement rétinien, souriceau, traitement d'image, angiographie, physiologie.

Abstract

This master thesis is including a manuscript submitted for publication and is divided into two sections. In particular, the document describes the development of optical instrumentation and methodological tools to study the retinal development in an animal model through optical coherence tomography (OCT).

The first section is divided into two chapters. Chapter 1 describes the theoretical basis and the problem to solve. Chapter 2 describes the tools developed or adapted to enable the performance of the experiments. In particular, this chapter details the optical system designed to allow the optimal focalization of the light beam onto the retina, which maximizes the signal and minimizes the impact of spherical aberrations and light dispersion on image quality. Also, the processing algorithm used to segment retinal tissues from OCT tomography is discussed.

The second section is divided into two chapters. Chapter 3 is a manuscript that was submitted for publication to *Investigative Ophthalmology & Visual Science*. *This work describes the growth and maturation of specific retinal layers in the wild type mouse (129S1/SvlmJ) between 7 and 21 days of life.* The manuscript also describes the image processing and segmentation algorithm that allows the quantification of the thickness of the layers over time. Then, Chapter 4 describes specific research projects where these OCT imaging tools can be applied. Specifically, this chapter shows the potential to study retinal developmental diseases as well as perfusion methods.

Keywords: Optical coherence tomography, retinal development, mouse pup, image processing, angiography, physiology.

Table des matières

Résumé	5
Abstract	7
Table des matières	9
Liste des tableaux	13
Liste des figures	15
Liste des sigles et abréviations	19
Remerciements	23
Introduction.....	25
Objectifs et hypothèse de travail	26
Plan du mémoire	26
Chapitre 1 – Cadre théorique.....	27
1.1 La rétine humaine	27
1.1.1 Anatomie	27
1.2 Modèle animal.....	29
1.2.1 Souche 129S1	29
1.2.2 Œil de souris	30
1.2.2.1 Optique de l’œil.....	30
1.2.2.2 La rétine de la souris	30
1.3 Tomographie par cohérence optique	30
1.3.1 Structure des données	31
1.3.2 Source du signal	31
1.3.3 Instrumentation	32

1.3.3.1 Principe de base	32
1.3.3.2 Type d'OCT	34
1.3.3.2.1 TD-OCT	34
1.3.3.2.2 SS-OCT et SD-OCT dans le domaine de Fourier.....	35
1.4 Angiographie par OCT	37
Chapitre 2 – Méthodologie	39
2.1 Instrumentation	39
2.1.1 Module de source et détection.....	39
2.1.2 Scanner.....	39
2.1.3 Objectif.....	40
2.1.4 Bras de référence	41
2.5 Traitement des données	42
2.5.1 Traitement spectral.....	43
2.5.1.1 Extraction	44
2.5.1.2 Déconvolution du spectre.....	44
2.5.1.3 Linéarisation en k.....	45
2.5.1.4 Compensation numérique de dispersion.....	45
2.5.1.5 Apodisation, transformée de Fourier et échelle en décibel	46
2.5.2 Traitement d'image dans le domaine spatio-temporel	47
2.5.3 Algorithme de segmentation	47
Chapitre 3 – Morphological and Microstructural Changes during Murine Retinal Development Characterized with in-vivo Optical Coherence Tomography	49
3.1 Structured Abstract	50
3.2 Introduction.....	51

3.3 Methods	53
3.3.1 Animal model and preparation	53
3.3.2 Imaging design and instrumentation	53
3.3.3 Imaging protocol	54
3.3.4 Image processing and analysis	55
3.3.5 Segmentation technique	56
3.3.6 Artifacts correction.....	57
3.3.7 OCT layer thickness measurement.....	57
3.3.8 Statistical analysis.....	57
3.4 Results	57
3.5 Discussion	63
3.6 Conclusion	66
3.7 Acknowledgments.....	66
Chapitre 4 – Discussion générale et perspectives.....	67
4.1 Impacts du projet	67
4.1.1 Angiographie par OCT chez le modèle C57Bl/6J néonatal.....	67
4.1.2 Rétinoblastome chez le rat et la souris	69
4.2 Amélioration du système	70
4.2.1 Modification des optiques	70
4.2.2 Algorithme d’angiographie par OCT.....	71
4.2.3 Algorithme de segmentation	71
4.3 Histologie.....	72
Conclusion	75
Références bibliographiques.....	77

Annexes85

Annexes A – Figures supplémentaires du mémoire.....85

 Analyse du montage optique85

Appendix B - Supplementary figures from the article87

Appendix C – Supplementary tables from the article.....88

Liste des tableaux

Tableau 1. –	Number of animals and samples studies per age timepoint.	55
Tableau 2. –	The segmentation approach for each retinal layer and their specific criteria allowing its identification.	88

Liste des figures

Figure 1. –	Section histologique d'une rétine de souris à 21 jours postnatals, colorée à l'hématoxyline et à l'éosine. Les couches identifiées sont détaillées plus bas.	27
Figure 2. –	Schéma simplifié de l'interaction lumière-matière.....	32
Figure 3. –	OCT simplifié sous la forme d'un interféromètre de Michelson.....	33
Figure 4. –	Exemple simplifié d'un signal de TD-OCT.....	35
Figure 5. –	Signal brut d'un SD-OCT et sa transformée de Fourier.....	35
Figure 6. –	Schéma de principe d'un SD-OCT.....	36
Figure 7. –	Schéma simplifié de l'unité scanneur OCTP-1300, incluant le bras d'échantillon et le bras de référence. BS : Diviseur de faisceau. C : Collimateur. G : miroirs rotatifs liés aux galvanomètres.....	40
Figure 8. –	Montage des optiques du bras de référence et tracé de rayons simulés.	41
Figure 9. –	Tracé de rayons simulé avec emphase sur l'œil de souris.	41
Figure 10. –	Pipeline du traitement des données.	43
Figure 11. –	Décomposition du traitement de signal brut d'un SD-OCT.	44
Figure 12. –	Transformation du signal porté par le spectre vers l'interférogramme.	45
Figure 13. –	Apodisation de l'interférogramme.....	47
Figure 14. –	(A) Positioning of a P7 animal for non-contact retinal imaging under a custom-made quasi-telecentric lens system including two achromatic doublets (focal lengths of 150 and 19 mm, for L_1 and L_2 respectively). (B) Simulated beam rays propagating through the quasi-telecentric system. (C) Zoom view of the beam rays in the animal eye with the beam focus plane located in the posterior retina.	54
Figure 15. –	Workflow of the segmentation algorithm. Details of each step are provided in Table 2, Appendix C.....	56
Figure 16. –	Region-of-interest (ROI, white circle) superimposed on optical coherence tomography (OCT) <i>en face</i> angiography views (top image) and associated layer thickness measurement defined by segmented layer boundaries (bottom image) for each time-point (from P7 to P21). In particular, the vitreous and NFL (blue), NFL and IPL (orange), IPL and INL (yellow),	

and RPE and choroid (green) were identified and superimposed on OCT depth views. In addition, the OPL (magenta curve) served as the boundary between the INL and ONL. Scale bars are 200µm.

58

Figure 17. – Segmented layer boundaries in the surrounding area of the optic nerve head (ONH) at each timepoint (from P7 to P21). In particular, the vitreous and NFL (blue), NFL and IPL (orange), IPL and INL (yellow), and RPE and choroid (green) were identified and superimposed on OCT depth views. In addition, the OPL (magenta curve) served as the boundary between the INL and ONL. Segmentations were only present on one side of the ONH to compare with the non-segmented morphology. The ONH was excluded by selecting a circular region around it from *en-face* maximum intensity projection. Scale bars are 200µm.59

Figure 18. – Nerve fibre layer (left column) and total retina (right column) thicknesses for each timepoint (from P7 to P21). Scale bars are 200µm.....61

Figure 19. – Optical coherence tomography (OCT) measurements of the retinal layers and total retina thicknesses during maturation (from 7 to 21 days of age). The nerve fibre layer (NFL, blue), inner plexiform layer (IPL, red), inner nuclear layer (INL, yellow), the outer retinal layer (ORL, magenta) as well as the total retina thicknesses are showed with standard deviations. * $p < 0.002$; ** $p < 0.0004$; *** $p < 0.00004$63

Figure 20. – Angiographie rétinienne par OCT chez la souris C57Bl/6J à 21 jours. De gauche à droite, la NFL, la IPL et la OPL.....68

Figure 21. – Angiographie rétinienne par OCT chez la souris C57Bl/6J à 17 jours. De gauche à droite, la NFL, la IPL et la OPL.....68

Figure 22. – Tomographie de l’humeur vitrée et de la rétine de rat sain à gauche et affectée d’un rétinoblastome à droite.69

Figure 23. – Vue en face d’une rétine de rat. L’échelle est estimée à 100 µm.70

Figure 24. – Épaisseur des couches rétinienne mesurées par histologie. NFL: Nerve Fibre Layer; IPL : Inner Plexiform Layer; INL : Inner nuclear Layer; ORL : Outer Retinal Layers.73

Figure 25. – Vue d’ensemble de l’énergie encerclée au plan focal (rétine).85

Figure 26. – Énergie encerclée au plan focal (rétine). Accent sur 10 µm.86

Figure 27. – Énergie encerclée au plan focal (rétine). Accent sur 5µm86

Figure 28. – Boxplot distributions of optical coherence tomography (OCT) thickness measurements of the (A) nerve fiber layer (NFL), (B) inner plexiform layer (IPL), (C) inner nuclear layer (INL), outer retinal layer (ORL), (E) total retina at each timepoint (from P7 to P21). In each boxplot, the red line is the median, the black star (*) is the average and outliers are (+) signs. * $p < 0.002$; ** $p < 0.0004$; *** $p < 0.00004$87

Liste des sigles et abréviations

CHU : Centre Hospitalier Universitaire

GCL : Couche des cellules ganglionnaires (Ganglion Cells Layer)

GVD : Dispersion de vitesse de groupe (Group Velocity Dispersion)

ILM : Membrane interne (Inner Limiting Membrane)

INL : Couche nucléaire interne (Inner Nuclear Layer)

IPL: Couche plexiforme interne (Inner Plexiform Layer)

IS : Segment interne des photorécepteurs (Inner Segment)

NFL: Couche de fibres optiques (Nerve Fiber Layer)

OCT : Tomographie par cohérence optique (Optical Coherence Tomography)

OLM : Membrane externe (Outer Limiting Membrane)

ONL: Couche nucléaire externe (Outer Nuclear Layer)

OPL : Couche plexiforme externe (Outer Plexiform Layer)

ORL : Couches rétinienne postérieures (Outer Retinal Layers)

OS : Segment externe des photorécepteurs (Outer Segment)

PX : Âge postnatal = X (ex. : P7)

ROI : Région d'intérêt (Region Of Interest)

RPE : Épithélium pigmentaire (Retinal Pigment Epithelium)

SD-OCT : Tomographie par cohérence optique dans le domaine spectral (Spectral Domain Optical Coherence Tomography)

À Claude et Pauline

Remerciements

J'aimerais d'abord remercier mon directeur de recherche Mathieu Dehaes, Ph. D. et ma codirectrice Caroline Boudoux, Ph. D. qui m'ont supporté, guidé et mentoré durant tout le projet de maîtrise.

Je tiens aussi à remercier Drs Jean Sébastien Joyal (MD, Ph. D.) et Sylvain Chemtob (MD, Ph. D.) qui ont apporté l'expertise nécessaire à l'interprétation des tomographies et qui ont permis de donner un sens physiologique aux images obtenues.

Un grand merci doit aussi être adressé à Emilie Heckel, Ph. D., Udayakumar Kanniyappan, Ph. D., et Hamid Hosseiny, Ph. D.. Sans leur patience, les premières itérations du système optique auraient été un cauchemar. Leur expertise variée a d'ailleurs facilité différentes étapes clés du projet.

Je remercie aussi les membres du laboratoire et ceux des laboratoires collaborateurs. Rasheda Chowdhury, Ph. D., Martin Poinset-De Sivry, Raphaël Maltais-Tariant, Xavier Attendu, Ph. D. et Thierry P. Beausoleil qui m'ont apporté leurs conseils lors de la création des algorithmes de traitement de données. De même, je remercie Imen Benhmida, Perrine Gaub, Jin Sung Kim, Michael Leduc et Jean-Paul Levesque pour leur aide technique et la planification des expériences.

Enfin, je remercie ma famille et mes amis qui m'ont accompagné à leur façon à travers ce projet.

Introduction

Les rétinopathies sont un ensemble de maladies touchant la rétine qui vont habituellement progresser vers une cécité totale ou partielle. S'étalant sur tous les groupes d'âge, ce type de maladie regroupe la rétinopathie du prématuré (ROP) ¹, la rétinopathie diabétique ², la dégénérescence maculaire liée à l'âge (AMD, de l'anglais, *age-related macular degeneration*) ^{3,4} et bien d'autres. Plusieurs méthodes d'imagerie cliniques permettent de diagnostiquer ces maladies.

La compréhension de phénomènes biologiques sous-jacents au développement normal ou pathologique d'un tissu passe généralement par l'étude chez le modèle animal, car il est plus facile de contrôler les paramètres expérimentaux et la taille de l'échantillon d'individus. Pour les mêmes raisons, la souris est souvent choisie comme modèle. Spécifiquement, le souriceau est souvent utilisé pour l'étude de l'angiogenèse néonatale pathologique avec le modèle de rétinopathie induite par hyperoxie (OIR, de l'anglais *Oxygen Induced Retinopathy*).

L'étude des rétinopathies chez le modèle murin se fait généralement par électrorétinogramme (ERG) par histologie. ⁵ Si l'histologie permet une localisation d'un marqueur ou d'une cellule, les mesures morphologiques sont généralement limitées avec cette méthode. ⁶ D'abord, le simple fait d'effectuer une mesure *ex vivo* ne permet pas d'étudier le tissu dans son environnement natif. Ensuite, le traitement pour la préparation, la préservation et la coloration du tissu utilise des composés qui vont affecter la morphologie du tissu, par déshydratation entre autres. ⁶

L'observation du tissu *in vivo*, bien que parfois plus difficile, permet de s'émanciper de tels traumatismes et permettra une étude du tissu sans affecter sa morphologie ou sa fonction. La tomographie par cohérence optique (OCT, de l'anglais *Optical Coherence Tomography*) remporte la palme pour l'imagerie rétinienne *in vivo* et non invasive. Cette technique permet d'obtenir des sections virtuelles de la rétine, donnant des informations en profondeur sur l'état de la rétine, comme la présence de décollement ou de drusens. ⁷⁻⁹ Par sa capacité à mettre en évidence les vaisseaux sanguins, ¹⁰ l'OCT permet une angiographie rétinienne semblable à celle obtenue par l'angiographie avec fluorescéine, mais avec la possibilité d'observer les capillaires profonds. ¹¹ De

plus, l'OCT n'utilise pas de marqueurs injectables, qui pourraient entraîner des réactions adverses chez le patient. ¹²

Objectifs et hypothèse de travail

Dans ce mémoire, mon but était d'établir une charte de référence de la maturation morphologique de la rétine chez le souriceau âgé entre 7 et 21 jours postnatal (P7-P21) en utilisant l'OCT. Mes buts spécifiques étaient de développer (1) des outils d'instrumentation OCT dédiés à la capture d'images de la rétine durant la maturation du petit animal et (2) une méthode analytique permettant de segmenter les différents tissus rétiniens et évaluer leur morphologie durant le développement de l'animal. Mon hypothèse était que l'OCT permet d'imager la rétine de souriceau durant la maturation à travers la quantification de la morphologie des tissus et la caractérisation de la vasculature rétinienne par angiographie (OCT-A).

Plan du mémoire

Ce document est divisé en quatre sections. Le premier chapitre couvre l'essentiel de la théorie sur la biologie rétinienne, ainsi que les principes fondamentaux liés à l'OCT. Le second chapitre couvre des éléments critiques aux expériences décrites plus loin. Notamment, on y retrouve une description détaillée de l'instrumentation ainsi que des algorithmes utilisés lors du traitement du signal brut. Le troisième chapitre contient un manuscrit en préparation pour soumission au journal *Investigative Ophthalmology & Visual Science (IOVS)*, Facteur d'impact 3.812 en 2018, rang 9 sur 58 en Ophtalmologie). Ce manuscrit détaille les étapes de traitement d'images utilisé dans ce projet ainsi que les courbes de croissance de la rétine de souriceau sain. Le quatrième chapitre revient sur l'article et propose des améliorations à apporter à l'appareil utilisé ainsi qu'aux algorithmes de traitement de données.

Chapitre 1 – Cadre théorique

Ce chapitre contient une courte description des concepts théoriques de base nécessaires à une meilleure compréhension de l'article présenté au chapitre 3. Le lecteur familier avec ces concepts voudra peut-être sauter à la section 2.

1.1 La rétine humaine

La rétine est le tissu responsable de la détection d'un stimulus visuel, de son traitement et de son transport vers l'aire visuelle du cerveau chez les vertébrés.

1.1.1 Anatomie

La rétine est un tissu structuré en couche, chacune ayant une constitution et un rôle différent à jouer dans la réception et l'interprétation d'un signal lumineux. Les couches, illustrées à la figure 1 seront détaillées ci-dessous partant de la partie postérieure de la rétine jusqu'à la partie antérieure.

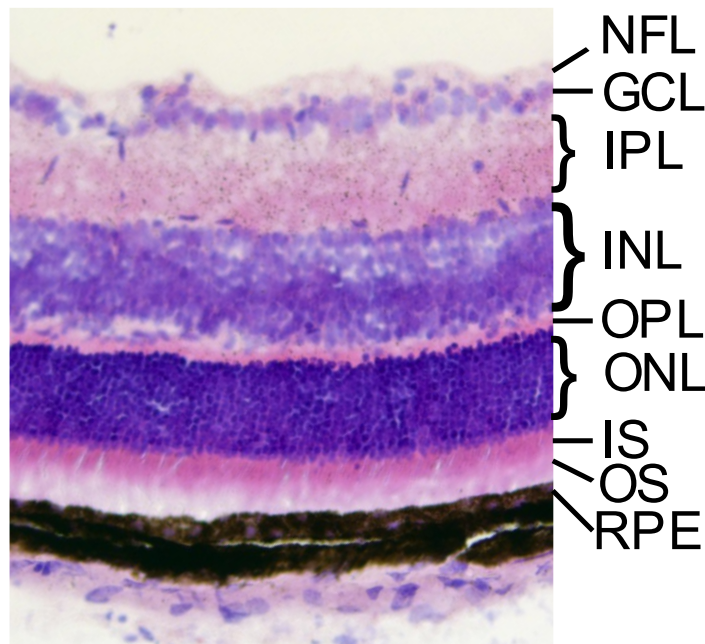


Figure 1. – Section histologique d'une rétine de souris à 21 jours postnataux, colorée à l'hématoxyline et à l'éosine. Les couches identifiées sont détaillées plus bas.

La choroïde ne fait techniquement pas partie de la rétine, car il s'agit d'une couche purement vasculaire, sans neurone. Cela dit, son rôle est important puisqu'elle irrigue et nourrit la partie postérieure de la rétine. Il s'agit en effet d'une région essentiellement constituée d'un tapis de capillaires qui servent de région d'échange du système vasculaire pour l'oxygène, le CO₂ et les nutriments.¹³ Au-dessus de la choroïde se trouve l'épithélium pigmentaire (RPE, de l'anglais *retinal pigment epithelium*). Il s'agit d'une couche à rôle multiple. La grande quantité de mélanine dans cette couche permet l'absorption de photons diffus qui pourraient être autrement absorbés par les photorécepteurs.¹⁴ Cela empêche une perte de résolution due aux photons non balistiques. En contrepartie, comme il s'agit d'un tapis de cellules épithéliales serrées, cette couche reflète aussi beaucoup de lumière.¹⁵ Les photorécepteurs de la rétine, situés juste au-dessus de la RPE sont de longues cellules divisées en plusieurs segments. La partie postérieure (OS de l'anglais *outer segment*) est responsable de l'absorption des photons. Il s'agit de la partie qui donne le nom aux bâtonnets et aux cônes par leur morphologie.¹⁶ La partie antérieure (IS, de l'anglais *inner segment*) contient les mitochondries de la cellule.¹⁷ Au-dessus se situe le péricaryon, c'est-à-dire la zone où se trouve le noyau et l'axone guidant le signal vers les couches supérieures.¹⁶ La couche contenant ce segment est justement appelée la couche nucléaire externe (ONL de l'anglais, *outer nuclear layer*). Dans cette couche, les cellules sont alignées dans un axe perpendiculaire à la surface de la rétine. L'information obtenue par les photorécepteurs est transférée et prétraitée dans une couche synaptique appelée couche plexiforme externe (ONL, de l'anglais *outer plexiform layer*) qui contient les synapses des photorécepteurs, les synapses et dendrites des cellules horizontales et les dendrites des cellules bipolaires. Les péricaryons des cellules horizontales et bipolaires se retrouvent dans la couche dite nucléaire interne (INL pour *inner nuclear layer*). La couche plexiforme interne (IPL pour *inner plexiform layer*) est la couche synaptique qui traite et transmet l'information provenant des cellules bipolaires. Les synapses des cellules bipolaires s'y retrouvent, de même que la partie connective des cellules amacrines traitant le signal. Enfin, on y retrouve les dendrites des cellules ganglionnaires transportant le signal traité jusqu'au cerveau en passant par les couches restantes.¹⁶ La couche des cellules ganglionnaires (GCL pour *ganglion cell layer*) contient le péricaryon des cellules éponymes et la couche des fibres optiques située au-dessus de la NFL (de l'anglais, *Nerve*

Fibre Layer) est la couche contenant la partie non myélinisée des axones des cellules ganglionnaires et converge vers la papille du nerf optique qui se rendant jusqu'au cerveau.¹⁸ Entourant le tout, les cellules de Müller sont des cellules gliales qui soutiennent les autres cellules de la rétine. Elles sont difficilement visibles sur une section histologique colorée avec hématoxyline et éosine. Les membranes formées par la jonction de ces cellules dans la partie postérieure et antérieure de la rétine sont appelées membranes limitantes externe et interne (OLM et ILM pour *outer/inner limiting membrane*).

La structure de la rétine humaine saine et développée est bien connue grâce à l'imagerie par OCT. Cela dit, la communauté scientifique se penche encore sur le développement, et particulièrement sur le développement pathologique de la rétine. Le modèle murin permet d'en apprendre plus sur les cas pathologiques. Évidemment, l'œil de souris présente certaines différences avec l'œil humain et celles-ci seront présentées à la section suivante.

1.2 Modèle animal

Pour étudier le développement rétinien, le souriceau est un modèle de choix.¹⁹⁻²¹ Différentes souches peuvent être utilisées dépendamment du phénotype désiré. Cela dit, le modèle néonatal murin choisi possède ses particularités par rapport à l'homme, mais aussi par rapport au modèle adulte et celles-ci seront mentionnées ici.

1.2.1 Souche 129S1

La souche 129S1/SvImJ (JAX stock #002448²²) est utilisée dans ce projet. Il s'agit d'une souris brune semblable en poids et en taille à la souris C57Bl/6J (un autre type de souris fréquemment étudiée en recherche rétinienne). Elle est cependant légèrement plus docile que la C57.²³ À des fins de simulations optiques, nous considérerons l'œil de cette souris en tout point semblable à la souris C57. Cela dit, les phénotypes possibles, le rythme de croissance de l'animal et de l'œil sont nuancés d'une souche à l'autre. Notamment, les épaisseurs rétiniennes de différentes souches de souris adultes sont légèrement, mais significativement différentes.²⁴ Cela devra être pris en considération dans le cas où un projet serait exécuté avec une autre souche que celle étudiée dans ce projet.

1.2.2 Œil de souris

1.2.2.1 Optique de l'œil

L'œil de la souris, comme celui de l'humain peut être modélisé comme un ensemble d'éléments optiques. Ceux-ci sont, de la partie antérieure vers la partie postérieure, la cornée, l'humeur aqueuse, le cristallin et l'humeur vitrée, la rétine et la choroïde. De manière globale, l'œil de souris est évidemment plus petit. Schmucker *et al.* ont caractérisé l'œil de la souris C57Bl/6J. Ils ont notamment établi que l'œil a un diamètre axial d'environ 3 mm à 22 jours et grandit de quelques dizaines de microns par jour par la suite.²⁵ Cela implique un petit rayon de courbure pour les éléments optiques, qui induiront une aberration sphérique qui devra être compensée par un système optique. De même, la pupille de souris plus petite que celle de l'œil humain. Gardner *et al.* ont créé un modèle numérique pour le logiciel de simulation optique *Optic Studio* (Zemax, Kirkland, É.-U.) de l'œil de souris C57Bl/6J²⁶ pour la lumière visible et le proche infrarouge qui a été utilisé et adapté pour ce projet tel que montré aux figures 8 et 9 de la section 2.1.3. Bien que l'œil de souris adulte soit bien caractérisé, l'œil du souriceau est encore en phase de maturation. Le corps de l'œil encore perfusé par les vaisseaux hyaloïdes incite à croire qu'une maturation active de l'œil est encore en cours entre 7 et 14 jours de vie.²⁷ Cela implique une modification des caractéristiques des optiques de l'œil qui nuiront lors des expériences.

1.2.2.2 La rétine de la souris

La rétine de souris a une épaisseur de près de 175 μm à 22 jours de vie. Celle-ci est composée des mêmes couches que l'œil humain, bien que celles-ci aient des épaisseurs différentes.²⁸ De plus, bien que l'humain et la souris soient dotés d'une papille, c'est-à-dire la tête du nerf optique sur la rétine, la souris ne présente pas de macula ou de fovéa, qui est une zone évidente de la rétine humaine sans vasculature et où la densité de photorécepteurs est la plus élevée.

1.3 Tomographie par cohérence optique

La tomographie par cohérence optique, ou OCT de l'anglais *Optical Coherence Tomography* est une méthode d'imagerie, et par extension l'outil, qui permet de sonder en profondeur un échantillon en utilisant de la lumière focalisée sur une région d'intérêt. Cette technologie

inventée au début des années 1990, ²⁹ est tout indiquée pour la bio-imagerie puisqu'il s'agit d'une technique non invasive. En effet, tel que décrit plus bas, la source du signal est intrinsèque au tissu.

1.3.1 Structure des données

Sous sa forme la plus épurée, un OCT acquiert un vecteur de données représentant le signal reflété selon une région du tissu, et en profondeur. Cette région peut être associée à un point sur un plan et donc une ligne, appelée A-line, dans le volume étudié. C'est en déplaçant le point à la surface et en alignant chacune des A-lines sur un plan qu'un B-scan ou tomographie est obtenu. De même, empiler plusieurs B-scan pour former un volume de données appelé C-scan. ³⁰ Il est possible d'observer la même région à travers le temps. Un M-scan est le nom donné à une A-line acquise plusieurs fois dans le temps. De manière similaire, un BM-scan n'est autre que plusieurs B-scans qui ont été acquis à travers le temps. Un volume spatial constitué de plusieurs BM-scans est donc une structure de données 4D. ³¹

1.3.2 Source du signal

Le signal OCT n'est autre que la conséquence des propriétés optiques de l'échantillon observé. En contact avec le tissu, la lumière subira quelques interactions illustrées à la figure 2. Ce photon va soit (1) être réfléchi par l'interface, (2) être absorbé par le tissu, (3) être réfléchi de manière diffuse par le tissu ou (4) traverser le tissu de manière diffuse ou directement sans interaction. ³²,

33

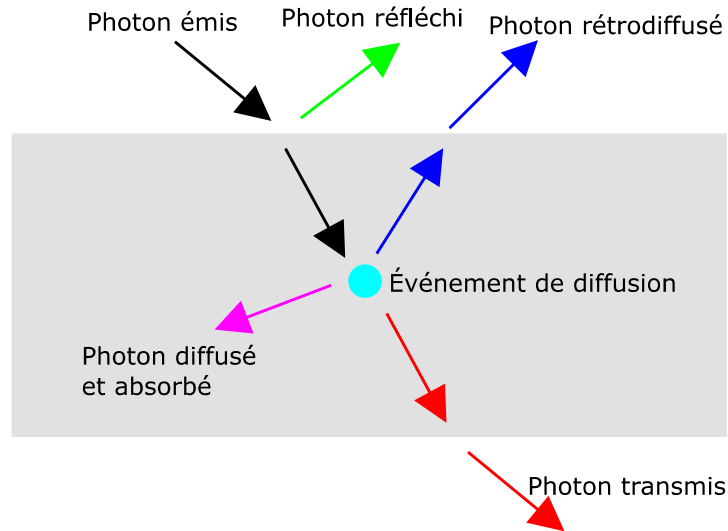


Figure 2. – Schéma simplifié de l'interaction lumière-matière

L'OCT exploite la capacité de l'échantillon à réfléchir la lumière vers son capteur, soit par réflexion spéculaire, ou bien par rétrodiffusion. La réflexion spéculaire est essentiellement due à un changement d'indice de réfraction n dans la région observée. La rétrodiffusion quant à elle est caractérisée par le coefficient de diffusion μ_s et par le coefficient d'anisotropie g .³³

1.3.3 Instrumentation

1.3.3.1 Principe de base

Capter des photons d'un échantillon ne suffit pas pour imager. Il faut généralement comparer le signal reçu avec le celui envoyé. Dans le cadre de l'OCT, cette comparaison des deux signaux se fait par interférométrie. Un OCT peut d'ailleurs être simplement représenté par un interféromètre de Michelson,³⁰ tel qu'illustré à la figure 3.

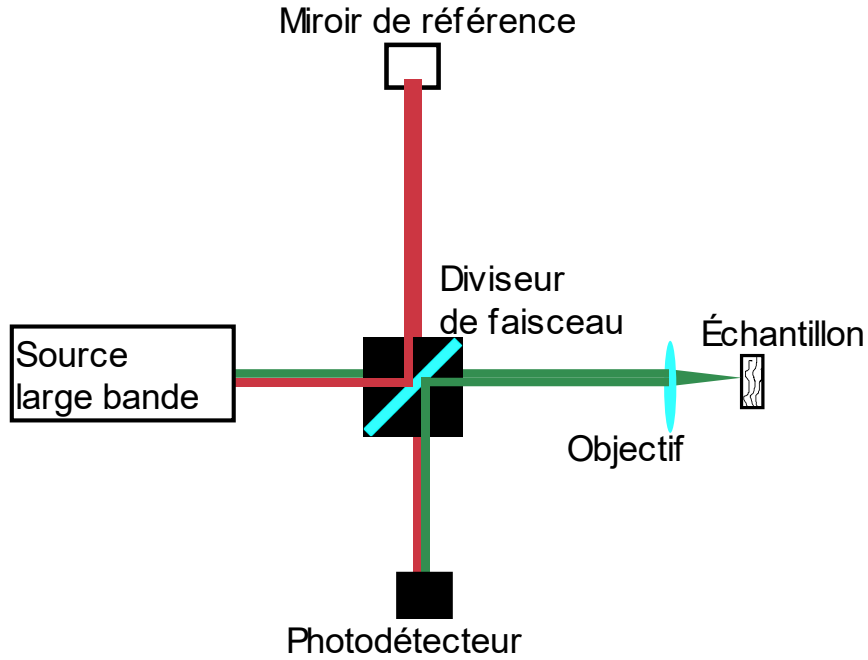


Figure 3. – OCT simplifié sous la forme d'un interféromètre de Michelson.

Tous les OCT ont une source à large bande, un bras de référence contenant un miroir, un détecteur et un bras d'échantillon. Le phénomène d'intérêt dans un montage d'OCT est évidemment l'interférence des signaux provenant du bras d'échantillon et du bras de référence une fois recombinaison. L'intensité I_{det} de ce signal perçu au détecteur peut être décrite par l'équation (1.1) :

$$I_{det} = \langle |E_R + E_S|^2 \rangle = \langle E_R^* E_R \rangle + \langle E_S^* E_S \rangle + \langle E_R^* E_S \rangle + \langle E_R E_S^* \rangle \quad (1.1)$$

avec E_R et E_S , les champs lumineux interagissant avec le miroir de référence et l'échantillon, respectivement. En prenant la définition de l'onde lumineuse comme :

$$E = E_0(k, \omega) e^{i(kz - \omega t)} \quad (1.2)$$

les deux premiers termes du membre de droite de l'équation (1.1) sont constants et présentent peu d'intérêt pour la technique. Par opposition, les deux derniers termes peuvent être combinés et deviendront un terme oscillant en fonction du nombre d'onde k , la profondeur z , la fréquence angulaire ω et le temps t . Ainsi, pour explorer le tissu à la profondeur z , il suffit d'explorer un autre des autres paramètres k , ω et t et de rendre constante la contribution des deux autres. Les

trois grandes familles d'OCT se distinguent d'ailleurs par le paramètre exploré tel qu'expliqué à la section suivante.

1.3.3.2 Type d'OCT

Les OCT peuvent être regroupés en familles selon la technique choisie pour sonder l'échantillon. Ces catégories sont l'OCT dans le domaine temporel (en anglais *time-domain*, TD-OCT), l'OCT dans le domaine fréquentiel optique (en anglais, *swept-source* ou SS-OCT) ainsi que l'OCT dans le domaine spectral (en anglais *spectral-domain*, SD-OCT).

1.3.3.2.1 TD-OCT

Le TD-OCT change la position du miroir de référence dans le temps pour explorer l'échantillon à différentes profondeurs. Cela a pour conséquence de changer le paramètre temporel τ qui est le délai temporel entre l'onde passant par le miroir de référence et celle passant par l'échantillon. Une source hautement cohérente aurait créé un patron d'interférence régulier sur tout le trajet du miroir de référence. Par opposition, une source à large bande, faiblement cohérente, confine le phénomène d'interférence à une enveloppe mince qui s'étouffera quand le délai τ entre les deux chemins optiques dépasse trop le temps de cohérence de la source.³⁴ Changer la position du miroir dans le bras de référence créera un patron d'interférence dont les pics de l'enveloppe indiquent la position des couches de l'échantillon tel qu'illustré à la figure 4. Dans cet exemple simplifié, les couches réfléchissantes sont aux profondeurs de 0.2, 0.4 et 0.7 mm. Les oscillations à amplitude maximale de 1 u. a. (unité arbitraire) liées au phénomène d'interférence sont étouffées par la faible cohérence du signal sauf aux emplacements de ces couches. La combinaison incohérente des photons produit un signal constant de 1 u. a.

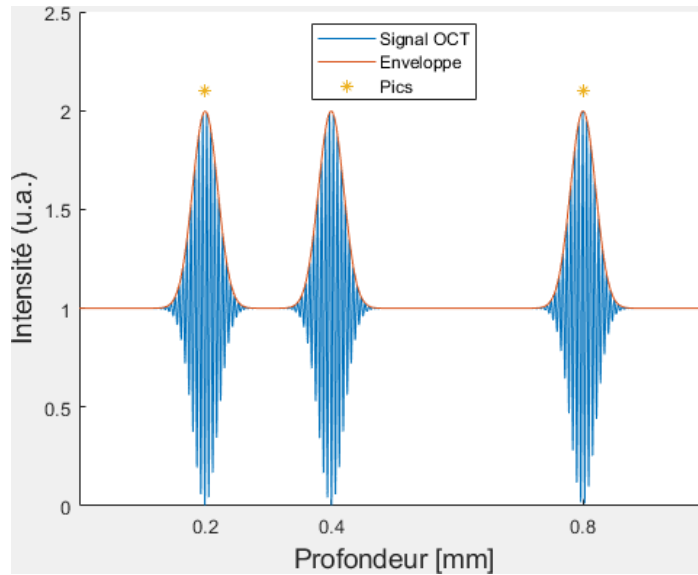


Figure 4. – Exemple simplifié d'un signal de TD-OCT.

1.3.3.2.2 SS-OCT et SD-OCT dans le domaine de Fourier

Les deux autres catégories d'OCT c'est-à-dire le SS-OCT et le SD-OCT ont en commun que le domaine spectral (domaine de Fourier) est exploré plutôt que le domaine spatial dans le temps.
³⁵ Comme le domaine spectral et spatial sont reliés par la transformée de Fourier, cette opération sera nécessaire dans le traitement des données brutes. Le SS-OCT utilise une source accordable qui vient sélectionner et balayer différentes fréquences optiques ω , d'où le nom *swept-source*, et le patron d'interférence sera créé en fonction de ω tel qu'illustré à la figure 5.

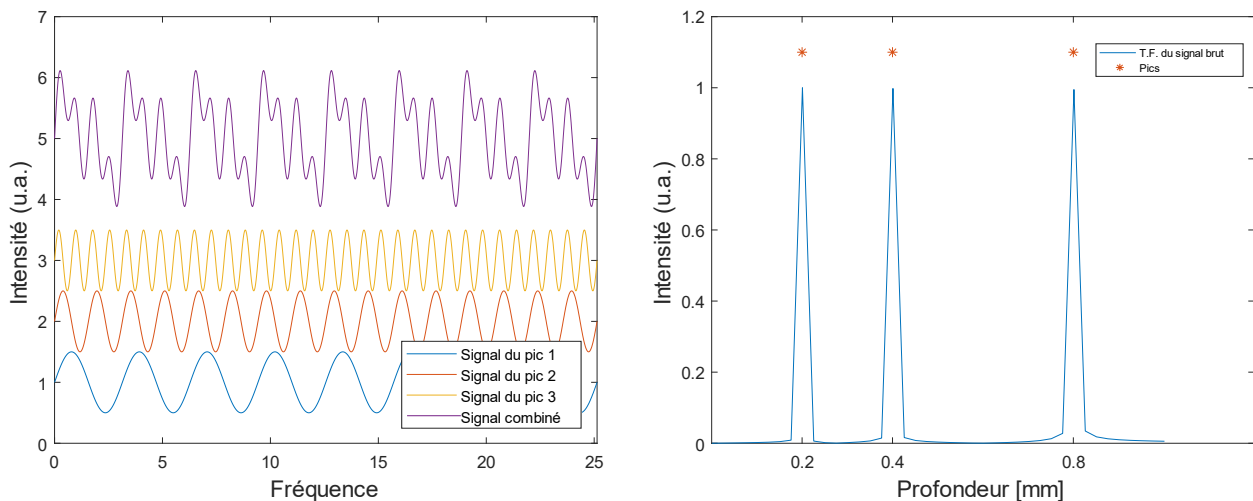


Figure 5. – Signal brut d'un SD-OCT et sa transformée de Fourier.

C'est en évaluant la transformée de Fourier de ce patron que les pics de réflectance ressortiront. Plutôt que de varier la source, SD-OCT envoie toutes les longueurs d'onde de la source à large bande. C'est un spectromètre utilisé à la place du détecteur qui vient discriminer les longueurs d'onde et qui permet d'analyser l'interférence selon la longueur d'onde. La figure 6 schématise un SD-OCT.

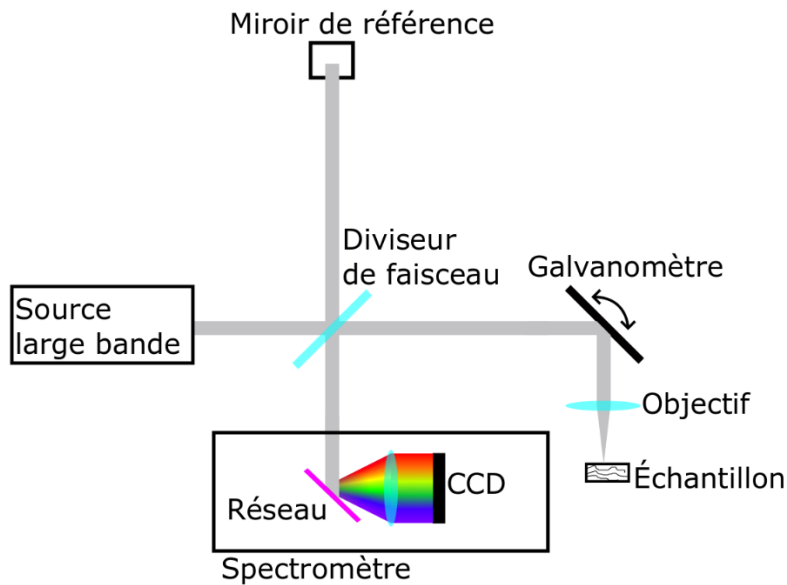


Figure 6. – Schéma de principe d'un SD-OCT.

De manière générale, les OCT dans le domaine de Fourier ont un meilleur rapport signal sur bruit (SNR, de l'anglais Signal to Noise Ratio) que son équivalent dans le domaine temporel de manière proportionnelle au nombre de pixels dans la A-line.^{34, 36} Cette hausse de performance est liée à l'utilisation de toute la lumière provenant du tissu par le capteur des OCT spectraux. Par opposition, les TD-OCT gaspillent tout le signal qui a perdu sa cohérence. L'amélioration de ce SNR permet une meilleure sensibilité ou encore une acquisition plus rapide des données. De même, l'absence de composantes mobiles des OCT spectraux augmente la limite physique à la vitesse d'acquisition des détecteurs qui dépasse largement la fréquence maximale d'oscillations que peut endurer un miroir de référence qui bouge.

1.4 Angiographie par OCT

Si l'OCT permet la visualisation d'un tissu biologique en profondeur, certains détails ne sont pas détectables par le traitement de signal standard. Spécifiquement, des tissus ayant des propriétés optiques similaires deviennent difficiles à discriminer lorsque pris dans un amalgame. Notamment, les vaisseaux sanguins et particulièrement les capillaires sont difficiles à percevoir dans un tissu.

Des méthodes d'acquisition et de traitement de données permettent par contre de mettre en évidence les vaisseaux et capillaires et se servant du flux sanguin comme marqueur. Une option est d'utiliser l'effet Doppler créé par le flux sur le signal pour quantifier la perfusion. Cette méthode nécessite cependant qu'une composante vectorielle du flux soit dans l'axe du faisceau de lumière éclairant le tissu.³⁷ Dans le cadre de l'observation de la rétine, où la plupart des vaisseaux sont parallèles à la surface de la rétine²¹ et donc perpendiculaires à l'axe du faisceau, une solution alternative doit être trouvée. Une technique basée sur la variance ou la décorrélation du patron de tavelure (plus connu sous son nom anglais, *speckle*) de l'image dans le temps.

Le *speckle* est un phénomène induit par la diffusion d'un signal cohérent par la matière traversée ou réfléchissant ce signal. Cette diffusion crée de légers délais de phase entre les photons atteignant le détecteur et crée ainsi un patron d'interférence intrinsèque à la matière observée. Cela dit, si la matière observée est parfaitement statique, le patron devrait aussi être statique dans le temps. Or, dans le tissu biologique, la matière est en constant mouvement, à l'échelle microscopique et le *speckle* change lentement à travers le temps. Par contre, à l'intérieur des vaisseaux sanguins le flot de sang engendre un mouvement rapide des globules rouges par rapport au mouvement du tissu environnant. Ce contraste de mouvement peut être utilisé pour discriminer les vaisseaux et capillaires du reste du tissu tel que rapporté pour la première fois par Mariampillai *et al.*¹⁰ Habituellement, on utilise la variance ou la décorrélation du signal dans le temps pour mesurer le changement temporel.³¹ Selon la sensibilité désirée sur la vitesse du mouvement, c'est le changement des B-scans consécutifs ou des A-lines consécutives qui est évaluée.

Enfin, une limitation du signal est reliée à la qualité de l'image. Spécifiquement, le rapport signal sur bruit des pixels de l'image est crucial. En effet, le bruit étant un signal non corrélé dans le temps, un faible signal ou un fort bruit va artificiellement être mis en évidence par un algorithme utilisant la décorrélation ou la variance de chaque pixel.

Chapitre 2 – Méthodologie

2.1 Instrumentation

2.1.1 Module de source et détection

L'OCT utilisé dans le cadre de ce projet est le Telesto 220 de Thorlabs (Lübeck, Allemagne). Cet appareil est un SD-OCT dont la source à large bande est centrée à 1300 nm. À cette longueur d'onde, l'eau absorbe la lumière ce qui nuira à l'intensité du signal retourné au détecteur. D'ailleurs, cette longueur d'onde n'est pas utilisée pour les OCT ophtalmologiques cliniques, car l'œil humain, principalement composé d'eau, atténue trop le signal qui passe à travers le cristallin, la cornée et les humeurs vitrée et aqueuse à cette longueur d'onde.^{7,38} Dans le cadre de ce projet cependant, la lumière traverse un œil de souris et tout au plus une distance de 3 mm sera à traverser par la lumière pour se rendre à la rétine.²⁵ Il a été montré qu'utiliser cette longueur d'onde chez le modèle murin était possible grâce à la petite taille de l'œil qui limite la taille de l'absorption.³⁹ De plus, l'extinction de la lumière provenant de la rétine provient principalement de la diffusion qui est limitée à cette longueur d'onde. Cette caractéristique permet d'imager les couches les plus profondes comme la choroïde.⁴⁰ Finalement, le spectromètre inclus dans cet OCT couvre le spectre complet sur les 2048 points de la barrette CCD.

2.1.2 Scanner

Le module de scanneur de l'OCT utilisé pour ce projet sert à la fois d'interféromètre en espace libre (*free space interferometer*) et de dispositif de balayage du faisceau lumineux. Il est construit à partir de l'unité de scan OCTP-1300 (Thorlabs). Il contient le séparateur de faisceau et les miroirs rotatifs pour le balayage. Le bras de référence ainsi que l'objectif de l'OCT sont installés à même le module. Un schéma de ce module est illustré à la figure 7.

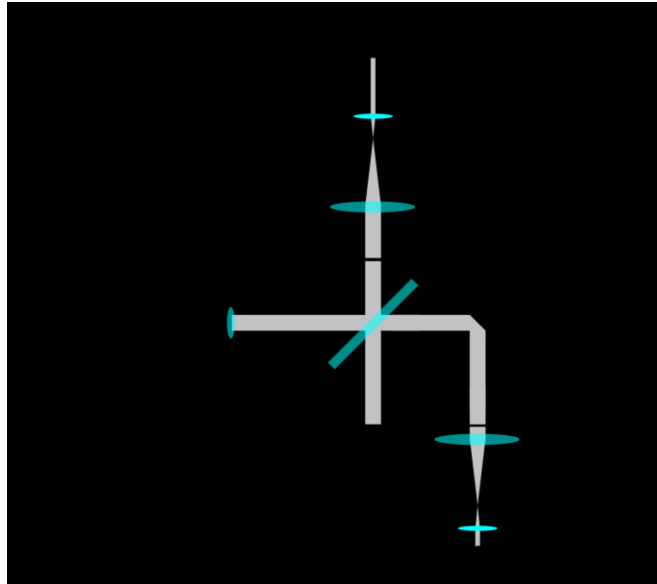


Figure 7. – Schéma simplifié de l'unité scanneur OCTP-1300, incluant le bras d'échantillon et le bras de référence. BS : Diviseur de faisceau. C : Collimateur. G : miroirs rotatifs liés aux galvanomètres.

2.1.3 Objectif

Le bras d'échantillon constitue le bras de l'interféromètre amenant le signal lumineux jusqu'à l'échantillon. Il est composé d'un système d'optiques servant à avoir un plan focal net sur l'échantillon, c'est-à-dire la rétine de souris. Il est composé d'une paire de doublets achromatiques (L1 : AC254-150-C et L2 : AC127-019-C, Thorlabs) formant un système quasi télécentrique de l'œil de la souris. Ces lentilles diminueront l'impact des aberrations chromatiques que des lentilles habituelles auraient engendrées.⁴¹ Le premier usage de l'objectif télécentrique est de conjuguer le plan des miroirs rotatifs avec la pupille de l'œil de souris.⁴¹ En première approximation, c'est l'œil qui va naturellement focaliser les faisceaux arrivant à angle différent sur un emplacement spécifique de la rétine. Une illustration du montage simulé sur Optic Studio (Zemax, Kirkland, É.-U.) se retrouve à la figure 8.

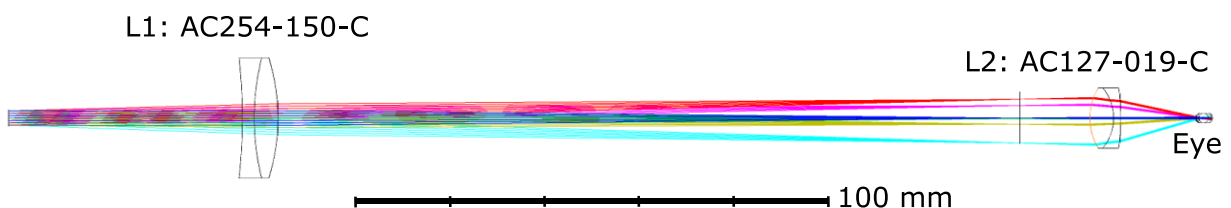


Figure 8. – Montage des optiques du bras de référence et tracé de rayons simulés.

En ajustant la vergence du faisceau en variant l'emplacement des lentilles, l'objectif permet de la collimation des faisceaux partant des miroirs à gauche de la figure 8 avec un plan juste derrière la pupille du petit animal, tel qu'illustré à la figure 9.

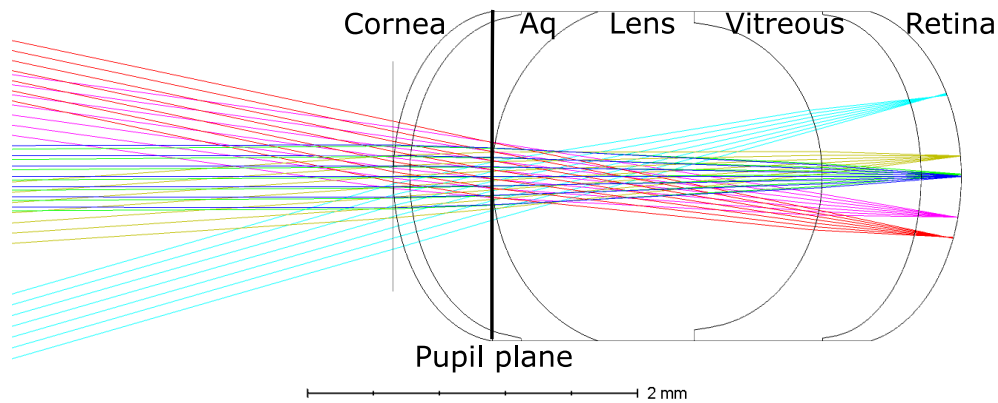


Figure 9. – Tracé de rayons simulé avec emphase sur l'œil de souris.

Le système optique développé au cours de mon projet est optimisé pour maximiser l'intensité de la lumière passant à travers la pupille et minimiser la taille du point focal à la rétine en changeant la vergence des faisceaux à la sortie de la dernière lentille de l'objectif. Les simulations ont permis d'estimer l'énergie encerclée à différents points du plan focal. Il s'agit de la quantité d'énergie inscrite E dans un cercle de rayon R . Les figures supplémentaires 25, 26 et 27 à l'annexe A illustrent cette métrique qui est obtenue par simulation numérique. On peut voir qu'à l'exception de la périphérie du champ de vision (0.5 mm du centre), 90% de l'énergie est encerclée dans un cercle de 10 μm de rayon et que 70% de l'énergie est circonscrite par un cercle de 5 μm de rayon. Cette technique nous permet d'observer des détails à une échelle microscopique et ainsi imager les réseaux sanguins de capillaires. ⁴²

2.1.4 Bras de référence

Il est établi que toutes les fréquences optiques ne voyagent pas à la même vitesse dans le tissu. La constante de propagation, ou nombre d'onde, k n'est d'ailleurs constante que pour une fréquence et un matériel spécifique. De manière générale, k peut être décrit par une série de Taylor, en fonction de la fréquence angulaire ω tel que montré à l'équation 2.1.

$$k(\omega) = k(\omega_0) + \frac{\partial k}{\partial \omega} (\omega - \omega_0) + \frac{1}{2} \frac{\partial^2 k}{\partial \omega^2} (\omega - \omega_0)^2 + \frac{1}{6} \frac{\partial^3 k}{\partial \omega^3} (\omega - \omega_0)^3 + \dots \quad (2.1)$$

Les deux premiers termes représentent la variation linéaire de k selon la fréquence telle que définie à l'étape précédente. Les coefficients des termes non linéaires sont appelés dispersion de la vitesse de groupe, ou GVD (de l'anglais *group velocity dispersion*) et dispersion de troisième ordre. La matière traversée par la lumière influencera les valeurs des dérivées de k . Si les termes linéaires ont été pris en compte dans les étapes précédentes, les termes non linéaires créent un problème supplémentaire. Spécifiquement, c'est le désaccord entre la matière traversée dans le bras de référence et celui d'échantillon qui induit un délai de phase, créant une distorsion non désirée sur l'image. ⁴³

Une solution à ce problème est de créer un bras de référence contenant les mêmes lentilles que le bras d'échantillon. Comme le bras d'échantillon, les lentilles seront placées pour former un système télécentrique qui gardera le faisceau collimaté sur un rétroreflecteur. Un iris ajustable placé en amont et en aval du système télécentrique permettra d'ajuster l'intensité du faisceau pour maximiser l'amplitude du patron d'interférence par rapport à l'intensité du spectre de la source.

2.5 Traitement des données

L'algorithme de traitement des données développé dans mon projet passe par plusieurs étapes. Le script qui gère le traitement des données acquises va gérer un BM-Scan à la fois, tel que montré à la figure 10. Une fois un BM-scan traité dans le domaine spectral puis dans le domaine spatial, le script passe au prochain BM-scan en écrasant les données intermédiaires. Avec des volumes

de données 4D de $2048 \times 512 \times 512 \times 5$ (z, x, y, t) voxels qui atteignent 5Go d'espace mémoire en données brutes, la gestion découpée des données intermédiaires s'est avérée nécessaire.

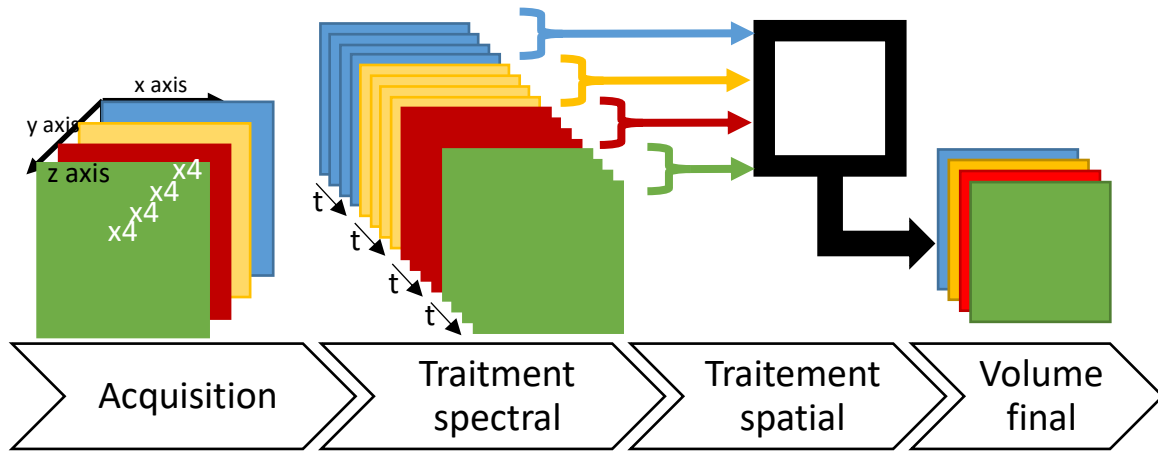


Figure 10. – Pipeline du traitement des données.

2.5.1 Traitement spectral

Le traitement du signal OCT brut doit être effectué avant de pouvoir représenter l'espace réel sous forme tomographique. Ces opérations sont décrites en détail ci-dessous et résumées à la figure 11.

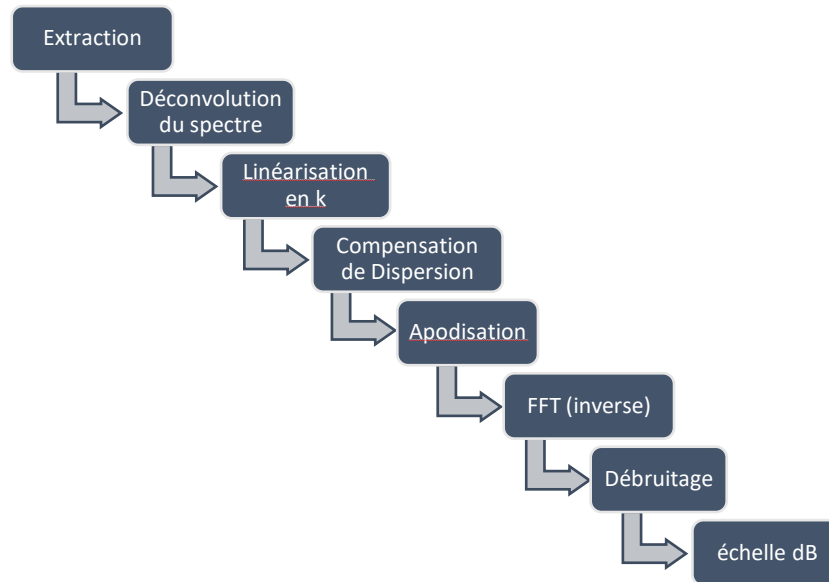


Figure 11. – Décomposition du traitement de signal brut d'un SD-OCT.

2.5.1.1 Extraction

L'étape d'extraction permet de rendre les données brutes accessibles pour script de traitement de signal. Dans le cas particulier de ce projet, les données et métadonnées de l'acquisition sont enregistrées dans un fichier d'extension zip. L'étape d'extraction nécessite donc de décompresser les fichiers de données brutes dans un fichier temporaire, puis de lire ces fichiers pour les garder dans la mémoire vive de l'ordinateur pour le traitement. Ici, chaque fichier de données brutes contient un B-Scan, enregistré sous format numérique *float*. Le spectre de la source, acquis lorsque le scanneur pointe hors du champ de vision, est aussi extrait et mis en mémoire pour l'étape suivante.

2.5.1.2 Déconvolution du spectre

Le signal brut acquis sur le spectromètre est composé de l'interférogramme porté par le spectre de la source. Pour ne traiter que l'interférogramme, le spectre de la source doit être soustrait des données brutes. À la suite de cette opération, l'interférogramme est limité par une enveloppe qui suit l'allure du spectre. Diviser par le spectre normalisé vient à bout de ce problème et donne un interférogramme libéré de l'influence du spectre de la source. Un exemple de cette manipulation est illustré à la figure 12.

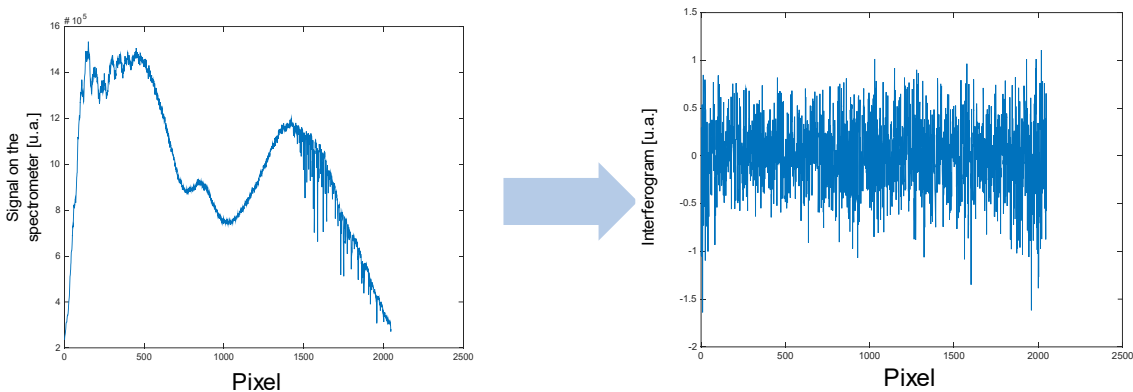


Figure 12. – Transformation du signal porté par le spectre vers l'interférogramme.

2.5.1.3 Linéarisation en k

Le spectromètre est un instrument qui mesure le spectre optique sur une échelle approximativement linéaire selon la longueur d'onde λ . Cependant, pour transformer les données spectrales en données spatiales par transformée de Fourier, il est nécessaire de ré-échantillonner l'interférogramme pour obtenir une échelle linéaire selon le nombre d'onde k sachant que $k = 2\pi/\lambda$. Connaissant cette limitation, Thorlabs fournit dans les métadonnées un vecteur d'interpolation permettant d'obtenir des valeurs également espacées en k . Par souci de performance et puisque les l'échantillonnage spectral du laser ($\delta\lambda$) sont très petits, une interpolation linéaire est suffisante.

2.5.1.4 Compensation numérique de dispersion

Comme vu à la section 2.1.4, un désaccord par rapport à la matière traversée par la lumière entre les deux bras de référence induira une distorsion de l'image. Bien que l'effet des lentilles de l'objectif de l'OCT soit compensé physiquement dans le bras de référence, un système optique additionnel est aussi à compenser dans le cadre de ce projet : l'œil de la souris. Pour ce faire, la stratégie adoptée est une adaptation de la méthode présentée dans l'article de Wojtoski *et al.* de 2014.⁴⁴ L'essence de la méthode se résume à une méthode itérative pour estimer les valeurs des coefficients de dispersion de deuxième ordre $\alpha_2 = \frac{1}{2} \frac{\partial^2 k}{\partial \omega^2}$ et troisième ordre $\alpha_3 = \frac{1}{6} \frac{\partial^3 k}{\partial \omega^3}$ de la matière traversée par la lumière pour compenser le délai encouru, et défini par

$$\Delta\phi(\omega) = \alpha_2(\omega - \omega_0)^2 + \alpha_3(\omega - \omega_0)^3 \quad (1.2)$$

Ce délai sera retiré de la phase trouvée par l'extension analytique de l'interférogramme obtenu par l'application de la transformée d'Hilbert.

Les optiques de l'œil qui sont principalement constituées d'eau, ainsi que la faible distance parcourue dans ce milieu, auront une faible contribution à la GVD à 1300 nm, c'est-à-dire la longueur centrale du spectre de la source de l'OCT utilisé dans ce projet. Par contre, la contribution à la dispersion de troisième ordre est non négligeable. Enfin, les termes d'ordres supérieurs seront négligés ici par leur faible impact.

Pour obtenir les valeurs de α_2 et α_3 , un algorithme d'optimisation a été développé. Pour tester une valeur de α , un $\Delta\phi(\omega)$ sera évalué et sera retiré de l'interférogramme pour toutes les A-line d'un B-scan. Une apodisation, une transformée de Fourier et un changement d'échelle sera effectué pour obtenir une image interprétable, tel que décrit à la sous-section suivante. Dans une région d'intérêt, c'est-à-dire où on retrouve le tissu dans la tomographie, on évalue une métrique de netteté axiale M

$$M = \sum \frac{\partial I_{dB}}{\partial z} \quad (1.3)$$

qui représente la considération de la netteté (dérivée première) de l'image pour tous les pixels de la région d'intérêt. La valeur testée de α qui maximise M sera définie comme la valeur du terme de dispersion. Dans l'application de cette méthode, α_2 sera évalué avant α_3 .

2.5.1.5 Apodisation, transformée de Fourier et échelle en décibel

Pour créer une image à partir d'un ensemble de A-lines dans le domaine spectral, il suffit d'effectuer une transformée de Fourier dans la direction des A-lines. Afin d'éviter que des oscillations non désirées reliées à la transformée de la fenêtre rectangulaire coupent brusquement l'interférogramme à ses bords, une fenêtre d'apodisation de Hann ⁴⁵ est appliquée sur le signal spectral avant la transformée de Fourier, comme illustré à la figure 13. Une fois la transformée de Fourier effectuée, une conversion en échelle de décibel aplanit l'histogramme de l'image et permet ainsi la visualisation des détails qui seraient autrement négligeables devant les pics majeurs de signal sur une échelle linéaire.

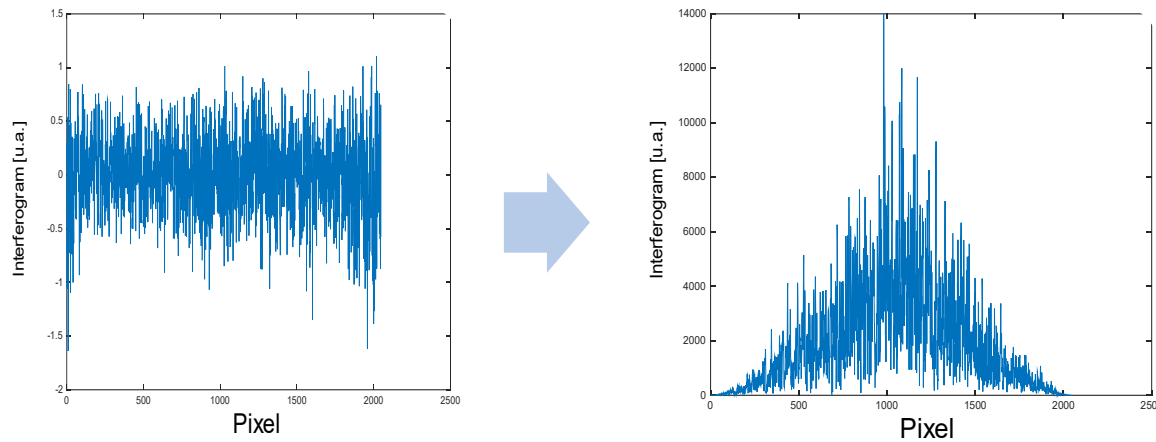


Figure 13. – Apodisation de l'interférogramme.

2.5.2 Traitement d'image dans le domaine spatio-temporel

Le traitement des données dans l'espace spatio-temporel est expliqué en détail dans la section *Methods* de l'article joint au chapitre suivant. Spécifiquement, l'article détaille le moyennage et les étapes permettant la réduction d'artéfacts de mouvement qui affecteraient normalement bien plus les images d'angiographie par OCT.

2.5.3 Algorithme de segmentation

L'algorithme de segmentation des tissus rétiens basé sur le contraste d'intensité et de gradient est détaillé dans l'article au chapitre suivant à la section *Methods*. Notamment, l'article détaille les contrastes observés, l'ordre dans lequel les couches rétinienne sont segmentées et les masques utilisés pour isoler les couches dont les contrastes sont moins évidents.

Les étapes méthodologiques décrites dans cette section permettent d'arriver à une image OCT où les défauts inhérents à un traitement plus simple auraient détérioré la mesure des épaisseurs des couches rétinienne. La compensation de dispersion, physique et numérique, ainsi que le choix de la fenêtre d'apodisation améliorent la résolution axiale alors que l'optimisation de l'optique a permis l'amélioration de la résolution latérale des volumes OCT. Le tout a permis de voir les détails nécessaires à la segmentation et à l'obtention de mesure précises, exactes et répétables avec l'OCT tel qu'illustré dans l'article présenté au chapitre 3.

Chapitre 3 – Morphological and Microstructural Changes during Murine Retinal Development Characterized with in-vivo Optical Coherence Tomography

Ce chapitre est le manuscrit en préparation finale pour soumission au journal Investigative Ophthalmology & Visual Science pour publication. Le manuscrit détaille la méthode employée pour obtenir des images OCT de la rétine de souriceau et en extraire les épaisseurs des couches rétinienne. Cette métrique peut être un indice d'une évolution saine ou pathologique du développement rétinien chez le modèle animal. Pour cet article j'ai, avec l'aide des coauteurs, conçu et construit une partie du système d'acquisition, implémenté l'algorithme de traitement des données, acquis et traité les données brutes, interprété les résultats et écrit et révisé le manuscrit.

Simon Brais-Brunet^{1,2}, Emilie Heckel^{2,3}, Udayakumar Kanniyappan^{1,2}, Sylvain Chemtob^{2,3,4,5}, Caroline Boudoux^{2,6}, Jean-Sebastien Joyal^{2,3,4,5} and Mathieu Dehaes^{1,2,7,*}

¹Institut de Génie Biomédical, University of Montreal, Montreal, Canada; ²Research Center, CHU Sainte-Justine, Montreal, Canada; ³Department of Pharmacology, University of Montreal, Montreal, Canada; ⁴Department of Pediatrics, University of Montreal, Montreal, Canada; ⁵Department of Ophthalmology, University of Montreal, Montreal, Canada; ⁶Department of Engineering Physics, Polytechnique Montreal, Montreal, Canada; ⁷Department of Radiology, Radio-oncology and Nuclear Medicine, University of Montreal, Montreal, Canada.

***Corresponding author:** Mathieu Dehaes, Ph. D., 3175 Cote Ste-Catherine, Montreal, H3T 1C5, Canada. Tel +1-514-345-4931, ext. #5137. Email: mathieu.dehaes@umontreal.ca

Funding. The authors would like to acknowledge funding from the Natural Sciences and Engineering Research Council of Canada grants (NSERC) grants #RGPIN-2015-04672, #RTI-2016-00636 [to MD], #RGPIN-2016-06743 [to JSJ], the *Fonds de Recherche du Québec – Santé* (FRQS) grants #32600 [to MD], the Burroughs Wellcome Fund Career Award for Medical Scientists [to

JSJ], the Canadian Institute of Health Research (CIHR) grant #390615 [to JSJ], the CIHR New Investigator Award [to JSJ], the Canadian Child Health Clinician Scientist Program [to JSJ], the Foundation Fighting Blindness [to JSJ], as well as scholarship support from the *Institut de Génie Biomédical* at Université de Montréal (to SBB). The content of this article is solely the responsibility of the authors and does not necessarily represent the official views of the funding sources.

The authors have no disclose of **commercial relationships** regarding the manuscript material.

3.1 Structured Abstract

Purpose: To develop an *in-vivo* optical coherence tomography (OCT) system allowing retinal imaging during the maturation of wild-type mice and characterize its retinal development through changes in retinal morphology and microstructure.

Methods: Thirty-four wild-type mice were anesthetized and imaged between postnatal day (P) 7 and P21 with spectral-domain OCT. Specific optical instrumentation was developed to optimize signal intensity and image quality to compensate for small eye size. Segmentation tools were developed to quantify retinal layer thickness profiles. For all time points, the thickness profile of the nerve fibre layer (NFL), inner plexiform layer (IPL), inner nuclear layer (INL) and the outer retinal layers (ORL) including photoreceptors were measured in addition to the total retina. The retinal maturation was characterized by comparing layer thickness profiles between consecutive time points.

Results: Between P7-P10, the IPL thickness increased significantly which may suggest retinal synaptogenesis. Between P10-P12, the IPL and ORL also increased significantly and may suggest photoreceptors growth. In contrast, the INL thickness decreased significantly, suggesting selective cell death during maturation. From P12 to P21, the decrease in the thickness of the INL persisted while the other layers' thicknesses increased slightly or plateaued (non-significant). Overall, changes in the total retina thickness followed the IPL and ORL growth. No significant change was observed in the NFL thickness.

Conclusions. This report opens new horizons to study the mouse retina as early as P7. Our technique has the potential to characterize retinal morphological and microstructural changes in retinal developmental diseases, and this study provided normative data for comparison.

3.2 Introduction

The study of the normal development of the retina and its underlying maturational mechanisms is critical to characterize healthy growth. Among markers of maturation,^{17, 19-21, 46-50} the analysis of thickness changes of retinal layers over time can be used to study the retinal morphology and microstructure during maturation. In the animal model, the *in-vivo* quantification of retinal thickness profiles is challenging as the eye size is small. The complex structure of the retina that evolves during maturation additionally contributes to the problem of retinal layer identification and classification. These limitations may explain the low number of *in-vivo* imaging studies that explored retinal thickness changes during maturation.

Optical coherence tomography (OCT) is a non-invasive imaging modality that allows characterizing the morphology and the microstructure of the retina in both humans and animals.^{51, 52} The main source of the OCT signal in biological tissue is the one that is detected by back-scattered light. In the retina, detected OCT intensity is precisely related to the cellular microstructure of the specific layers when light is emitted in the anterior-posterior direction. In particular, the hyperreflective OCT signal measured in the nerve fibre layer (NFL) is due to the axons of the ganglion cells that are horizontally organized in the tissue.^{18, 21} This horizontal microstructure leads to higher back-scattering signals. Hypersignals are also measured in synaptic layers such as the inner and outer plexiform layers (IPL and OPL, respectively).¹⁶ These synaptic connections junctions are organized in horizontal piled of synapses attached to amacrine, ganglion and bipolar cells in the IPL, while bipolar, horizontal and photoreceptor cells in the OPL. In contrast to synaptic layers, the inner and outer nuclear layers (INL and ONL, respectively) are composed of axons and perikaryon that are oriented in parallel to the anterior-posterior axis. This precise structural alignment creates hypo-reflective signals as optical scattering in these tissues is lower.^{53, 54} underneath the ONL are located the inner and outer segments of the photoreceptors

that are precisely organized and horizontally aligned, which generates hyperintensity OCT signals. The brightest OCT signals originate from the retinal pigment epithelium (RPE) which is a compact, dense and very organized layer of epithelial cells. This specific horizontal organization favours back-scattering which maximizes OCT signals. Then, the choroid also generates OCT signals due to the presence of highly dense vascular networks. The contribution of blood vessels also located in the IPL and OPL is lesser than in the choroid due to their lower vascular density. However, these vasculatures are visible when performing OCT angiography.

Based on this retinal microstructure *a priori* knowledge, previous studies have provided OCT thickness profile measurements of the total retina in the adult mouse (200-215 μm).⁵⁵⁻⁵⁹ From the anterior to the posterior retina, the NFL measured 10-20 μm , the IPL about 50-60 μm , the thickness of the INL was between 20 and 30 μm , the OPL about 15 μm , the ONL between 55 and 65 μm while the inner and outer segment measured 35-45 μm . Although these studies contributed to the morphological description of the retinal layers, they were specific to adulthood.

During development, retinal layers undergo specific maturational processes such as synaptogenesis, angiogenesis and apoptosis that may affect their composition and their morphology. For example, the thickness of the RPE and the ganglion cells layer were examined in the central and peripheral regions from postnatal day 0 (P0) to 1 year old.²⁸ Another study described cell death like a typical mechanism during retinal development where specific layers are undergoing selective apoptosis.⁴⁹ In addition, immunofluorescence was used to study the development of the outer retina (which combines the photoreceptor layer and the OPL)⁴⁷ and its angiogenesis.²¹ These studies contributed to our understanding of retinal cellular mechanisms involved in retinal development. They were however limited to *ex-vivo* observations.

Here, we developed spectral-domain OCT instrumentation that allowed to image the retinal morphology and microstructure of the wild-type mouse between postnatal (P) day 7 and P21. We further developed segmentation tools to quantify retinal thickness profiles and characterize the retinal development by assessing changes in the retinal layer thicknesses over time. These normative data can then be used in longitudinal studies that will assess morphological and microstructural alterations involved in a variety of diseases.

3.3 Methods

3.3.1 Animal model and preparation

Animal procedures were performed in compliance with the ARVO Statement for the Use of Animals in Ophthalmic and Vision Research and the Animal Care Committee at CHU Sainte-Justine, Canada. Wild-type mice (129S1/SvImJ, Jackson Laboratory, stock 002448) were maintained and bred in standardized conditions at the animal facility. Both littermate females (N=14) and males (N=20) were used. Prior to imaging, mice were anesthetized with a mixed solution (10 μ L/g) of ketamine (Vetoquinol, 100 mg/kg) and xylazine (Bayer, 20 mg/kg). When necessary, eyelids were manually opened or surgically removed. Pupils were dilated with drops of 2.5% phenylephrine (Alcon) and kept wet during imaging using NaCl 0.9%. A head holder (921-E, KOPF) was used when necessary and body temperature was kept at 37°C. Post-imaging, animals were sacrificed using euthanyl solution (Bimeda-MTC) before being awake.

3.3.2 Imaging design and instrumentation

Imaging was performed with a spectral-domain OCT Telesto 220 (Thorlabs, Lübeck, Germany) at 1300 nm with an axial resolution of 5.5 μ m in air. A scanner head (OCTP-1300/M) connected to the source and detection module was modified by integrating a custom quasi-telecentric lens system including two achromatic doublets (focal lengths of 150 and 19 mm, for L_1 and L_2 respectively). OCT imaging was performed with no contact between the lens and eye (see the

positioning of a P7 animal under the lens). A magnification of 7.9 allowed to minimize the beam size at the pupil and maximize light intensity in the retina. The system also allowed to reduce the effective numerical aperture at the pupil and increase the Rayleigh beam range. This strategy allowed imaging the entire retina in depth. To further optimize the position of the lenses and maximize the resolution of the beam in the mid-depth of the retina and image quality, numerical simulations were performed (Optic Studio Zemax, Kirkland, É.-U.) with parameters mimicking the mouse eye.^{25, 26} Figure 14 (B) shows simulated beam rays propagating through the quasi-telecentric system while Figure 14 (C) is a zoomed view of the beam rays in the animal eye with the beam focus plane located in the posterior retina.

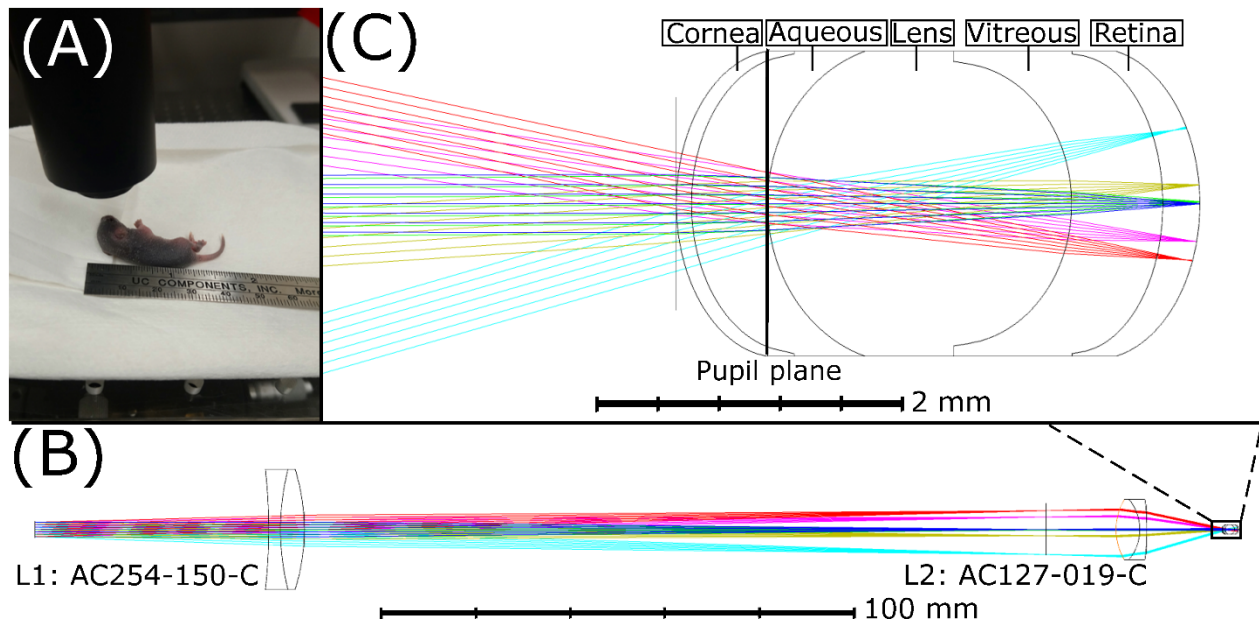


Figure 14. – (A) Positioning of a P7 animal for non-contact retinal imaging under a custom-made quasi-telecentric lens system including two achromatic doublets (focal lengths of 150 and 19 mm, for L_1 and L_2 respectively). (B) Simulated beam rays propagating through the quasi-telecentric system. (C) Zoom view of the beam rays in the animal eye with the beam focus plane located in the posterior retina.

3.3.3 Imaging protocol

Thirty-four animals and 68 samples (eyes) were considered for imaging (Table 1). Specific time points included P7 (N=6), P10 (N=5), P12 (N=5), P14 (N=8), P17 (N=5) and P21 (N=5). Ten samples

were not included due to malformation, damage or animal death during the experiment. A 3D micrometric imaging platform was used to align the pupil with the light beam. The field-of-view was centred around the ONH as a circular area of 0.5mm radius. Data volumes of 512 BM-scans (B-scan over time) were acquired, each including 5 consecutive B-scans of 512 A-lines. An additional volume was acquired outside the field-of-view to quantify background noise.³⁵ The imaging protocol included one OCT intensity volume and OCT angiography (speckle variance) volume.¹⁰

Age timepoint (days)	Number of animals	Number of samples (eyes)
P7	6	10
P10	5	10
P12	5	8
P14	8	15
P17	5	7
P21	5	8
Total	33	58

Tableau 1. – Number of animals and samples studies per age timepoint.

3.3.4 Image processing and analysis

Complex phase delay induced by dispersion in the eye was compensated by 2nd and 3rd order dispersion coefficients calculation.⁴⁴ Correction for uneven signal-to-noise ratio (SNR) roll-off and background subtraction was also applied.⁶⁰ Two-dimension intensity-based image registration was performed to minimize the impact of eye movements such as every B-scan was compared to the previous one, except the first one which served as the initial reference.⁶¹

Structural images were obtained by intensity averaging, which reduced temporal signal fluctuations and increased SNR.³² Data convolution with a rectangular nearest-neighbour averaging kernel was further applied to reduce static speckle noise. Angiography images were obtained by calculating the variance of the signal intensity over time, which allowed to detect

blood vessels and capillaries.¹⁰ To further reduce eye motion effects, the time-frame inducing the highest variance was removed from the volume with a moving average technique.⁶¹ The resulting image corresponded to the lowest variance averaged over time.

3.3.5 Segmentation technique

Retinal layers were segmented with a semi-automatic custom-made algorithm based on iterative spatial segmentation criteria (Figure 15). These criteria were based on image intensity I and its axial derivative D (see details in Table 2, Appendix C). In each iteration, an axial mask was applied to identify the layer boundaries. Before segmenting the first layer, the ONH was excluded by selecting a circular region around it from *en-face* maximum intensity projection.

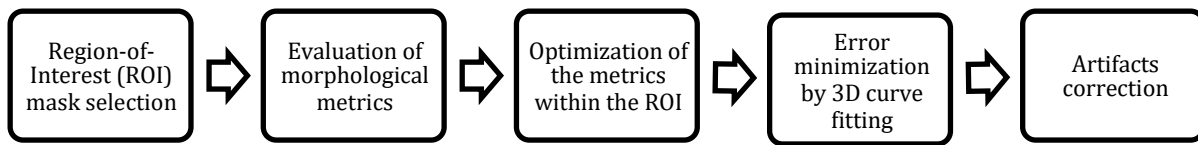


Figure 15. – Workflow of the segmentation algorithm. Details of each step are provided in Table 2, Appendix C.

The RPE was segmented first as it described the highest absolute intensity.¹⁵ Then, the NFL was segmented with a first-derivative mask that detected the vitreous layer and by assuming that its distance from the RPE was around 200 μm .²⁴ The OPL was identified by detecting a local maximum of I with a squared Hann filter.⁴⁵ To identify the IPL-to-INL interface, a linear mask was applied on D from the end of the vitreous region to the OPL. Once the IPL posterior boundary was identified, a second Hann filter mask was applied on D to reveal the IPL anterior boundary. Then, the outer segment of the photoreceptor was detected by finding the maximum first derivative between the OPL and the first estimation of the RPE. At P7, the separation of the nuclear region, the inner, and the photoreceptor (rod/cone) segments was impractical due to incomplete maturational stage.⁴⁷ Thus, for all time points, all the segments of the photoreceptors (ONL, inner and outer segments) were combined in the outer retinal layers (ORL) as previously proposed.⁵⁷

3.3.6 Artifacts correction

Spatial deviations induced by shadow artifacts and punctual variations were corrected. In particular, layer boundaries were smoothed by a high-order polynomial fit. For every A-line, the difference in depth between the layer voxels and its boundary was evaluated, and the mean difference with the segmentation curve was identified. The voxels that were located more than two standard deviations from the curve were corrected at the depth position of the fitted curve.

3.3.7 OCT layer thickness measurement

The layer thickness was measured by subtracting the depth of consecutive boundaries over the segmented area in a cylindrical region-of-interest (ROI) having on average 30 μm of radius. For each retina, the ROI selection was performed using angiography images. Each ROI was located in a region excluding major blood vessels from the NFL. The thickness for each layer was then averaged within samples for each time point. The total retina thickness was defined as the region between the posterior part of the vitreous and the RPE posterior boundary.

3.3.8 Statistical analysis

A two-tailed Wilcoxon rank-sum test was used to assess the difference between layer thicknesses of two consecutive time points. A Bonferroni correction of 25 (five layers and five time points) was applied to account for multiple comparisons and a p -value <0.002 was considered significant.

3.4 Results

Figure 16 shows the selected ROI (white circle) superimposed on *en face* views (left column) and associated segmented layer boundaries superimposed on depth views (right column) at each timepoint. In particular, the vitreous and NFL (blue), NFL and IPL (orange), IPL and INL (yellow), and RPE and choroid (green) were identified. Also, the OPL (magenta curve) served as the boundary between the INL and ONL. In the section images, the ROI is identifiable as the region

between two dashed white lines. These segmentations were used to quantify the thickness of each layer during retinal development.

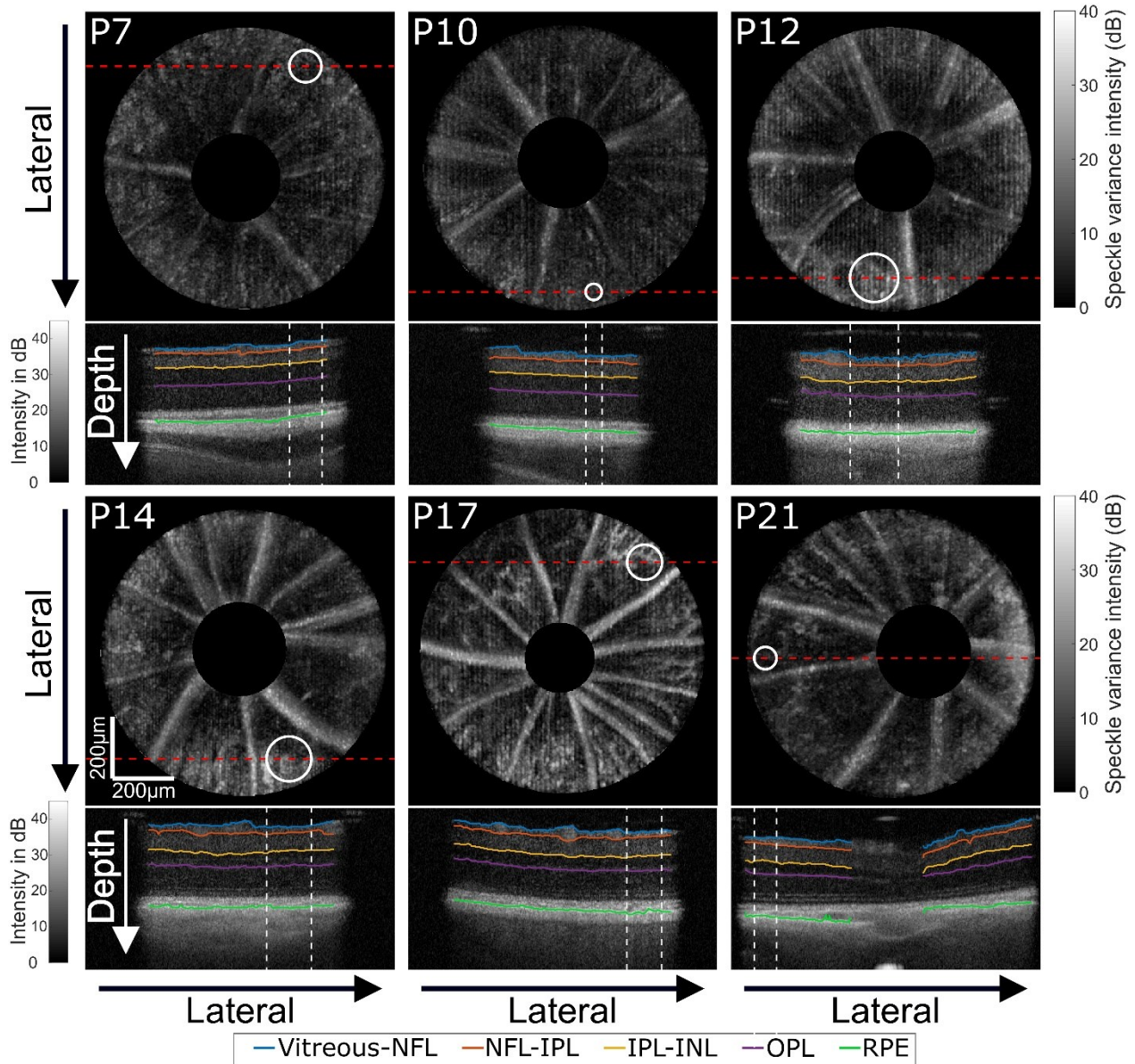


Figure 16. – Region-of-interest (ROI, white circle) superimposed on optical coherence tomography (OCT) *en face* angiography views (top image) and associated layer thickness measurement defined by segmented layer boundaries (bottom image) for each time-point (from P7 to P21). In particular, the vitreous and NFL (blue), NFL and IPL (orange), IPL and INL (yellow), and RPE and choroid (green) were identified and superimposed on OCT depth views. In

addition, the OPL (magenta curve) served as the boundary between the INL and ONL. Scale bars are 200 μ m.

Figure 17 shows segmented layer boundaries superimposed on depth views from the periphery of the retina to the ONH, for each time point. A circular region around the ONH was removed as the presence of the ONH obstructed the segmentation algorithm. Segmentations were only present on one side of the ONH to compare with the non-segmented morphology. These segmentations were used to characterize the structural changes of the retinal layers in the surrounding area of the ONH.

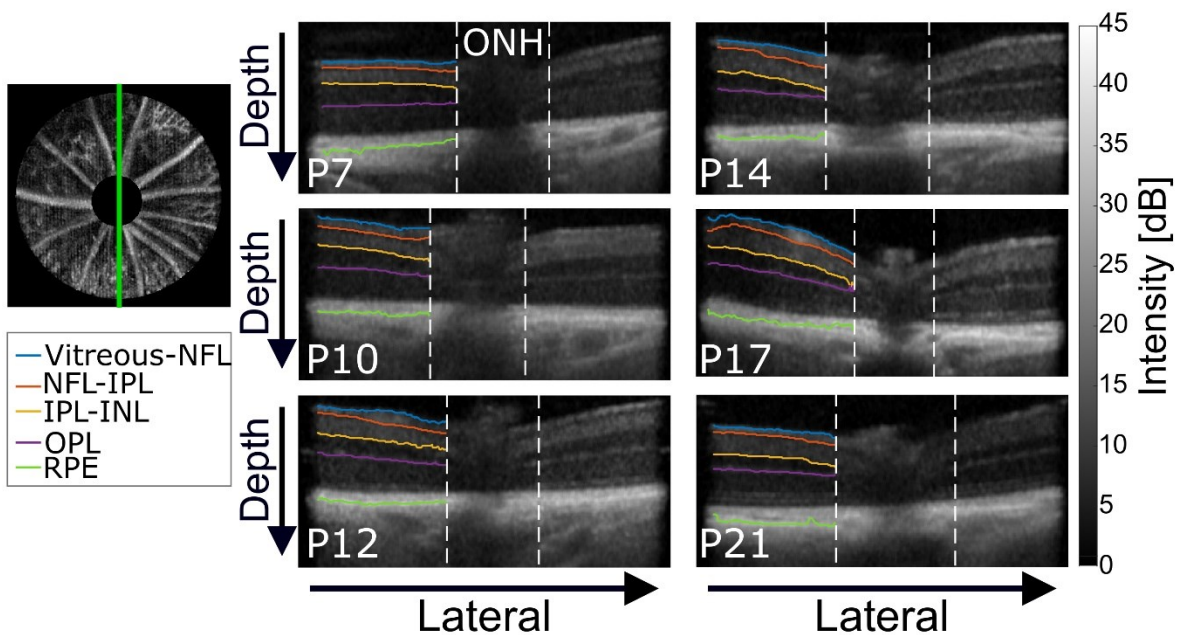


Figure 17. – Segmented layer boundaries in the surrounding area of the optic nerve head (ONH) at each timepoint (from P7 to P21). In particular, the vitreous and NFL (blue), NFL and IPL (orange), IPL and INL (yellow), and RPE and choroid (green) were identified and superimposed on OCT depth views. In addition, the OPL (magenta curve) served as the boundary between the INL and ONL. Segmentations were only present on one side of the ONH to compare with the non-segmented morphology. The ONH was excluded by selecting a circular region around it from *en-face* maximum intensity projection. Scale bars are 200 μ m.

Figure 18 shows *en-face* OCT angiography (OCT-A) images (left column), with the corresponding NFL (middle column) and total retina (right column) thickness at each timepoint. The number of blood vessels increased during maturation. The thickness of these vessels varied between 20 to 50 μ m. Also, the thickness of the total retina increased during maturation. At P7, the retina was likely flat and measured about 230 μ m. However, at P21, the peripheral region increased by about 30 μ m and reached up to 270 μ m in a region excluding blood vessels. A lesser increase in thickness was observed in the region surrounding the ONH, which corresponded to structural observations in Figure 16. These measurements allowed to identify structural and vascular changes during the retinal development.

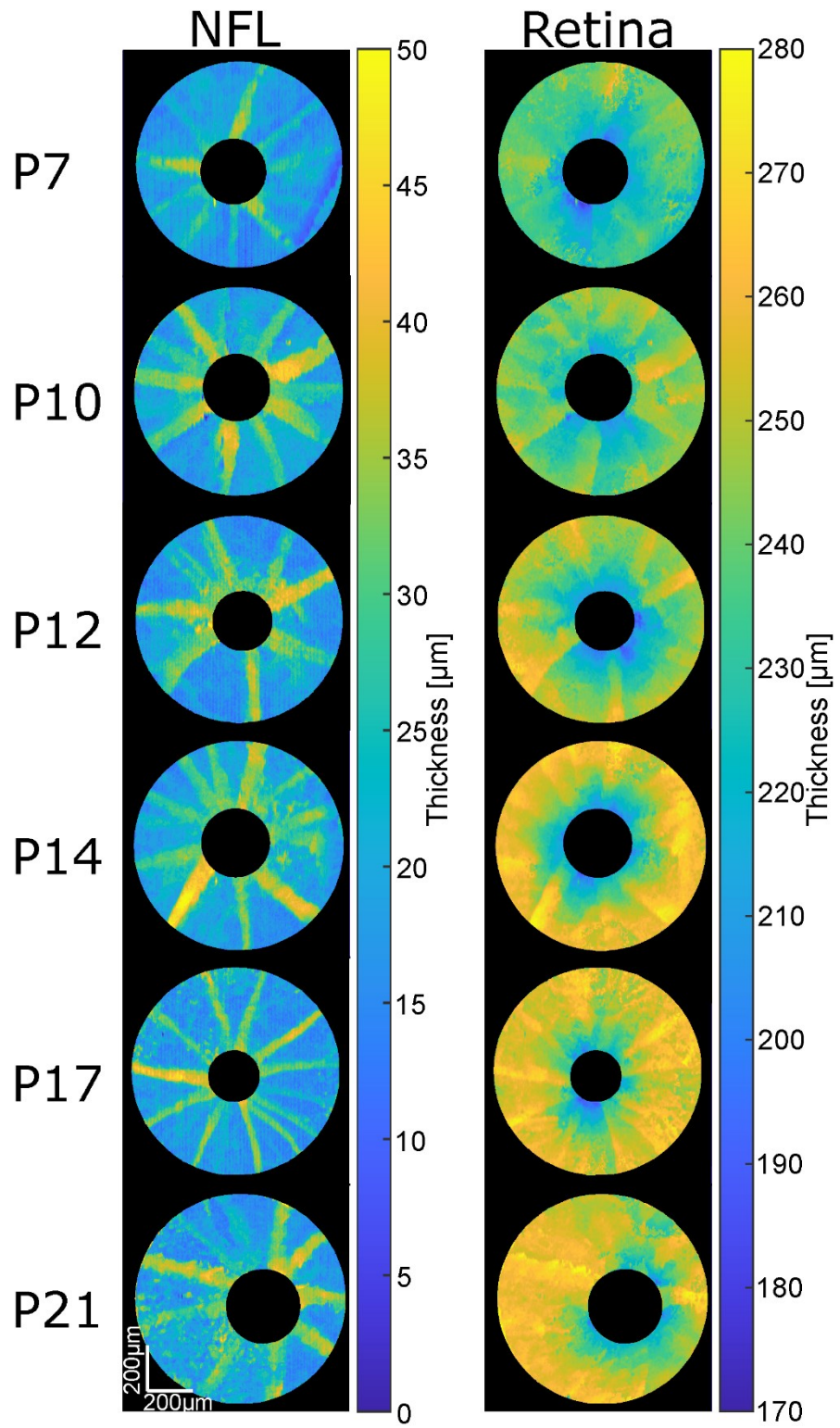


Figure 18. – Nerve fibre layer (left column) and total retina (right column) thicknesses for each timepoint (from P7 to P21). Scale bars are 200μm.

Figure 6 displays OCT retinal layers and total retina thicknesses as a function of age. For each time point, the averages between samples are shown with standard error bars. Between P7-P10, the IPL increased significantly. Between P10-P12, the IPL and ORL increased significantly while the INL decreased significantly. These changes led to a significant increase in total retinal thickness. Between P12-P14, the IPL and ORL slightly increased while the INL and NFL decreased, but these changes were not significant. Between P14-17, the decrease (non-significant) in the IPL persisted while the other layers plateaued. Between P17-P21, the NFL plateaued while the other layers decreased slightly in size (non-significant). Overall, thickness changes in the total retina were driven by changes in the IPL and ORL. The variability (standard errors) for all layers at all time points was low ($< 11\mu\text{m}$), with higher values observed in the ORL. Supplementary Figure 28 (Appendix B) shows the detailed distribution of measurements in boxplots.

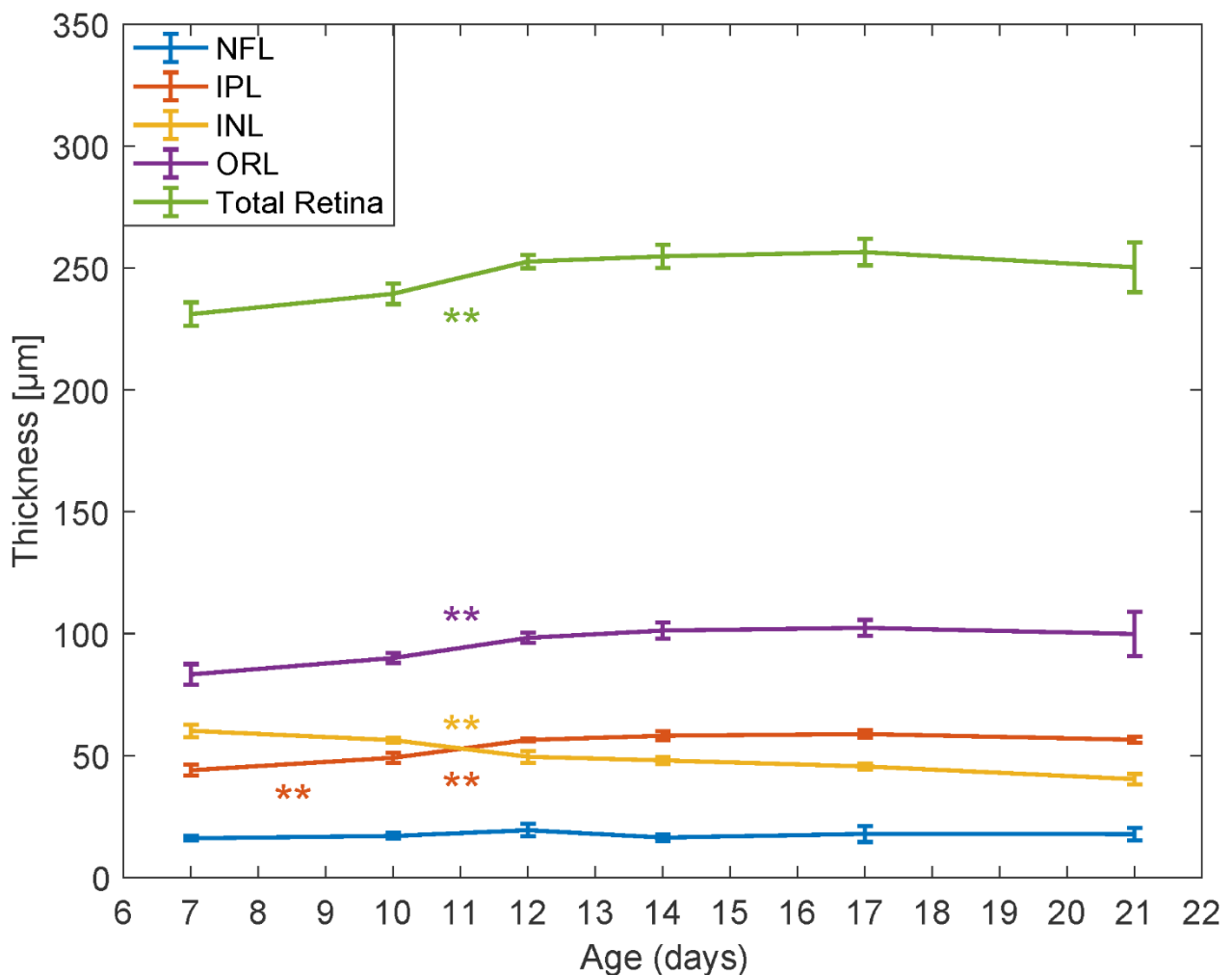


Figure 19. – Optical coherence tomography (OCT) measurements of the retinal layers and total retina thicknesses during maturation (from 7 to 21 days of age). The nerve fibre layer (NFL, blue), inner plexiform layer (IPL, red), inner nuclear layer (INL, yellow), the outer retinal layer (ORL, magenta) as well as the total retina thicknesses are showed with standard deviations. * $p < 0.002$; ** $p < 0.0004$; *** $p < 0.00004$.

3.5 Discussion

This study showed the capability of OCT to image the mouse retina as early as P7. The instrumental and algorithmic developments allowed to characterize *in-vivo* morphological and microstructural changes occurring during the retinal development. By providing normative measurement in wild-type mice, this study will offer opportune data to compare retinal alterations that may occur in developmental diseases.

During development, synaptic branching and connections are increasing in the IPL, which is part of synaptogenesis.^{46,47} This maturational process is reflected by the increase in the IPL thickness occurring prior to P12. This observation suggests increased connectivity before the natural opening of the eyes occurring around P14. In contrast, the INL thickness profile decreased between P10-P12. This observation suggests that a selective apoptosis mechanism is occurring in the INL and that this mechanism is not compensated by later cell multiplication as its decrease in thickness persisted.⁴⁹

The posterior retina (OPL, ORL and RPE) also underwent morphological changes. The ORL thickness increased between P7-P14. This increase is consistent with histology showing the photoreceptors' growth along their long axis and may suggest the photoreceptors preparation for light exposure before the natural eye-opening.⁴⁷ The thickening of this structure reached a plateau at P17. Consequently, the thickening of the total retina was guided by the growth of the ORL and IPL. In contrast to early development, the end of maturation (P17-P21) showed a slight decrease in the total retina thickness, which may be secondary to the INL thickness decrease that

was likely driven by apoptosis.⁴⁹ At P21, the thickness of each layer and the total retina thickness were consistent with previous studies and confirm the performance of the segmentation tool based on microstructure knowledge.^{56, 57}

At P7, the OPL exists but its detection on OCT was only possible at P10. The increase in OCT signal is consistent with the OPL synaptic growth previously observed around P10.⁴⁷ This increased OCT signal was also observed in the IPL. The capability of observing these changes with OCT between P7 and P10 is critical to further assess impaired synaptogenesis that may occur in developmental diseases.

In the region excluding major blood vessels, the NFL thickness showed no significant change during the retinal development. This observation is consistent with a previous study describing the retinal development with light microscopy.²⁸ Because the NFL is mostly composed of non-myelinated axons lying horizontally on the surface of the retina, its nerve fibres do not thicken over time nor do they multiply, as it is expected from differentiated nerve cells. However, angiographic images showed local structural changes in the vasculature with the number of blood vessels increasing with age. This observation is consistent with angiogenesis mechanisms previously reported.²¹ However, most of the angiogenesis of the NFL was reported to occur prior to P7, especially around the ONH.

Performing non-invasive *in-vivo* OCT imaging in the small and young animal retina introduced experimental challenges including the necessity of opening the eyelids manually in some animals aged between P7-P14. This intervention may affect the typical development of the eye and limit the longitudinal capability of the method. However, further research is necessary to confirm these effects and their consequences. Despite this incision, the OCT signal was reduced at P7-P14 compared to later time points, which limited SNR and image quality. However, the optical lens designed to reduce the size of the beam reaching the eye allowed to minimize the impacts of the

small aperture. In addition to the small eye size, the immaturity of the animal vision observed through refractive error including myopia or hyperopia may further affect imaging. These natural situations combined with the spherical aberration associated with the small radius of curvature of the eye also limited the signal intensity. While the reduction of the beam size at the pupil minimized the impact of low signal intensity, it necessitated enlarging the spot size of the beam at the focal point, which further deteriorated the spatial resolution. Low SNR also affected angiography at P7-P14 and only large vessels were detected in the NFL. At P7, the optical aperture size is about 1.5 mm which led to lower quality angiography.²⁵ The image quality increased through maturation as the aperture size increased with the size of the eye (estimated to 1.74 mm at P21).²⁵ Also, the OCT signal was hindered by the hyaloid vessels that may still be present at P7. However, the interaction of the light and the hyaloid vessels was reduced by imaging the retina at 1300 nm.

Technical challenges included the development of a telecentric scanning lens for P7 imaging. A custom reference arm was built with lenses that matched the sample arm. These lenses matched the dispersion induced by the lenses in the sample arm, and followed a *quasi*-telecentric arrangement to allow a reflection of the collimated beam onto a retroreflector. Because of water absorption, emitting at 1300nm also affected the light propagation in the eye and led to signal drops. However, the short pathlength and the low dispersion in water limited the impact on this optical mismatch.³⁹ In addition, no water cell was added in the reference arm and the remaining optical mismatch was corrected numerically.⁴⁴ Image artifacts and signal drops further affected segmentation results. In particular, similarities between morphological features in the NFL-IPL and IPL-INL boundaries limited the performance of the algorithm to reliably differentiate the layers. To remove this ambiguity, the algorithm was designed to detect the NFL-to-IPL interface by applying a linear mask from the posterior region of the vitreous, which was easier to identify.

Future works include the comparison of *in-vivo* OCT imaging with histological *ex-vivo* measurements to validate layer thicknesses.⁵⁶ Also, the design of longitudinal protocols to study

normal and pathological retinal development will be possible. To perform these experiments, a tunable lens will be used to adapt the optical system through maturation. These studies will allow characterizing changes in morphology and microstructure that may occur in retinopathy of prematurity,⁶² diabetic retinopathy,⁶³ or choroidal neovascularization.⁶⁴ Besides, the technique may allow assessing response to treatment such as antiangiogenic therapies through their effects on morphology and microstructure.^{65,66} Finally, the potential for translation to humans is high as the technique is non-invasive.

3.6 Conclusion

In this study, we developed a non-invasive *in-vivo* approach to assess morphological and microstructural changes during retinal development in wild-type animals with OCT technology. We developed a specific segmentation tool that allowed us to differentiate retinal structures from 7 to 21 days of age and quantify retinal layer thickness profiles. Our observations are consistent with maturational mechanisms that were previously reported through *ex-vivo* techniques. Our technique has the potential to be used to study retinal developmental disease and this study provided normative data for comparison.

3.7 Acknowledgments

The authors would like to thank Hamid Hosseiny, Ph.D. for the initial work to develop the optics, Jin Sung Kim, Perrine Gaub, and Imen Benhmida for their assistance in the planning, preparation and performance of animal and histological experiments.

Chapitre 4 – Discussion générale et perspectives

4.1 Impacts du projet

Les résultats couverts par l'article ouvrent des portes à différentes études concernant l'observation de l'œil du modèle murin *in vivo*. Nous avons d'abord démontré la possibilité d'imager la rétine du souriceau aussi jeune que 7 jours de vie par OCT. Bien que d'autres méthodes permettent de telles mesures, l'OCT permet l'étude longitudinale d'un développement pathologique. Or, l'essentiel de l'angiogenèse de la rétine a lieu dans les 20 premiers jours de vie de la souris ²¹ ce qui confirme le besoin et donc la pertinence de ce projet. De même, à travers l'article, nous avons établi une référence quant aux courbes de croissance pour le modèle animal 129S1/SvImJ sain (*wild-type*). Ces données pourront servir de valeurs comparatives pour l'étude de pathologies chez le souriceau à travers l'imagerie par OCT.

Dans une perspective plus locale, le centre de recherche du CHU Sainte-Justine est maintenant doté d'un appareil OCT capable d'imager l'œil du modèle murin. En plus de pouvoir imager le modèle observé dans l'article, un des changements mineurs au système permet d'élargir les capacités de l'appareil pour imager différents animaux, ou différentes régions de l'œil. À titre d'exemple, en parallèle du projet menant à l'article, des collaborations ont été initiées avec d'autres chercheurs du centre de recherche du CHU Ste-Justine. Notamment, des expériences exécutées à titre de preuve de concept ou l'obtention de résultats préliminaires ont été faites avec des modèles différents de celui proposé dans l'article. De même, les régions d'intérêt pour ces expériences ne sont pas les mêmes que celles explorées durant ce projet.

4.1.1 Angiographie par OCT chez le modèle C57Bl/6J néonatal

Les souris de souches C57BL/6J sont souvent utilisées à Ste-Justine comme modèle d'angiogenèse rétinienne pathologique induite par hyperoxie (OIR de l'anglais *Oxygen Induced Retinopathy*). Ce modèle sert à étudier la rétinopathie du prématuré. Dr Jean-Sébastien Joyal puis Dr Sylvain Chemtob ont collaboré avec le laboratoire pour tester la possibilité d'étudier l'angiogenèse chez la souris C57 entre 7 et 21 jours de vie, c'est-à-dire l'intervalle de temps où certains processus

développementaux peuvent être altérés. En tenant comme hypothèse que les yeux de C57 et de 129S1 sont semblables, le même objectif optique a été utilisé pour l'imagerie. Utilisant les premières versions des algorithmes d'OCT-A et de segmentation implémentés durant le projet, des résultats encourageants sont survenus pour les souris ayant 21 et 17 jours de vie tels qu'illustrés aux figures 20 et 21.

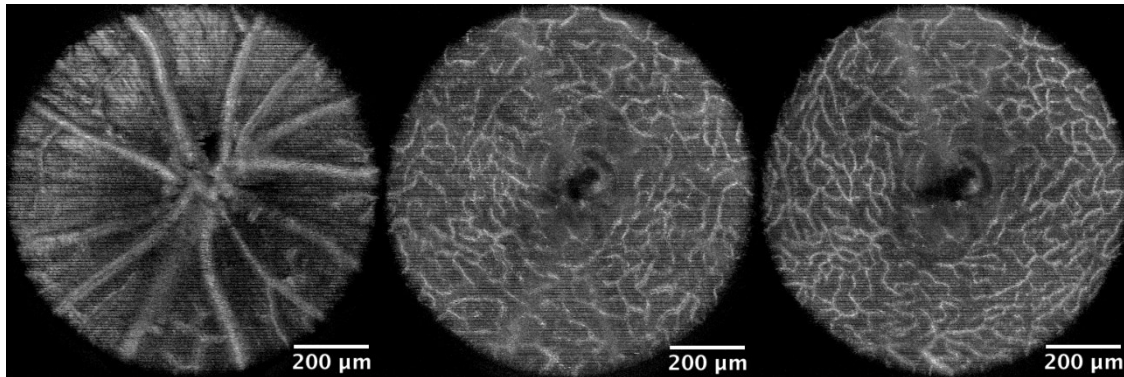


Figure 20. – Angiographie rétinienne par OCT chez la souris C57Bl/6J à 21 jours. De gauche à droite, la NFL, la IPL et la OPL.

La figure 20 montre des réseaux de vaisseaux sanguins de la NFL à gauche, et les capillaires de l'IPL (centre) et de l'OPL (droite) pour une souris C57 à 21 jours de vie. La figure 21 montre quant à elle les mêmes couches, mais à 17 jours de vie.




Figure 21. – Angiographie rétinienne par OCT chez la souris C57Bl/6J à 17 jours. De gauche à droite, la NFL, la IPL et la OPL.

Bien qu'il ne s'agisse que de résultats préliminaires au projet dans son ensemble, ces progrès ont été présentés à Photonics North 2019 à Québec.⁶⁷

4.1.2 Rétinoblastome chez le rat et la souris

En plus d'observer la rétine, l'exploration de l'humeur vitrée chez le rat et la souris atteints d'un rétinoblastome a aussi été effectuée. En collaborant avec le laboratoire de Dr Pierre Hardy, des images de rétinoblastomes ont pu être obtenues. Une modification de l'objectif a été nécessaire pour faire converger les faisceaux initialement collimatés. En effet, le point focal devait se faire dans une partie de l'œil antérieure à la rétine et le plan focal devait donc être rapproché. La figure 22 montre l'humeur vitrée et la rétine d'un rat sain (*wild-type*) à gauche et celles d'un rat atteint à droite.

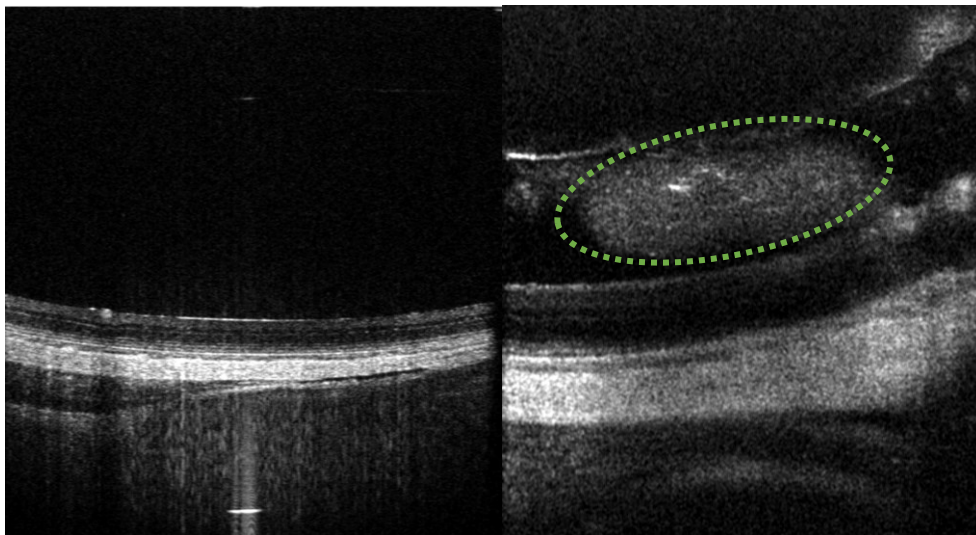


Figure 22. – Tomographie de l'humeur vitrée et de la rétine de rat sain à gauche et affectée d'un rétinoblastome à droite.

Par la même occasion des vues en face de la rétine ont aussi été prises et extraites des volumes de données acquis. L'algorithme d'angiographie par OCT même dans ses premières versions a permis de mettre en évidence les vaisseaux sanguins. Ces images sont présentées à la figure 23.

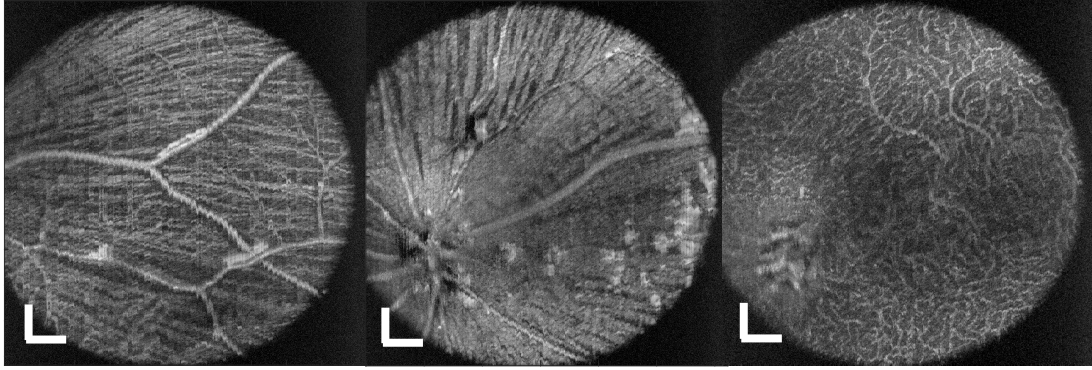


Figure 23. – Vue en face d’une rétine de rat. L’échelle est estimée à 100 μm .

Sur cette figure, on aperçoit deux régions de la NFL à gauche et au centre ainsi que l’OPL et ses capillaires à droite. Sur la NFL, on observe les fibres nerveuses qui convergent vers le nerf optique, en plus des vaisseaux sanguins majeurs. Comme l’œil de rat est plus gros que celui de la souris ⁶⁸, on s’émancipe des aberrations sphériques qui nuisent grandement à la résolution des images. De même, la pupille plus grande du rat permet une ouverture numérique plus grande, ce qui améliore aussi la résolution spatiale des images de la rétine.

4.2 Amélioration du système

4.2.1 Modification des optiques

L’une des difficultés implicites à imager un œil en cours de maturation est la modification des optiques de l’œil d’une séance d’acquisition à une autre. En effet, non seulement l’œil de souris change avec le temps, mais change aussi d’une souris à l’autre, même pour des souris du même âge. ²⁵ Cela entraîne des changements dans l’erreur réfractive de l’œil (myopie, hypermétropie). Bien que la stratégie utilisée dans le cadre de ce projet, soit de maximiser la zone de Rayleigh du système optique, permette de s’émanciper partiellement de cette contrainte, elle, ne contre pas les erreurs réfractives les plus graves. De plus, cette technique vient au prix d’une diminution de la résolution latérale qui empêche l’observation des petites structures comme les capillaires.

Ajuster la distance entre les lentilles de l’objectif permet de modifier la vergence du faisceau à la sortie de l’objectif et de changer l’emplacement du plan focal qui doit être sur la zone d’intérêt de l’échantillon. Cependant, changer cette distance change la position du plan conjugué aux

miroirs rotatifs. Il faut donc ajuster la distance entre l'œil et l'objectif. Ce faisant, on change la longueur du parcours optique et la position du miroir de référence doit être ajustée. Cet ensemble d'ajustement change certes l'image, mais le processus est long et sans retour immédiat sur les modifications. Cela nuit à un ajustement en temps réel du plan focal.

Une solution envisageable serait de placer une lentille ajustable comme la EL-10-30-C (Optotune, Dietikon, Suisse) entre le diviseur de faisceau et les miroirs rotatifs. Cela permettrait de changer le plan focal du système, tout en gardant le plan des miroirs et celui de la pupille de l'œil conjugués.

Une autre difficulté rencontrée est associée à l'échantillon observé dans ce projet. La taille et les rayons de courbure impliqués par l'observation de l'œil de souris amènent des problèmes d'aberration sphérique, de coma ou autre. Une solution envisageable chez la souris est d'adopter un système d'optique adaptative.^{69, 70}

4.2.2 Algorithme d'angiographie par OCT

L'algorithme actuellement utilisé pour identifier les vaisseaux sanguins utilise la variance de l'amplitude du signal OCT dans le temps. Bien qu'il s'agisse d'une méthode résiliente, il est nécessaire d'avoir un flot sanguin suffisant pour bien voir les vaisseaux. De plus, cette méthode est peu efficace dans la quantification du flux dans les vaisseaux et capillaires. D'autres méthodes utilisant la phase ou le signal complexe semblent donner de meilleurs résultats à faible flux et devront être testées.^{31, 61, 71} De même, des méthodes utilisant la décorrélation du signal ou bien le signal Doppler pourraient permettre l'extraction d'une métrique de flux sanguin par pixel.^{37, 72}

4.2.3 Algorithme de segmentation

Pour le moment, l'algorithme de segmentation est semi-automatique, car il demande une sélection manuelle du champ de vue et l'exclusion manuelle du nerf optique. Le reste de l'identification est automatisé et prend en considération que la rétine observée est celle d'une souris saine. L'amélioration de l'algorithme peut se présenter de deux façons. D'une part, une sélection automatique du champ de vue devrait pouvoir se faire par seuillage sur une projection d'intensité maximale d'une vue en face de la rétine. De manière similaire, l'exclusion du nerf

optique pourrait s'exécuter par seuillage, sachant que l'ONH devient un trou dans la RPE, c'est-à-dire la couche rétinienne produisant la plus forte intensité à l'OCT.¹⁵ D'un autre côté, il sera important de tester la résilience de l'algorithme face à des cas de rétines pathologiques. Par les expériences supplémentaires rapportées à la section 4.1.2, il est devenu évident qu'un amas qui cache la rétine comme un rétinoblastome ou une lésion au niveau de la cornée nuit au signal provenant de la rétine au point où l'algorithme de segmentation peine à identifier les bonnes régions.

4.3 Histologie

Afin de valider que les mesures morphologiques de la rétine obtenue par l'OCT représentent la réalité, des mesures histologiques ont été réalisées à partir d'un sous ensemble des échantillons utilisés pour l'article. Immédiatement après le sacrifice de l'animal, les yeux ont été retirés, fixés en solution de paraformaldéhyde (4%) puis immergés dans trois solutions de sucrose de 10%, 20% et 30% pour les coupes de 16 μm effectuées sur le Cryostar NX50 Cryostat (Leica, Germany). L'hématoxyline et l'éosine ont été utilisées pour la coloration, puis les sections ont été imagées avec le DME-6 microscope (Leica, Germany) avec un objectif 20X (HC PL APO 20x/0.75 CS2). Les mesures ont été effectuées à environ 500 μm du centre du nerf optique afin de pouvoir comparer des régions similaires de la rétine imagées par les deux méthodes.

La figure 24 montre l'épaisseur des couches rétiniennes dans le temps, mesurée par histologie.

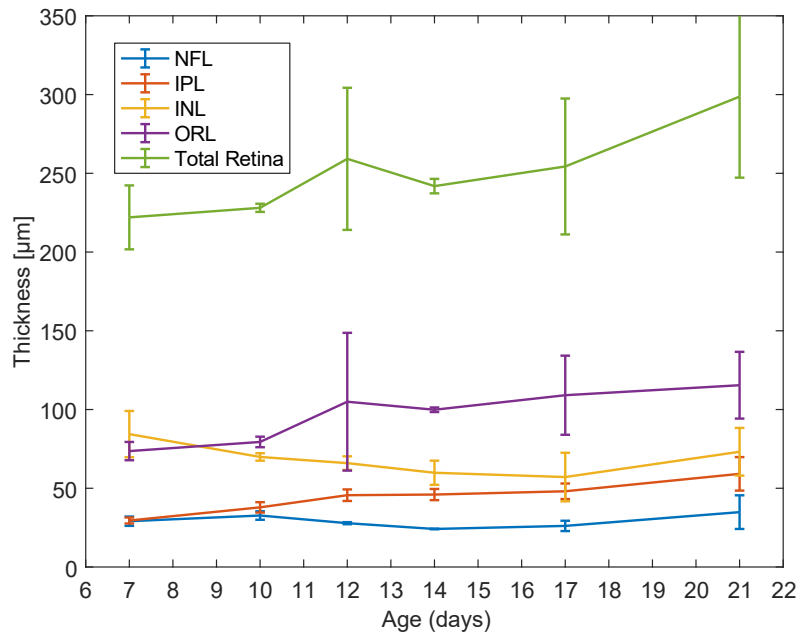


Figure 24. – Épaisseur des couches rétinienne mesurées par histologie. NFL: Nerve Fibre Layer; IPL : Inner Plexiform Layer; INL : Inner nuclear Layer; ORL : Outer Retinal Layers.

Sur cette figure, on peut voir que l'IPL, l'ORL et l'épaisseur totale de la rétine vont croître dans le temps alors que l'INL s'amincit et que la NFL est plutôt stable. Cela dit, il ne s'agit que de tendances et aucune variation entre deux âges n'est significative. Si le comportement global est semblable à ce qui a été mesuré à l'OCT, le comportement n'est pas monotone et lisse comme c'est le cas, lorsqu'observé par OCT. De plus, l'écart-type des mesures prises par histologie est très variable et peut atteindre des ratios de 50% avec l'épaisseur estimée d'une couche à un temps déterminé.

Ces résultats montrent la pertinence d'une étude avec comparaison pairée entre l'histologie et les mesures prises à l'OCT. Une différence significative entre les deux méthodes pourra remettre en question la validité de l'une des deux méthodes. D'un autre côté, si une corrélation est montrée, l'OCT, une méthode *in vivo* avec marqueur intrinsèque, qui demande moins de manipulations se retrouvera avantagée devant l'histologie pour les études nécessitant un aperçu de la morphologie du tissu.

En somme, les résultats de l'article montrent la pertinence du projet dans son ensemble. La capacité de l'OCT d'observer l'œil du modèle murin *in vivo* en bas âge permet la collaboration

avec différents laboratoires spécialisés en biologie fondamentale. Cela dit, des modifications additionnelles au montage et aux algorithmes de traitement de données amplifieront les capacités de l'appareil et la variété de ses applications.

Conclusion

En conclusion, l'objectif de ce manuscrit était de démontrer la possibilité d'imager la rétine de souriceau par OCT en établissant des courbes de croissance entre 7 et 21 jours de vie postnataux.

Le premier chapitre a établi les bases nécessaires à la compréhension de la problématique et de la possible solution. La morphologie de l'œil de souris et de la rétine a été revue ainsi que les bases de l'OCT. Le second chapitre détaillait le système OCT utilisé, le montage optique permettant de visualiser la rétine du rongeur ainsi que le traitement de signal nécessaire à l'obtention d'images OCT. Le troisième chapitre contenait le manuscrit en préparation pour soumission au journal *Investigative Ophthalmology & Visual Science (IOVS)* pour publication. Ce chapitre est l'essence de ce mémoire et décrit les étapes de traitement d'image pour segmenter les volumes OCT et mesurer l'épaisseur des couches rétinienne. Les courbes de référence pour la croissance et la maturation des couches rétinienne sont présentées et discutées dans ce manuscrit. Le quatrième chapitre décrivait l'impact de cet article pour la communauté scientifique, ainsi que l'impact de ce projet pour des collaborations avec des laboratoires du centre de recherche du CHU Sainte-Justine. Une discussion sur les limitations et les améliorations possibles à amener au système pour améliorer la qualité des images, faciliter l'acquisition et extraire plus d'information quant à la perfusion rétinienne a été présentée. Enfin, une ouverture concernant la comparaison pairée des mesures effectuées avec l'OCT et des mesures histologiques pour une étude ultérieure a aussi été soulevée.

En bref, je crois que l'ensemble des outils développés et implémentés pour l'observation *in vivo* de la rétine de souriceau au cours de mon projet permettra aux chercheurs du centre de recherche du CHU Sainte-Justine et de la communauté scientifique en général de repousser les limites de la compréhension du développement rétinien sain et pathologique du modèle animal et à travers cela, du développement rétinien humain.

Références bibliographiques

1. Sapieha P, Joyal J-S, Rivera JC, et al. Retinopathy of prematurity: understanding ischemic retinal vasculopathies at an extreme of life. *The Journal of Clinical Investigation* 2010;120:3022-3032.
2. Duh EJ, Sun JK, Stitt AW. Diabetic retinopathy: current understanding, mechanisms, and treatment strategies. *JCI Insight* 2017;2:e93751.
3. García-Layana A, Cabrera-López F, García-Arumí J, Arias-Barquet L, Ruiz-Moreno JM. Early and intermediate age-related macular degeneration: update and clinical review. *Clin Interv Aging* 2017;12:1579-1587.
4. Bressler NM, Bressler SB. Neovascular (Exudative or “Wet”) Age-Related Macular Degeneration. In: Ryan SJ, Sadda SR, Hinton DR (eds), *Retina*. London: Elsevier Saunders; 2013.
5. Zhou TE, Rivera JC, Bhosle VK, et al. Choroidal Involution Is Associated with a Progressive Degeneration of the Outer Retinal Function in a Model of Retinopathy of Prematurity: Early Role for IL-1 β . *The American Journal of Pathology* 2016;186:3100-3116.
6. Hillman H. Limitations of clinical and biological histology. *Medical Hypotheses* 2000;54:553-564.
7. Marschall S, Sander B, Mogensen M, Jørgensen TM, Andersen PE. Optical coherence tomography—current technology and applications in clinical and biomedical research. *Analytical and Bioanalytical Chemistry* 2011;400:2699-2720.
8. Fercher AF. Optical coherence tomography – development, principles, applications. *Zeitschrift für Medizinische Physik* 2010;20:251-276.
9. Spaide RF, Curcio CA. Drusen characterization with multimodal imaging. *Retina (Philadelphia, Pa)* 2010;30:1441-1454.
10. Mariampillai A, Standish BA, Moriyama EH, et al. Speckle variance detection of microvasculature using swept-source optical coherence tomography. *Opt Lett* 2008;33:1530-1532.

11. Giannakaki-Zimmermann H, Kokona D, Wolf S, Ebner A, Zinkernagel MS. Optical Coherence Tomography Angiography in Mice: Comparison with Confocal Scanning Laser Microscopy and Fluorescein Angiography. *Translational vision science & technology* 2016;5:11.
12. Lopez-Saez MP, Ordoqui E, Tornero P, Baeza A, Sainza T, Zubeldia JM. Fluorescein-Induced Allergic Reaction. *Ann Allergy Asthma Immunol* 1998;81.
13. Witzleb E. Functions of the Vascular System. In: Schmidt RF, Thews G (eds), *Human Physiology*. Berlin, Heidelberg: Springer Berlin Heidelberg; 1989:480-542.
14. Strauss O. The Retinal Pigment Epithelium in Visual Function. *Physiological Reviews* 2005;85:845-881.
15. Leitgeb RA, Wojtkowski M. Complex and Coherence-Noise Free Fourier Domain Optical Coherence Tomography. In: Drexler W, Fujimoto JG (eds), *Optical Coherence Tomography: Technology and Applications*. Cham: Springer International Publishing; 2015:195-224.
16. Dowling JE. *The retina: an approachable part of the brain*. Cambridge: The Belknap Press of Harvard University Press; 1987.
17. Eells J. Mitochondrial Dysfunction in the Aging Retina. *Biology* 2019;8:31.
18. Grzybowski A, Winiarczyk I. Myelinated retinal nerve fibers (MRNF) - Dilemmas related to their influence on visual function. *Saudi J Ophthalmol* 2015;29:85-88.
19. Heavner W, Pevny L. Eye Development and Retinogenesis. *Cold Spring Harbor Perspectives in Biology* 2012;4:a008391.
20. Scott A, Fruttiger M. Oxygen-induced retinopathy: a model for vascular pathology in the retina. *Eye* 2009;24:416-421.
21. Stahl A, Connor KM, Sapienza P, et al. The mouse retina as an angiogenesis model. *Investigative ophthalmology & visual science* 2010;51:2813-2826.
22. The Jackson Laboratory. Mouse Strain Datasheet - 002448. 2019.
23. Wahlsten D, Metten P, Crabbe JC. A rating scale for wildness and ease of handling laboratory mice: results for 21 inbred strains tested in two laboratories. *Genes, Brain and Behavior* 2003;2:71-79.

24. Puk O, Angelis M, Graw J. Longitudinal fundus and retinal studies with SD-OCT: A comparison of five mouse inbred strains. *Mammalian genome : official journal of the International Mammalian Genome Society* 2013;24.
25. Schmucker C, Schaeffel F. A paraxial schematic eye model for the growing C57BL/6 mouse. *Vision research* 2004;44:1857-1867.
26. Gardner MR, Rylander HG, Milner TE. Computational Model (Zemax) of a Mouse Eye for Visible and Near-Infrared Wavelength Ranges. University of Texas at Austin; 2016.
27. McMenamin PG, Kenny R, Tahija S, et al. Early Postnatal Hyperoxia in Mice Leads to Severe Persistent Vitreoretinopathy. *Investigative Ophthalmology & Visual Science* 2016;57:6513-6526.
28. Sanyal S, De Ruiter A, Hawkins RK. Development and degeneration of retina in rds mutant mice: Light microscopy. *Journal of Comparative Neurology* 1980;194:193-207.
29. Huang D, Swanson EA, Lin CP, et al. Optical coherence tomography. *Science (New York, NY)* 1991;254:1178-1181.
30. Fujimoto JG, Drexler W. Introduction to OCT. In: Drexler W, Fujimoto JG (eds), *Optical Coherence Tomography: Technology and Applications*. Cham: Springer International Publishing; 2015:3-64.
31. Zhu J, Merkle WC, Bernucci TM, Chong PS, Srinivasan JV. Can OCT Angiography Be Made a Quantitative Blood Measurement Tool? *Applied Sciences* 2017;7.
32. Boudoux C. *Fundamentals of biomedical optics*. 1 ed. Montréal: Blurb; 2017.
33. Wang LVaW, Hsin-I. *Biomedical optics*. Hoboken: Wiley-Interscience; 2007.
34. Izatt JA, Choma MA, Dhalla A-H. Theory of Optical Coherence Tomography. In: Drexler W, Fujimoto JG (eds), *Optical Coherence Tomography: Technology and Applications*. Cham: Springer International Publishing; 2015:65-94.
35. de Boer JF. Spectral/Fourier Domain Optical Coherence Tomography. In: Drexler W, Fujimoto JG (eds), *Optical Coherence Tomography: Technology and Applications*. Cham: Springer International Publishing; 2015:165-193.
36. Leitgeb R, Hitzenberger CK, Fercher AF. Performance of fourier domain vs. time domain optical coherence tomography. *Optics express* 2003;11:889-894.

37. Leitgeb RA, Werkmeister RM, Blatter C, Schmetterer L. Doppler Optical Coherence Tomography. *Progress in Retinal and Eye Research* 2014;41:26-43.
38. Marschall S, Pedersen C, Andersen PE. Investigation of the impact of water absorption on retinal OCT imaging in the 1060 nm range. *Biomed Opt Express* 2012;3:1620-1631.
39. Bernucci MT, Merkle CW, Srinivasan VJ. Investigation of artifacts in retinal and choroidal OCT angiography with a contrast agent. *Biomed Opt Express* 2018;9:1020-1040.
40. Xu J, Li Y, Song S, Cepurna W, Morrison J, Wang RK. Evaluating changes of blood flow in retina, choroid, and outer choroid in rats in response to elevated intraocular pressure by 1300 nm swept-source OCT. *Microvascular Research* 2019;121:37-45.
41. Hu Z, Rollins AM. Optical Design for OCT. In: Drexler W, Fujimoto JG (eds), *Optical Coherence Tomography: Technology and Applications*. Cham: Springer International Publishing; 2015:357-384.
42. Hayreh SS. The Retinal Capillaries. *Ocular Vascular Occlusive Disorders*. Cham: Springer International Publishing; 2015:153-164.
43. Hitzenberger CK, Baumgartner A, Drexler W, Fercher AF. Dispersion effects in partial coherence interferometry: implications for intraocular ranging. *Journal of Biomedical Optics* 1999;4:144-151, 148.
44. Wojtkowski M, Srinivasan VJ, Ko TH, Fujimoto JG, Kowalczyk A, Duker JS. Ultrahigh-resolution, high-speed, Fourier domain optical coherence tomography and methods for dispersion compensation. *Optics express* 2004;12:2404-2422.
45. Oppenheim AV, Ronald W. Schafer, and John R. Buck. *Discrete-Time Signal Processing*. 2nd ed. Upper Saddle River, NJ: Prentice Hall; 1999.
46. Fisher LJ. Development of synaptic arrays in the inner plexiform layer of neonatal mouse retina. *Journal of Comparative Neurology* 1979;187:359-372.
47. Sharma RK, O'Leary TE, Fields CM, Johnson DA. Development of the outer retina in the mouse. *Developmental Brain Research* 2003;145:93-105.
48. Tkatchenko TV, Shen Y, Tkatchenko AV. Analysis of Postnatal Eye Development in the Mouse with High-Resolution Small Animal Magnetic Resonance Imaging. *Investigative Ophthalmology & Visual Science* 2010;51:21-27.

49. Young RW. Cell death during differentiation of the retina in the mouse. *Journal of Comparative Neurology* 1984;229:362-373.
50. Berkowitz BA, Penn JS. Abnormal panretinal response pattern to carbogen inhalation in experimental retinopathy of prematurity. *Investigative Ophthalmology & Visual Science* 1998;39:840-845.
51. Wojtkowski M, Leitgeb R, Kowalczyk A, Bajraszewski T, Fercher AF. In vivo human retinal imaging by Fourier domain optical coherence tomography. *Journal of Biomedical Optics* 2002;7:457-463, 457.
52. Srinivasan VJ, Ko TH, Wojtkowski M, et al. Noninvasive Volumetric Imaging and Morphometry of the Rodent Retina with High-Speed, Ultrahigh-Resolution Optical Coherence Tomography. *Investigative Ophthalmology & Visual Science* 2006;47:5522-5528.
53. Xie W, Zhao M, Tsai S-H, et al. Correlation of spectral domain optical coherence tomography with histology and electron microscopy in the porcine retina. *Experimental Eye Research* 2018;177:181-190.
54. Meleppat RK, Zhang P, Ju MJ, et al. Directional optical coherence tomography reveals melanin concentration-dependent scattering properties of retinal pigment epithelium. *Journal of Biomedical Optics* 2019;24:1-10, 10.
55. Fischer MD, Huber G, Beck SC, et al. Noninvasive, In Vivo Assessment of Mouse Retinal Structure Using Optical Coherence Tomography. *PLOS ONE* 2009;4:e7507.
56. Ferguson LR, Grover S, Dominguez li JM, Balaiya S, Chalam KV. Retinal Thickness Measurement Obtained with Spectral Domain Optical Coherence Tomography Assisted Optical Biopsy Accurately Correlates with Ex Vivo Histology. *PLOS ONE* 2014;9:e111203.
57. Ferguson LR, Balaiya S, Grover S, Chalam KV. Modified protocol for in vivo imaging of wild-type mouse retina with customized miniature spectral domain optical coherence tomography (SD-OCT) device. *Biological Procedures Online* 2012;14:9.
58. Cuenca N, Fernández-Sánchez L, Sauvé Y, et al. Correlation between SD-OCT, immunocytochemistry and functional findings in an animal model of retinal degeneration. *Frontiers in Neuroanatomy* 2014;8.

59. Mezu-Ndubuisi OJ, Wanek J, Chau FY, et al. Correspondence of retinal thinning and vasculopathy in mice with oxygen-induced retinopathy. *Experimental Eye Research* 2014;122:119-122.
60. Vermeer KA, Mo J, Weda JJA, Lemij HG, de Boer JF. Depth-resolved model-based reconstruction of attenuation coefficients in optical coherence tomography. *Biomed Opt Express* 2014;5:322-337.
61. Gorczynska I, Migacz JV, Zawadzki RJ, Capps AG, Werner JS. Comparison of amplitude-decorrelation, speckle-variance and phase-variance OCT angiography methods for imaging the human retina and choroid. *Biomed Opt Express* 2016;7:911-942.
62. Kim Y, Hong HK, Park JR, et al. Oxygen-Induced Retinopathy and Choroidopathy: In Vivo Longitudinal Observation of Vascular Changes Using OCTA. *Investigative Ophthalmology & Visual Science* 2018;59:3932-3942.
63. de Barros Garcia JMB, Isaac DLC, Avila M. Diabetic retinopathy and OCT angiography: clinical findings and future perspectives. *International Journal of Retina and Vitreous* 2017;3:14.
64. Park JR, Choi W, Hong HK, et al. Imaging Laser-Induced Choroidal Neovascularization in the Rodent Retina Using Optical Coherence Tomography Angiography. *Investigative Ophthalmology & Visual Science* 2016;57:OCT331-OCT340.
65. Kashani AH, Chen C-L, Gahm JK, et al. Optical coherence tomography angiography: A comprehensive review of current methods and clinical applications. *Progress in Retinal and Eye Research* 2017;60:66-100.
66. Cabral T, Mello LGM, Lima LH, et al. Retinal and choroidal angiogenesis: a review of new targets. *International journal of retina and vitreous* 2017;3:31-31.
67. Brais-Brunet S, Kanniyappan U, Hosseiny H, et al. Development of Instrumentation and Methods to Image the Retina in Mouse Pup with in vivo Non-Invasive Optical Coherence Tomography. *2019 Photonics North (PN)*; 2019:1-1.
68. Hughes A. A schematic eye for the rat. *Vision research* 1979;19:569-588.
69. Jian Y, Zawadzki RJ, Sarunic MV. Adaptive optics optical coherence tomography for in vivo mouse retinal imaging. *J Biomed Opt* 2013;18:56007.

70. Wahl DJ, Ng R, Ju MJ, Jian Y, Sarunic MV. Sensorless adaptive optics multimodal en-face small animal retinal imaging. *Biomed Opt Express* 2019;10:252-267.
71. Jia Y, Tan O, Tokayer J, et al. Split-spectrum amplitude-decorrelation angiography with optical coherence tomography. *Optics express* 2012;20:4710-4725.
72. Wang RK, An L. Doppler optical micro-angiography for volumetric imaging of vascular perfusion in vivo. *Optics express* 2009;17:8926-8940.

Annexes

Annexes A – Figures supplémentaires du mémoire

Analyse du montage optique

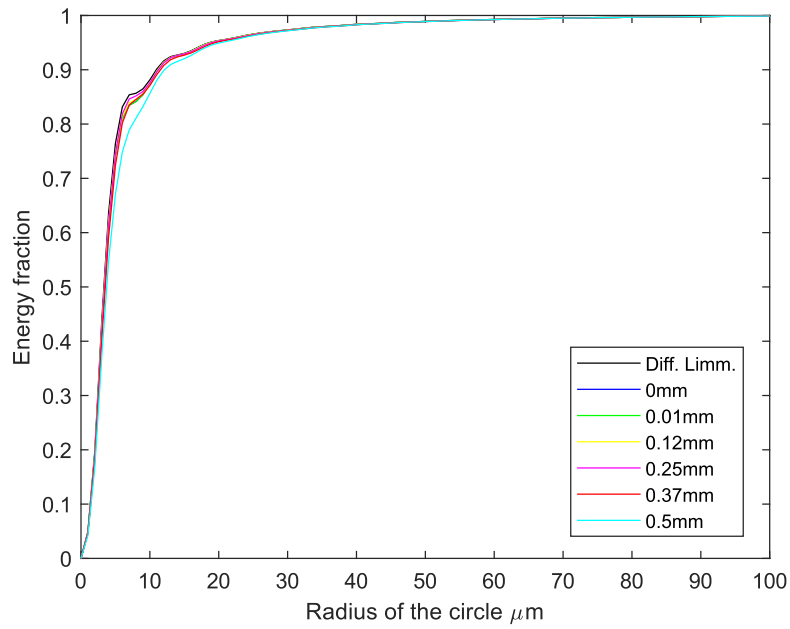


Figure 25. – Vue d'ensemble de l'énergie encerclée au plan focal (rétine).

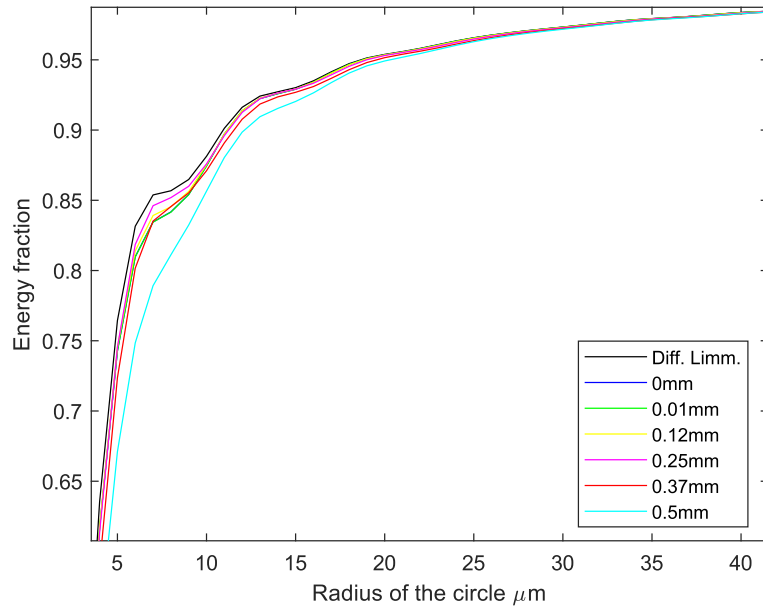


Figure 26. – Énergie encerclée au plan focal (rétine). Accent sur $10\ \mu\text{m}$.

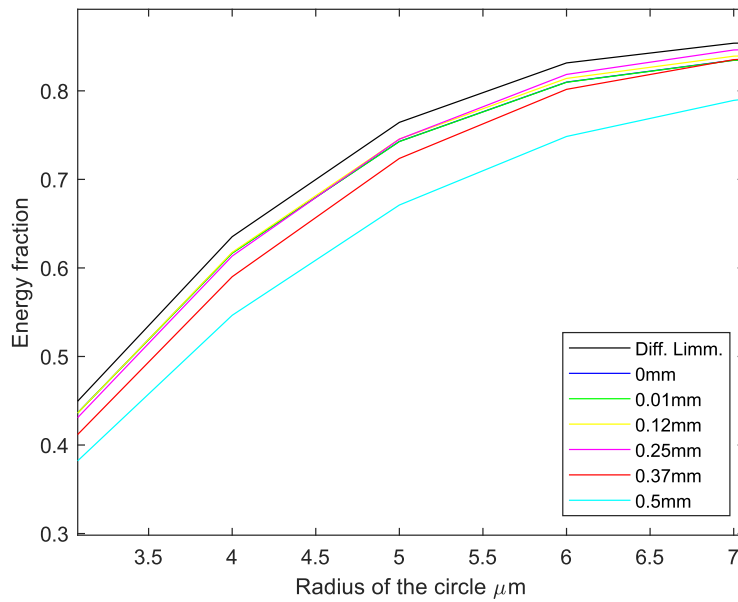


Figure 27. – Énergie encerclée au plan focal (rétine). Accent sur $5\ \mu\text{m}$

Appendix B - Supplementary figures from the article

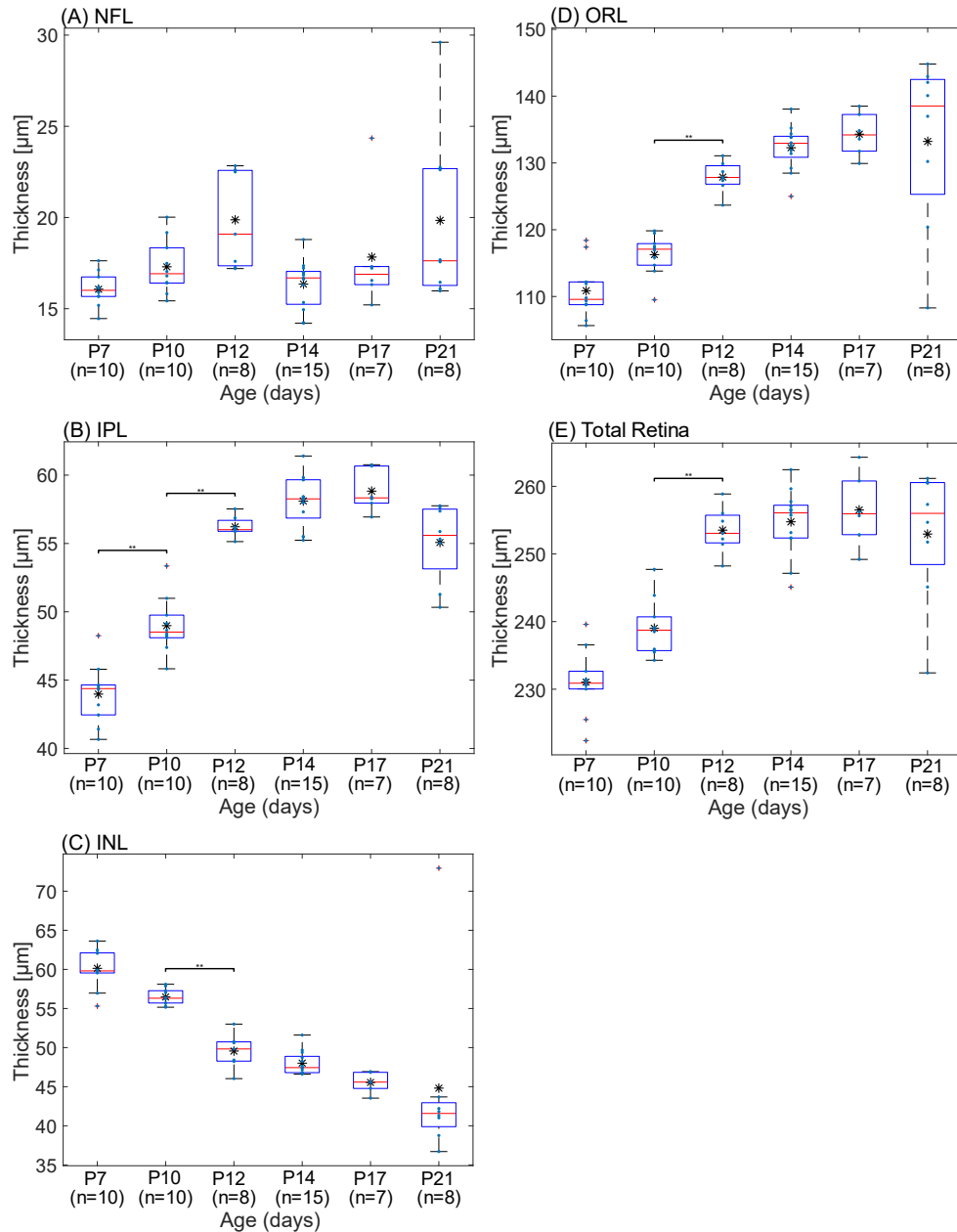


Figure 28. – Boxplot distributions of optical coherence tomography (OCT) thickness measurements of the (A) nerve fiber layer (NFL), (B) inner plexiform layer (IPL), (C) inner nuclear layer (INL), outer retinal layer (ORL), (E) total retina at each timepoint (from P7 to P21). In each boxplot, the red line is the median, the black star (*) is the average and outliers are (+) signs. * $p < 0.002$; ** $p < 0.0004$; *** $p < 0.00004$.

Appendix C – Supplementary tables from the article

Step	Boundary	Feature	Mask	Criteria
1	Retinal pigment epithelium (RPE) estimate	Highest intensity	-	Max(I(z))
2	Vitreous to Nerve Fiber Layer (NFL)	High first derivative	Hann filter, 200-250µm above Step 1	Max(dI/dz times Mask)
3	Outer Plexiform Layer (OPL)	Higher intensity compared to INL and photoreceptors	Squared Hann filter, between Step 2 and 1	Max(I(z) times Mask)
4	Inner Plexiform Layer (IPL) to Inner Nuclear Layer (INL)	Negative first derivative, excluding end of NFL	Linear increase from Step 2 to 3 to exclude end of NFL	Min(dI/dz times Mask)
5	Nerve Fiber Layer (NFL) to Inner Plexiform Layer (INL)	Negative first derivative	Hann filter, between Step 2 and 4	Min(dI/dz times Mask)
6	Inner to Outer Segment of the photoreceptor	High first derivative	Hann filter, between Step 3 and 1	Max(I(z) times Mask)

Notes: I(z) is the intensity of the image for every point in an A-line. dI/dz is the first derivative along the z-direction (depth). The Mask is applied to every A-line independently. The mask in which the boundaries are identified was important as boundaries were used to identify other interfaces by iteration.

Tableau 2. – The segmentation approach for each retinal layer and their specific criteria allowing its identification.